

Journal of

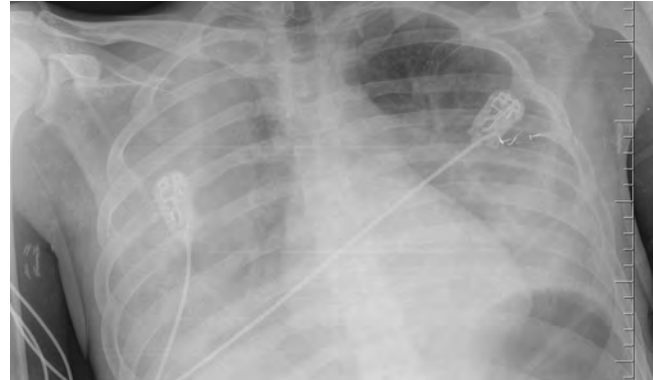
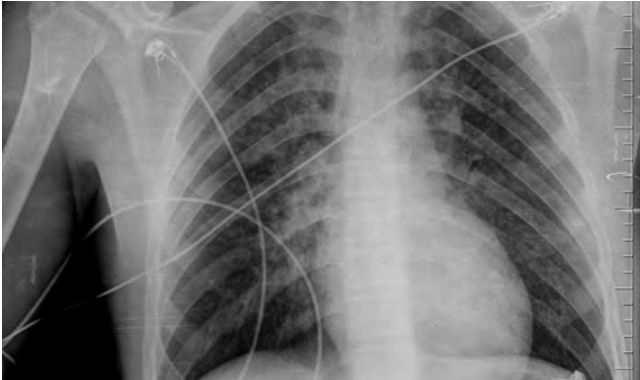Clinical and Analytical Medicine

Klinik ve Analitik Tıp Dergisi

Vol: 5 Supplement 3 June 2014


Forgotten Intraoral Mikulic Pads: An Uncommon Reason for Negative Pressure Pulmonary Edema

Ozgur M, Mansuroglu N, Ozbey R



Contents;

- *Comparison of Isoflurane Inhalation and Midazolam in Geriatric ICU Patients*
- *Nutritional Situation Assessment of 65 Years Old Patient Who Applicate to Emergency Department*
- *Anomalous Separate Origination of All Three Coronary Arteries From Right Sinus of Valsalva*
- *Methimazole Induced Cholestatic Hepatitis: Case Report*
- *A Rare Cause of Acute Abdomen: Intrauterine Device (IUD)*
- *Anesthetic Management of a 12-Year-Old Patient with Proteus Syndrome*
- *Anorexia Nervosa Presented with Fever and Pancytopenia Due to Severe Constipation*
- *A Case of Pediatric Henoch-Schönlein Purpura with Severe Melena Treated by Plasmapheresis*
- *Arthritis: Conventional and Advanced Radiological Imaging*
- *Noninvasive Mechanical Ventilation in Postoperative Respiratory Failure*
- *The Importance of Haemospermia and Approach*
- *A Demonstrative Carbon Monoxide Intoxication*
- *Persistent Left Superior Vena Cava, the View of a Rare Case*



Journal of

Clinical and Analytical Medicine

Klinik ve Analitik Tıp Dergisi

Vol: 5 Supplement 3 June 2014

DERGİ

Journal of Clinical and Analytical Medicine
(Kısa Başlık: J Clin Anal Med)

Kartaltepe Mahallesi, Atatürk Bulvarı, Belediye İşhanı, No: 9/9, Bala, Ankara, Türkiye.
GSM.:+905303042583 • F.: +90 3128761089 • www.jcam.com.tr • info@jcam.com.tr

Yayıncı

Derman Tıbbi Yayıncılık

Kartaltepe Mh. Atatürk Cd. No: 9/9,
Bala, Ankara, Türkiye.
T.:+90 3128761089
E-posta: info@jcam.com.tr

Editör

Orhan Yücel

GATA Göğüs Cerrahisi. AD.
06118, Etilik, Ankara.
T.:+905303042583
E-posta: editor@jcam.com.tr

Sekreter

Ülker Bora, Jim Morgan

Kartaltepe Mh, Atatürk Cad.
No: 9/9, Bala, Ankara.
T.:+90 3123045188
E-posta: secretary@jcam.com.tr

Klinik ve Analitik Tıp Dergisi, tıbbın her dalı ile ilgili retrospektif, prospektif veya deneysel çalışmaları, ilginç olgu bildirimlerini, davet üzerine yazılan derlemeleri, editöre mektupları, orijinal görüşmeleri, kongre, kurs, seminer, haber ve duyuruları, ilginç araştırmaların özetlerini ve güncel tıp gündemindeki konuları yayınlar. Yayıncılar, reklamı verilen ticari ürünlerin açıklamaları konusunda hiçbir garanti vermemekte ve konuyla ilgili sorumluluk kabul etmemektedir. Dergi yılda 6 sayı olarak Ocak, Mart, Mayıs, Temmuz, Eylül ve Kasım aylarında yayınlanmaktadır. Yazıların bilimsel sorumluluğu yazarlara aittir.

Journal of Clinical and Analytical Medicine publishes every branch of medicine concerned with the retrospective, prospective or experimental studies, interesting case reports, invited reviews, letters to the editor, original images, congress, course, seminar, news item and declaration, brief reports on original studies, and current medical issues in the agenda. Publishers do not give any guarantees about description of the commercial product and do not accept responsibility for the subject. The journal is published six times in a year and in January, March, May, July, September ve November. The author(s) undertake(s) all scientific responsibility for the manuscript.

JCAM İndeklendiği Dizinler / Index

Embase; Index DOAJ, EMBASE, SCOPUS, Index Copernicus, Pleksus Medline, TÜBİTAK ULAKBİM, Türkiye Atf Dizini

Matbaa/Yayınevi/Satış/Dağıtım: Derman Tıbbi Yayıncılık, Kartaltepe Mah, Atatürk Cad, No: 9/9, Bala, Ankara, Türkiye. T.: +90 3128761089 • F.: +90 3128761089 • E-Mail: info@jcam.com.tr • Basım Tarihi/Press Data: 01.09.2013

Editör / Editor

Orhan Yücel, Thoracic Surgery, Gülhane Military Medical Academy, Ankara, Turkey

Bölüm Editörleri / Section Editors

Ali Çelik, Thoracic Surgery, Gazi University Faculty of Medicine, Ankara, Turkey, **Ali Sızlan**, Anesthesiology, Gulhane Military Medical Academy, Ankara, Turkey, **Ayşe Eken**, Pharmaceutical Toxicology, Erciyes University, Pharmacy Faculty, Kayseri, Turkey, **Betül Battaloğlu İnanç**, Family Physician, Mardin Artuklu University, Mardin, Turkey, **Bünyamin Sertoğullarından**, Pulmonology, Van Yüzüncü Yıl University Faculty of Medicine, Van, Turkey, **Didem Sonbay**, Otolaryngology, Antalya Selale Private Medical Center, Antalya, Turkey, **Esin Kulaç**, Medical Education, Kocaeli University Faculty of Medicine, Kocaeli, Turkey, **Esmâ Menevşe**, Medical Biochemistry, Selçuk University Faculty of Medicine, Konya, Turkey, **Hacı Bayram Tosun**, Orthopedics and Traumatology, Adıyaman University Faculty of Medicine, Adıyaman, Turkey, **Harun Çakmak**, MD, Ophthalmology, Adnan Menderes University Faculty of Medicine, Aydın, Turkey, **Hasan Senol Çoşkun**, Medical Oncology, Akdeniz University Faculty of Medicine, Antalya, Turkey, **İlknur Balta**, Dermatology, Eskişehir State Hospital, Ankara, Turkey, **Kenan Ahmet Türkdöğün**, Emergency Medicine, Bezmialem University Faculty of Medicine, İstanbul, Turkey, **Mehmet Gamsızkan**, Pathology, Erzurum Mareşal Çakmak Military Hospital, Erzurum, Turkey, **Mürteza Çakır**, Neurosurgery, Atatürk University Faculty of Medicine, Erzurum, Turkey, **Mürüvvet Seda Balaban**, Hematology, Hacettepe University Faculty of Medicine, Ankara, Turkey, **Mustafa Burak Hoşcan**, Urology, Başkent University Faculty of Medicine, Antalya, Turkey, **Nagehan Didem Sarı**, Clinical Microbiology and Infectious Diseases, İstanbul Training and Research Hospital, İstanbul, Turkey, **Nazif Zeybek**, General Surgery, Gulhane Military Medical Academy, Ankara, Turkey, **Özgür Pirgon**, Pediatric Endocrinology and Diabetes, Süleyman Demirel University, Faculty of Medicine, Isparta, Turkey, **Özlem Boybeyi**, Pediatric Surgery, Kırıkkale University Faculty of Medicine, Kırıkkale, Turkey, **Özlem Erten**, Obstetrics and Gynecology, Etlik Zübeyde Hanım Training and Research Hospital, Ankara, Turkey, **Şafak Ersöz**, Pathology, Karadeniz Technical University Faculty of Medicine, Trabzon, Turkey, **Salih Sinan Gültekin**, Nuclear Medicine, Dışkapı Yıldırım Beyazıt Training and Research Hospital, Ankara, Turkey, **Vildan Kaya**, Radiation Oncology, Süleyman Demirel University School of Medicine, Isparta, Turkey, **Yusuf Sinan Şirin**, Surgery, Faculty of Veterinary Medicine, Ankara University, Ankara, Turkey, **Yusuf Sinan Şirin**, Vet, Surgery, Faculty of Veterinary Medicine, Ankara University, Ankara, Turkey, **Zekeriya Arslan**, Cardiology, Ankara Mevki Military Hospital, Ankara, Turkey

Yardımcı Editörler / Associate Editors

Ali Yavuz Karahan, Physical Medicine and Rehabilitation, Beyhekim State Hospital, Konya, Turkey, **Hakan Levent Gül**, Neurology, Kartal Training and Research Hospital, İstanbul, Turkey, **İsmail Şalk**, Radiology, Cumhuriyet University Faculty of Medicine, Sivas, Turkey, **Oğuzhan Okutan**, Pulmonary Medicine, Gülhane Military Medical Academy, İstanbul, Turkey, **Ömer Gökhan Doluoğlu**, Urology, Ankara Training and Research Hospital, Ankara, Turkey, **Osman Başpınar**, Pediatric Cardiology, Gaziantep University Faculty of Medicine, Gaziantep, Turkey, **Bünyamin Sertoğullarından**, Pulmonology, Van Yüzüncü Yıl University Faculty of Medicine, Van, Turkey


Uluslararası Danışma Kurulu / International Editorial Board

Ahmet Tunç Özdemir, Urology, Yeditepe University Faculty of Medicine, İstanbul, Turkey, **Abdülkadir Tepeler**, Urology, Bezmialem University Faculty of Medicine, İstanbul, Turkey, **Abramson Horacio**, Thoracic Surgery, Universidad de Buenos Aires Buenos Aires, Argentina, **Ali Serdar Gözen**, Urology, SLK-Kliniken Urology Department, Heidelberg University, Heilbronn, Germany, **Alper Özorak**, Urology, Süleyman Demirel University Faculty of Medicine, Isparta, Turkey, **Basar Sareyyopoglu**, Cardiothoracic Surgery, TAMHSC College of Medicine, Texas, USA, **Carla Lamb**, Pulmonology, Critical Care Medicine, Lahey Clinic, Burlington, USA, **Crisan Nicolae**, Urology, Clinical Municipal Hospital, Cluj-Napoca, Romania, **Ersin Zümrütbaş**, Urology, Pamukkale University Faculty of Medicine, Denizli, Turkey, **Farah Aziz Khan**, Medical Biochemistry, College of Applied Medical Sciences, Shahjahanpur, India, **Fatih Zor**, Plastic Surgery, Gulhane Military Medical Academy, Ankara, Turkey, **Frank-Martin Haecker**, Pediatric Surgery, University Children's Hospital, Basel, **Gennaro Musi**, Urology, Deputy Director, Division of Urology, European Institute of Oncology, Milano, Italy, **Hans K. Pilegaard**, Cardiothoracic Surgery, Aarhus University Hospital, Denmark, **Hayati Bilgiç**, Pulmonary Medicine, Gulhane Military Medical Academy, Ankara, Turkey, **Hyung Joo Park**, Thoracic and Cardiovascular Surgery, Korea University Medical Center, Korea, **Ioan Coman**, Urology, "Iuliu Hatieganu" University of Medicine and Pharmacy, Cluj-Napoca, Romania, **M. Ahmet Tunçkiran**, Urology, Başkent University Faculty of Medicine, Antalya, Turkey, **Mesut Pişkin**, Urology, Necmettin Erbakan University Faculty of Medicine, Konya, Turkey, **Mustafa Okan**, İstanbulluoğlu, Urology, Mevlana University Faculty of Medicine, Konya, Turkey, **Peter Goldstraw**, Thoracic Surgery, National Heart and Lung Institute, Imperial College, London, UK, **Richard W. Light**, Pulmonary Disease, and Critical Care Med., Vanderbilt University, Tennessee, USA, **Semra Bilaçeroğlu**, Pulmonary Medicine, Izmir Training and Research Hospital for Thoracic Medicine and Surgery, Turkey, **Serkan Altınova**, Urology, Ankara Atatürk Training and Research Hospital, Ankara, Turkey, **Sertaç Yazıcı**, Urology, Hacettepe University School of Medicine, Ankara, Turkey, **Shahinur Rahman**, Thoracic Surgery, Combined Military Hospital, Dhaka, Bangladesh, **Taylan Oksay**, Urology, Süleyman Demirel University Faculty of Medicine, Isparta, Turkey, **Yoshiya Toyoda**, Cardiothoracic Surgery, University of Pittsburgh Physicians, Pittsburgh, USA, **Yusuf Peker**, General Surgery, Gulhane Military Medical Academy, Ankara, Turkey

Danışma Kurul / Editorial Board

Abdullah Sivrikaya, Medical Biochemistry, Selçuk University Faculty of Medicine, Konya, Turkey, **Abidin Kılınçer**, Radiology, Hacettepe University Faculty of Medicine, Ankara, Turkey, **Abuzer Coşkun**, Emergency Medicine, Cumhuriyet University Faculty of Medicine, Sivas, Turkey, **Ahmet Aslan**, Orthopedics and Traumatology, Afyonkarahisar State Hospital, Afyonkarahisar, Turkey, **Ahmet Gürdal**, Cardiology, İstanbul University Faculty of Medicine, İstanbul, Turkey, **Ahmet Oğuz Hasdemir**, General Surgery, Dışkapı Yıldırım Beyazıt Training and Research Hospital, Ankara, Turkey, **Ahmet Şengün**, Ophthalmology, Ufuk University Faculty of Medicine, Ankara, Turkey, **Ahmet Tolgay Akıncı**, Neurosurgery, Trakya University Medical Faculty, Edirne, Turkey, **Ahmet Uysal**, Obstetrics and Gynecology, Onsekiz Mart University Faculty of Medicine, Çanakkale, Turkey, **Ali Ataş**, Pediatric, Harran University Faculty of Medicine, Şanlıurfa, Turkey, **Ali Kılıçgün**, Thoracic Surgery, Abant İzzet Baysal University Faculty of Medicine, Bolu, Turkey, **Alime Güneş**, Ophthalmology, Suleyman Demirel University Faculty of Medicine, Isparta, Turkey, **Alper Gözübüyük**, Thoracic Surgery, Gülhane Military Medical Academy, Ankara, Turkey, **Atilla Karateke**, Obstetrics and Gynaecology, Hatay Antakya State Hospital, Hatay, Turkey, **Aylin Fidan Korcum**, Radiation Oncology, Akdeniz University Faculty of Medicine, Antalya, Turkey, **Aynur Özen**, Nuclear Medicine, Bağcılar Training and Research Hospital, İstanbul, Turkey, **Ayşe İnci**, Infectious Diseases and Clinical Microbiology, Artvin State Hospital, Artvin, Turkey, **Ayşe Neslin Akkoca**, Family Medicine, Faculty of Medicine, University of Mustafa Kemal, Hatay, Turkey, **Ayşe Nur Demiral**, Radiation Oncology, Faculty of Medicine, University of Dokuz Eylül, İzmir, Turkey, **Aziz Gümüş**, Pulmonology, Recep Tayyip Erdoğan University Faculty of Medicine, Rize, Turkey, **Berker Özkan**, Thoracic Surgery, İstanbul University Faculty of Medicine, İstanbul, Turkey, **Betül Battaloğlu İnanç**, Family Physician, Mardin Artuklu University, Mardin, Turkey, **Bilgehan Savaşöz**, Cardiothoracic Surgery, Gülhane Military Medical Academy, Ankara, Turkey, **Bülent Karaman**, Radiology, Gulhane Military Medical School, Ankara, Turkey, **Burçin Çelik**, Thoracic Surgery, 19 Mayıs University Medical School, Samsun, Turkey, **Cabir Yüksel**, Thoracic Surgery, Ankara University Faculty of Medicine, Ankara, Turkey, **Can Acıpayam**, Pediatric Hematology and Oncology, Mustafa Kemal University School of Medicine, Hatay, Turkey, **Can Kürkçüoğlu**, Thoracic Surgery, Harran University Faculty of Medicine, Şanlıurfa, Turkey, **Cantürk Taşçı**, Pulmonary Medicine, Gulhane Military Medical Academy, Ankara, Turkey, **Cemil Kavalcı**, Emergency Medicine, Başkent University Faculty of Medicine, Ankara, Turkey, **Emre Delen**, Neurosurgery, Edirne State Hospital, Edirne, Turkey, **Erdal Yekeler**, Thoracic Surgery, Ankara High Specialization Training and Research Hospital, Ankara, Turkey, **Ergün Tozkoparan**, Pulmonary Medicine, Gulhane Military Medical Academy, Ankara, Turkey, **Ergün Uçar**, Pulmonary Medicine, Gulhane Military Medical Academy, Ankara, Turkey, **Erkan Vuralkan**, Otolaryngology, Yıldırım Beyazıt Training and Research Hospital, Ankara, Turkey, **Esin Kulaç**, Medical Education, Kocaeli University Faculty of Medicine, Kocaeli, Turkey, **Esmâ Menevşe**, Medical Biochemistry, Selçuk University Faculty of Medicine, Konya, Turkey, **Fatih Ozcura**, Pulmonology, Dumlupınar University Faculty of Medicine, Kütahya, Turkey, **Figen Türk**, Thoracic Surgery, Pamukkale University Faculty of Medicine, Denizli, Turkey, **Gülây Ok**, Anesthesiology, Celal Bayar University Faculty of Medicine, Manisa, Turkey, **Gürhan Öz**, Thoracic Surgery, Afyon Kocatepe University Faculty of Medicine, Afyon, Turkey, **Hacı Bayram Tosun**, Orthopedics and Traumatology, Adıyaman University Faculty of Medicine, Adıyaman, Turkey, **Halit Çınarka**, Pulmonology, Recep Tayyip Erdoğan University Faculty of Medicine, Rize, Turkey, **Harun Çakmak**, Ophthalmology, Adnan Menderes University Faculty of Medicine, Aydın, Turkey, **Hasan Senol Coşkun**, Medical Oncology, Akdeniz University Faculty of Medicine, Antalya, Turkey, **Hatice Eryiğit**, Thoracic Surgery, Dr. Lütfü Kırdar Kartal Training and Research Hospital, İstanbul, Turkey, **İbrahim Haznedaroğlu**, Hematology, Hacettepe University Faculty of Medicine, Ankara, Turkey, **İlknur Balta**, Dermatology, Eskişehir State Hospital, Ankara, Turkey, **İsmail Halili**, Ophthalmologist, Tirana Central Military Hospital, Tiran, Albania, **İsmail Oğuz Kara**, Medical Oncology, Çukurova University Faculty of Medicine, Adana, Turkey, **İsmail Oskay Kaya**, General Surgery, Dışkapı Yıldırım Beyazıt Training and Research Hospital, Ankara, Turkey, **Kenan Ahmet Türkdogan**, Emergency Medicine, Bezmialem University Faculty of Medicine, İstanbul, Turkey, **Koray Aydoğdu**, Thoracic Surgery, Atatürk Training and Research Hospital, Ankara, Turkey, **Kürşad Zengin**, Urology, Bozok University School of Medicine, Tokat, Turkey, **Mahmut Tokur**, Thoracic Surgery, Sütçü İmam University Faculty of Medicine, Kahramanmaraş, Turkey, **Makbule Ergin**, Thoracic Surgery, Gaziosmanpaşa University School of Medicine, Tokat, Turkey, **Mehmet Dakak**, Thoracic Surgery, TOBB ETÜ Hospital, Ankara, Turkey, **Mehmet Fatih Korkmaz**, Orthopedics and Traumatology, İnönü University Faculty of Medicine, Malatya, Turkey, **Melike Ceyhan Balcı Şengül**, Psychiatrist, Pamukkale University Faculty of Medicine, Denizli, Turkey, **Mekin Sezik**, Obstetrics and Gynecology, Suleyman Demirel University Faculty of Medicine, Isparta, Turkey, **Muhammet Reha Çelik**, Thoracic Surgery, İnönü University Faculty of Medicine, Turkey, **Muhammet Sayan**, Thoracic Surgery, Aksaray State Hospital, Aksaray, Turkey, **Muharrem Erol**, Thoracic Surgery, Bursa University Faculty of Medicine, Bursa, Turkey, **Mürteza Çakır**, Neurosurgery, Atatürk University Faculty of Medicine, Erzurum, Turkey, **Mustafa Burak Sayhan**, Emergency Medicine, Trakya University Faculty of Medicine, Edirne, Turkey, **Mustafa Kuzucuoğlu**, Thoracic Surgery, Dr. İ. Şevki Atasagun State Hospital, Nevşehir, Turkey, **Mustafa Yıldırım**, Medical Oncology, Ministry of Health Batman State Hospital, Batman, Turkey, **Nagehan Didem Sarı**, Clinical Microbiology and Infectious Diseases, İstanbul Training and Research Hospital, İstanbul, Turkey, **Nasuh Utku Doğan**, Obstetrics and Gynecology, Akdeniz University Faculty of Medicine, Antalya, Turkey, **Nazif Elaldi**, Clinical Microbiology and Infectious Diseases, Cumhuriyet University Faculty of Medicine, Sivas, Turkey, **Necmettin Tanrıöver**, Neurosurgery, İstanbul University Faculty of Medicine, İstanbul, Turkey, **Nevzat Can Şener**, Urology, Adana Training and Research Hospital, Adana, Turkey, **Okhan Akdur**, Emergency Medicine, Çanakkale Onsekiz Mart University Faculty of Medicine, Çanakkale, Turkey, **Ömer Deniz**, Pulmonary Medicine, Gulhane Military Medical Academy, Ankara, Turkey, **Ömer Önal**, Thoracic Surgery, Erciyes University Faculty of Medicine, Kayseri, Turkey, **Özcan Hız**, Physical Medicine and Rehabilitation, Ordu Medikalpark State Hospital, Ordu, Turkey, **Özgür Pirgon**, Pediatric Endocrinology and Diabetes, S.Demirel University, Faculty of Medicine, Isparta, Turkey, **Özgür Samancılar**, Thoracic Surgery, Suat Seren Training and Research Hospital, İzmir, Turkey, **Özlem Boybeyi**, Pediatric Surgery, Kırıkkale University Faculty of Medicine, Kırıkkale, Turkey, **Özlem Erten**, Obstetrics and Gynecology, Etlik Zübeyde Hanım Training and Research Hospital, Ankara, Turkey, **Pınar Bıçakçioğlu**, Thoracic Surgery, Atatürk Training and Research Hospital for Chest Disease and Chest Surgery, Ankara, Turkey, **Rasih Yazgan**, Thoracic Surgery, Süleyman Demirel University Faculty of Medicine, Isparta, Turkey, **Raziye Keskin Kurt**, Obstetrics and Gynecology, Mustafa Kemal University Faculty of Medicine, Hatay, Turkey, **Şafak Ersöz**, Pathology, Karadeniz Technical University Faculty of Medicine, Trabzon, Turkey, **Salih Sinan Gültekin**, Nuclear Medicine, Dışkapı Yıldırım Beyazıt Training and Research Hospital, Ankara, Turkey, **Seda Özkan**, Emergency Medicine, Erciyes University Faculty of Medicine, Kayseri, Turkey, **Sedat Abuşoğlu**, Medical Biochemistry, Selçuk University Faculty of Medicine, Konya, Turkey, **Selahattin Bedir**, Urology, Gülhane Military Medical Academy, Ankara, Turkey, **Serdar Evman**, Thoracic Surgery, Süreyyapaşa Training and Research Hospital, İstanbul, Turkey, **Servet Kayhan**, Pulmonary Medicine, Recep Tayyip Erdoğan University, Rize, Turkey, **Şevki Mustafa Demiröz**, Thoracic Surgery, Sütçü İmam University Faculty of Medicine, Kahramanmaraş, Turkey, **Seyfettin Gümüş**, Pulmonary Medicine, Gulhane Military Medical Academy, Ankara, Turkey, **Sinem Özyurt**, Nuclear Medicine, Dr. Sami Ulus Children Diseases Hospital, Ankara, Turkey, **Songül Çuhadaroğlu**, Thoracic Surgery, Yedikule Training and Research Hospital, İstanbul, Turkey, **Suat Erus**, Thoracic Surgery, Artvin State Hospital, Artvin, Turkey, **Tevfik İlker Akçam**, Thoracic Surgery, Suat Seren Training and Research Hospital, İzmir, Turkey, **Ülkü Yazıcı**, Thoracic Surgery, Atatürk Chest Diseases and Chest Surgery Training and Research Hospital, Ankara, Turkey, **Vildan Kaya**, Radiation Oncology, Süleyman Demirel University School of Medicine, Isparta, Turkey, **Zekeriya Arslan**, Cardiology, Ankara Mevki Military Hospital, Ankara, Turkey.

Secretaries: **Ülker Bora**, **Jim Morgan**. Statistics: **Siddik Arslan**. Graphics and Design: **Beyti Barbaros**. Webmaster: **Murat Ersoy**



İçindekiler (Table of Contents)

A. Orjinal Araştırma / Original Research

- 287-292 **Geriyatrik Yoğun Bakım Hastalarında İzofluran İnhalasyonu ile Midazolam'ın Karşılaştırılması**
Comparison of Isoflurane Inhalation and Midazolam in Geriatric ICU Patients
Selda Peker, Asu Özgültekin, Güldem Turan, Emine Dinçer, Osman Ekinci
- 293-298 **Acil Servise Başvuran 65 Yaş Üzeri Hastalarda Nutrisyonel Durumun Değerlendirilmesi**
Nutritional Situation Assessment of 65 Years Old Patient Who Applicate to Emergency Department
İsmail Hakkı Nalbur, Mustafa Burak Sayhan, Serhat Oğuz, Esin Seçgin Sayhan, Serhat Hüseyin
- 299-302 **Deneyisel Beyin Hasarında İnterselüler Adezyon Molekül-1 Değerleri ve Alfa-tokoferol'ün Etkileri**
Intercellular Adhesion Molecule-1 Levels in Experimental Brain Injury and the Effects of Alpha-tocopherol
Nilgün Şenol, Turgay Köse, Aşkın Görgülü
- 303-308 **Primer Kutanöz Vaskülitli Hastalarda Otoimmünitenin Değerlendirilmesi**
Evaluation of Autoimmunity in Patients with Primary Cutaneous Vasculitis
Hatice Uce Özkol, Ayşe Serap Karadağ, Ömer Calka, Necmettin Akdeniz, Gülay Bulut, İlkur Yorgun Özdemir

B. Olgu Sunumu / Case Report

- 309-311 **Sağ Sinüs Valsalva'dan Ayrı Ayrı Orijin Alan Üç Koroner Arter Anomalisi**
Anomalous Separate Origination of All Three Coronary Arteries From Right Sinus of Valsalva
Akif Serhat Balcıoğlu, Davran Çiçek, Murtaza Emre Durakoğlugil, Uğur Abbas Bal, Haldun Müderrisoğlu
- 312-314 **Akut Hiperglisemik Kriz ile Başvuran İleri Yaşta Tip 1 Diabetik Hasta: Olgu Sunumu**
An Elderly Type 1 Diabetic Patient Presenting with Acute Hyperglycemic Crisis: A Case Report
Sedat Gözel, Hasan Ali Altunbaş, Bünyamin Aydın, Oğuzhan Aksu, Yavuz Savaş Koca
- 315-317 **Negatif Basıncılı Akciğer Ödeminin Nadir Bir Nedeni: Unutulan Ağız İçi Mikulic Tamponlar**
Forgotten Intraoral Mikulic Pads: An Uncommon Reason for Negative Pressure Pulmonary Edema
Mustafa Özgür, Nasır Mansuroğlu, Rafet Özbey
- 318-320 **Septik Pulmoner Emboli, Olgu Sunumu**
Septic Pulmonary Embolism, a Case Report
Nesrin Öcal, Deniz Doğan, Tuncer Özkisa, Ömer Deniz, Hayati Bilgiç
- 321-323 **Methimazol'ün İndüklemiş Olduğu Kolestatik Hepatit Olgusu**
Methimazole Induced Cholestatic Hepatitis: Case Report
Bünyamin Aydın, Oğuzhan Aksu, Banu Kale Köröğlu, Mehmet Numan Tamer, Hasret Kacemer
- 324-326 **Küçük Hücreli Akciğer Kanserine Bağlı Uygunuz ADH Sendromunda Tolvaptan Tedavisi**
Tolvaptan Treatment in Syndrome of Inappropriate ADH Secretion due to Small Cell Lung Cancer
Mücahit Gür, F. Tuğba Köş, Tansu Sav, Yusuf Aydın, Mehmet Köş
- 327-329 **Pediyatrik Olguda Radius Distal Torus Kırığına Eşlik Eden Lunatum Patolojisi; Lunatum Kırığı? Lunatum Partitum?**
Radius Distal Torus Fracture with Lunatum Pathology at Childhood; Lunatum Fracture? Lunatum Partitum?
Alper Çıraklı, Hasan Göçer, Alper Köksal, Sevgi Çıraklı, İsmail Büyükcera
- 330-332 **Konjenital Nazofarengeal Hairy Polip**
Congenital Hairy Polyp of the Nasopharynx
Medine Kara, Tolgahan Toroslu, Oğuz Güçlü, Fevzi Sefa Dereköy
- 333-335 **Mesaneğin Malign Fibröz Histiositoması: Nadir Bir Olgu**
Malign Fibrous Histiocytoma of the Bladder: A Rare Case Report
İbrahim Halil Bozkurt, Volkan Şen, Tarık Yoncu, Özgü Aydoğdu, Burak Arslan, Ömer Koraş, Tamer Şahin, Bülent Günlüsoy
- 336-338 **Spontan İntraserebral Hemoraji ile Ortaya Çıkan Glioblastoma Multiforme**
Glioblastoma Multiforme Presenting as Spontaneous Intracerebral Hemorrhage
Çağatay Özdöl, Tolga Gediz, Nalan Çiçek Özdöl, Aykut Recep Aktaş
- 339-341 **Nadir Bir Akut Karın Sebebi: Rahim İçi Araç (RIA)**
A Rare Cause of Acute Abdomen: Intrauterine Device (IUD)
Yavuz Savaş Koca, İhsan Yıldız, Ertuğrul Yılmaz
- 342-344 **Künt Travma Sonrası Gelişen Travmatik Karın Duvarı Hernisi: Olgu Sunumu**
Traumatic Abdominal Wall Hernia After a Blunt Trauma: A Case Report
Ersin Gürkan Dumlu, Mehmet Tokaç, Doğan Durak, Abdussamed Yalçın, Mehmet Kılıç
- 345-347 **ITP Nüksüne Neden Olan Splenozis: Olgu Sunumu**
Splenosis Causing ITP Relapse: Case Report
Yavuz Savaş Koca, İhsan Yıldız, Sedat Gözel, Mustafa Uğur, Mehmet Zafer Sabuncuoğlu
- 348-351 **Erişkinlerde Sebebi Bilinmeyen Ateş: 2 Olgu Sunumu ve İncelemesi**
Fever of Unknown Origin in Adults: Two Case Reports and Review
Magdalena Baymakova, Benjamin Sakem, Kamen Plochev, Raynichka Mihaylova-Garnizova, Valentina Kovaleva, Georgi T. Popov, Ginka Delieva1, Diana Dimitrova
- 352-354 **Farkedilmemiş Kanama Diatezi Zemininde Tanısal Üreterorenoskopi Sonrası Gelişen Gross Hematüri; Olgu Sunumu**
Bleeding Diathesis in Unobserved Ground After theDiagnostic Ureterorenoscopy Gross Hematuria
İsmail Nalbant, Eray Hasirci, A. Murat Bayraktar, M. Çağlar Çakıcı, Musa Ekici
- 355-356 **Sitomegalovirus Enfeksiyonunun Neden Olduğu İzole Okulomotor Sinir Felci Vakası**
Case of Cytomegalovirus Infection Causing Isolated Oculomotor Nerve Palsy
Halil Murat Şen, Yeliz Yılmaz Tosun, Ceyda Hayrettaş Örs, Handan Işın Özışık Karaman
- 357-359 **Distal İliopsoas Tendonunun Spontan Ruptürü: Sıradışı Tendon Patolojisi**
Highly Unusual Tendon Abnormality: Spontaneous Rupture of the Distal Iliopsoas Tendon
Gökçen Çoban, Gülay Maçın, Nefise Çağla Tarhan, Fuldem Yıldırım Dönmez, İsmail Cengiz Tuncay
- 360-362 **Proteus Sendromlu 12 Yaşında Bir Hastada Anestezi Yönetimi**
Anesthetic Management of a 12-Year-Old Patient with Proteus Syndrome
Yeliz Kılıç, Tuğba Aşkın, Suheyla Ünver, Özge Çolakoğlu
- 363-365 **Nadir Bir Olgu Sunumu: Manyetik Rezonans Kolanjiyopankreatografi İle Saptanamayan Koledok Taşınının, Endoskopik Ultrasonografi İle Saptanması**
Can Not Be Detected by Magnetic Resonance Kolonjiyograf the Common Bile Duct Stone, Identifying with Endoscopic Ultrasonography
Berke Manoloğlu, Mehmet Camcı

- 366-368 Anoreksiya Nervozalı Bir Olguda Ciddi Konstipasyona Bağlı Gelişen Ateş ve Pansitopeni**
Anorexia Nervosa Presented with Fever and Pancytopenia Due to Severe Constipation
Şenay Akbay, Tuğba Koca, Mustafa Akçam
- 369-371 Akciğer Kanseri Metastazının Nadir Bir Prezantasyonu: Perianal Abses**
An Unusual Presentation of Lung Cancer Metastasis: Perianal Abscess
Murat Özgür Kılıç, Meral Şen, Ahmet Türkan, Ümrân Yıldırım, Aslı Köktener
- 372-374 İnguinal Bölge Subkutan Lenf Nodülünde Endometriozis Odağı: Nadir Bir Lokalizasyon**
Endometriosis Focus in Region Subcutaneous Inguinal Lymph Nodes: A Rare Localization
Serap Karaarslan, Türker Akdağ, Mine Genç, Cemal Alkan, Fatma Nur İpek
- 375-378 Sıkışmış Koroner Stentin Mikro Snare ile Çıkarılması: Tanıdık bir Aletin Farklı Kullanımı**
Retrieval of a Stuck Coronary Stent with a Micro Snare: A Modified Employment of a Familiar Device
Ahmet Karakurt, Hamit Serdar Başbuğ, Abdurrezzak Börekçi, Macit Bitargil
- 379-381 Dekortikasyon Sonrası Torakotomi Yerinde Kronik Enflamasyon ilişkili Diffuz Büyük B Hücreli Lenfoma**
Chronic Inflammation-Related Diffuse Large B-Cell Lymphoma Around the Area of Thoracotomy After Decortication
Bayram Metin, Sevinç Şahin, Hüseyin Ede, Buğra Kaya, Mustafa Fatih Erkoç
- 382-384 Ağır Melenası Plazmaferez ile Tedavi Edilen Henoch-Schönlein Purpuralı Çocuk Olgu**
A Case of Pediatric Henoch-Schönlein Purpura with Severe Melena Treated by Plasmapheresis
Tuğba Koca, Nagehan Aslan, Selim Dereci, Ayca Esra Kuybulu, Mustafa Akcam
- 385-386 İntratestiküler Varikosel**
Intratesticular Varicocele
Zülfü Birkan, Tuğce Ozlem Kalayci, Ahmet Karakeçi, Fitnet Sonmezgoz, Fatih Fırdolaş
- 387-390 Oksipitoservikal Enstrumantasyonun Geç Dönem Enfeksiyonu – Olgu Sunumu**
A Late Infection After Occipitocervical Instrumentation – A Case Report
Veysel Antar, Oguz Baran, M. Omur Kasımcı, Salim Katar, Kadir Kotil
- 391-393 Nadir Bir Akut Karın Sebebi: Jejunal Divertikülit Perforasyonu**
A Rare Acute Abdomen Reason: Perforated Jejunal Diverticulitis
Oktay Karaköse, Ali Duran, İsmail Zihni, Hüseyin Pülüt, Kazım Çağlar Özçelik, Gökalep Okut
- 394-396 Trafik Kazasının Nadir Bir Nedeni: Aort Disseksiyonu**
A Rare Cause of Traffic Accident: Aortic Dissection
Egemen Küçük, Attila Beştemir, Özgür Bayındır
- 397-399 Yetişkin Bir Hastada Yoğun Persistan Pupiller Membran**
Dense Persistent Pupillary Membrane in an Adult Patient
Yeşim Altay, Özgür Balta, Ayşe Burcu

C. Derleme / Review

- 400-404 Ponseti Metodu ile Clubfoot Tedavisi: Derleme**
The Treatment of Clubfoot with the Ponseti Method: A Systematic Review
Emrah Sayıt, Vedat Uruç
- 405-412 Artritler: Konvansiyonel ve İleri Düzey Radyolojik Görüntüleme**
Arthritis: Conventional and Advanced Radiological Imaging
Adviye Ergün, Tarkan Ergun, Ebru Torun
- 413-417 Gebelerde Zehirlenmelere Yaklaşım**
Approach in Pregnant Poisoning
Gülşay Ok, Levent Uğur
- 418-420 Şok Dalgası ile Litotripsinin Sebebi Olduğu Akut Renal Hasar ve Kullanılan Belirteçler**
Markers Which Can Be Used to Determine Acute Kidney Injury Caused by Shock Wave Lithotripsy
Mustafa Aydın, Lokma İrkilata, Hüseyin Cihan Demirel
- 421-426 Postoperatif Solunum Yetmezliğinde Noninvaziv Mekanik Ventilasyon**
Noninvasive Mechanical Ventilation in Postoperative Respiratory Failure
Serdar Akpınar
- 427-429 Cantrell Pentalojisi**
Pentalogy of Cantrell
Onur Isık, Muhammet Akyuz, Mehmet Fatih Ayık, Ozge Altun Koroglu, Arif Ruhi Ozyurek, Yuksel Atay
- 430-438 Kanserde Biyokimyasal Değişiklikler**
Biochemical Changes in Cancer
Hüsamettin Erdamar, Fatmanur Hacievliyagil Kazancı, Sümeyye Gök
- 439-441 Hemosperminin Önemi ve Yaklaşım**
The Importance of Haemospermia and Approach
Hüseyin Aydemir, Salih Budak, Gökçen Gürkoc Budak

D. Orjinal Görüntü / Original Image

- Supraventriküler Taşikardide Adenozin Uygulamasına Sekonder Gelişen Akut Atrial Fibrilasyon**
Acute Atrial Fibrillation Secunder to Administration Adenosine in Supraventricular Tachycardia
Yusuf Emrah Eyi, Salim Kemal Tuncer, Ümit Kaldırım
- Bir Demonstratif Karbonmonoksit İntoksikasyonu**
A Demonstrative Carbon Monoxide Intoxication
Mustafa Şahan, İffet Yaşaran, Ali Karakuş
- Diyafram Plikasyonu: Minimal İnvaziv Yöntemle**
Diaphragm Plication: Via Minimal Invasive Route
Sezai Çubuk, Orhan Yücel

E. Editör'e Mektup / Letter to Editor

- İntratorasik Lipomlar**
Intrathoracic Lipomas
xxx
- İntersitisel Akciğer Hastalıklarında Tanı için Multidisipliner Yaklaşımın Önemi**
The Importance of Multidisciplinary Approach for the Diagnosis of Interstitial Lung Disease
Sezai Çubuk, Orhan Yücel, Gökhan Ayberik
- Ventilatör ilişkili Pnömoniler**
Ventilator Associated Pneumonia
Leyla Güler, Memduh Yetim
- Persistan Sol Süperior Vena Kava, Nadir Görülen Bir Vaka Görüntüsü**
Persistent Left Superior Vena Cava, the View of a Rare Case
Serife Uluşan
- Sezeryan Skarında Endometriozis: Olgu Sunumu**
Endometriosis in Cesarean Scar: A Case Report
Şerife Uluşan



Comparison of Isoflurane Inhalation and Midazolam in Geriatric ICU Patients

Geriatrik Yoğun Bakım Hastalarında İzofluran İnhalasyonu ile Midazolam'ın Karşılaştırılması

Geriatrik Yoğun Bakım Hastalarında İzofluran / Isoflurane in Geriatric ICU Patients

Selda Peker, Asu Özgültekin, Güldem Turan, Emine Dinçer, Osman Ekinci
Haydarpaşa Numune EAH, Anesteziyoloji ve Yoğun Bakım Kliniği, İstanbul, Türkiye

Özet

Amaç: Bu çalışmanın amacı; yoğun bakımda takip edilen, mekanik ventilasyon endikasyonu olan 60 yaş üstü hastalarda sedasyon amaçlı uygulanan izofluran inhalasyonu ve midazolam infüzyonunun etkinlik, maliyet ve deliryum üzerine etkileri açısından karşılaştırılmasıdır. **Gereç ve Yöntem:** En az 48 saat mekanik ventilasyon uygulanması öngörülen 30 hasta, iki eşit grupta çalışmaya dahil edildi. Grup I'ye 1- 5 ml/saat izofluran, grup M'ye 0.1-0.2 mg/kg/saat midazolam ile sedasyon uygulandı. Hastaların sedasyon düzeyi Richmond Ajitasyon Sedasyon Skalasına (RASS) göre -2-(+1) olacak şekilde saatlik takip edildi. Sedasyon süresince hastaların hemodinamik parametreleri saatlik, biyokimyasal parametreleri günlük takip edildi. Weaning aşamasında toplam sedasyon süresi ve hastaların uyanma zamanı ve ekstübasyon zamanları kaydedildi. Verbal komutlara yanıt verdiklerinde konfüzyon değerlendirme ölçeği ile günde 2 kez olmak üzere deliryum değerlendirmesi yapıldı. Maliyet hesaplaması yapıldı. **Bulgular:** Midazolam alan gruptaki hastaların RASS skorları ortalaması İzofluran grubuna göre yüksek bulunmuştur ($p=0.035$). Uyanma ve ekstübasyon süreleri midazolam grubunda anlamlı olarak uzun bulunmuştur. Maliyet grup I'da grup M'den yüksektir ($p=0.0274$). **Tartışma:** İzofluran grubunda sedasyon düzeyi midazolam grubuna göre daha iyi, uyanma ve ekstübasyon süreleri de daha kısa gözlenmiştir. İzofluran inhalasyonu ile sedasyon yaşlı yoğun bakım hastalarında kullanılabilir.

Anahtar Kelimeler

İzofluran; Midazolam; Geriatri; Sedasyon; Yoğun Bakım

Abstract

Aim: The aim of this study; isoflurane inhalation and midazolam used for sedation of the geriatric ICU patients were compared regarding the effectiveness, cost and delirium parameters. **Material and Method:** 30 patients who predicted to use mechanical ventilation at least 48 hours were included in this study and divided into 2 equal groups. In group I (n=15) 1-7ml/hour isoflurane, in group M (n=15) 0.1-0.2 mg kg⁻¹h⁻¹ midazolam infusion were administered. Sedation level was scored with Richmond Agitation Sedation Scale (RASS) between -2-(+1), recorded hourly. Systolic blood pressure (SBP), diastolic blood pressure (DBP) and heart rates (HR) were recorded hourly and laboratory parameter were recorded daily. Total sedation time, time to weak up and extubation time were recorded during weaning period. When the patients answered to verbal stimulation, delirium level was recorded twice in a day by confusion assessment scale. The cost were recorded. **Results:** RASS was significantly lower in group I when compared with group M ($p=0.035$). Weak up and extubation times were longest in group M. The costs were higher group I than group M ($p=0.0274$). **Discussion:** In isoflurane group, sedation level was better than in midazolam group. Weak up and extubation times were shortest in isoflurane. Sedation by the isoflurane inhalation can be used in geriatric ICU patients.

Keywords

Isoflurane; Midazolam; Geriatric; Sedation; ICU

DOI: 10.4328/JCAM.2482

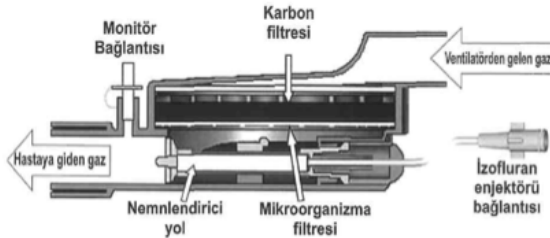
Received: 10.04.2014 Accepted: 28.05.2014 Printed: 01.06.2014 J Clin Anal Med 2014;5(suppl 3): 287-92

Corresponding Author: Güldem Turan, Haydarpaşa Numune EAH, Tıbbiye Cad. No: 2 Üsküdar, İstanbul, Turkey.

T.: +90 2164144502/1494 F.: +90 2163460582 E-Mail: gturanmd@yahoo.com

Giriş

Yoğun bakımda inhalasyon sedasyonu ilk kez 1950'de mekanik ventilasyon ihtiyacı olan polio hastalarında nitröz oksit kullanılmasıyla tanımlanmıştır. Ancak yan etki olarak megaloblastik anemi ve nörolojik disfonksiyonlar gözlenmiştir [1]. Yoğun bakımda inhalasyon ajanlarının intravenöz ilaçlara göre üstünlüğü bilinse de klinikte uygulanımı pek yoktur. Temel sorun bu yöntemin karışık gözükmesidir. AnaConDa (ACD) yoğun bakımda volatil ajanların kullanımını sağlayan küçük bir düzenek olarak tanımlanabilir. Bu cihaz 1990' ların sonunda özellikle yüksek akımlı ventilatörlerde izofluran ve sevofluran uygulanması ve inhaler ajanın tüketimini azaltmak için tekrar solunması amacıyla geliştirilmiştir. ACD modifiye bir ısı ve nem değiştiricisidir, her hasta için tek kullanımlıdır ve kullanım süresi 72-96 saattir. Humitventler (HME) gibi ACD da Y parçası ve endotrakeal tüp arasına yerleştirilir. Ölü boşluk yaklaşık 100 ml, havayolu rezistansı 60 1t/dk hava akımında 2,5 cm/H2O'dur. Nem değiştirme etkinliği 750 ml olup diğer mevcut humitventlere benzerdir. ACD aynı zamanda bir viral ve bakteriyel filtre içerir. Standart HME özelliklerinin yanında ACD' da izofluran ve sevofluran enjeksiyon pompasıyla ACD' ya verilmesi için bir infüzyon hattı mevcuttur. ACD' da anestezi ajan buharlaştırıcı bir yolla verilir. İnspiryum sırasında ACD' dan geçen taze gaz akımı anestezi ajanı buharlaştırır. Ekspiryum sırasında ekshale edilen anestezi ajan ACD' daki karbon filtre tarafından absorbe edilir. Hastanın aldığı ikinci nefeste ajan serbest bırakılır ve tekrar inhale edilir (Şekil 1). ACD adaptasyon ihtiyacı oluşturmaksızın tüm modern ventilatörlerle uyumludur [2].



Şekil 1. AnaConDa yapısal içerik şeması

Yoğun bakım ünitelerinde deliryum; kognitif fonksiyonlardaki bozukluklar ve dalgalanmalar ile seyreden, akut başlangıçlı geri dönüşümlü şuur bozukluğu olup mortaliteyi arttırabilir. Yoğun bakımda kullanılan sedatif ve analjeziklerin deliryumla ilişkisi bulunmaktadır. Yeterli konfor ve aşırı sedasyondan kaçma arasındaki dengenin sağlanamaması, daha hızlı etkili ve vücuttan hızlı elimine olan sedatif ajanların arayışını gündeme getirmiştir. Volatil anestezi ajanları bu açıdan önemli potansiyele sahiptirler ve subanestezi dozlarında sedasyon amaçlı kullanılmaktadırlar [3,4].

Çalışmamızda; yoğun bakımda takip edilen, mekanik ventilasyon endikasyonu olan 60 yaş üstü hastalarda sedasyon amaçlı uygulanan izofluran inhalasyonu ve midazolam infüzyonunun etkinlik, maliyet ve deliryum üzerine etkileri açısından karşılaştırılmıştır.

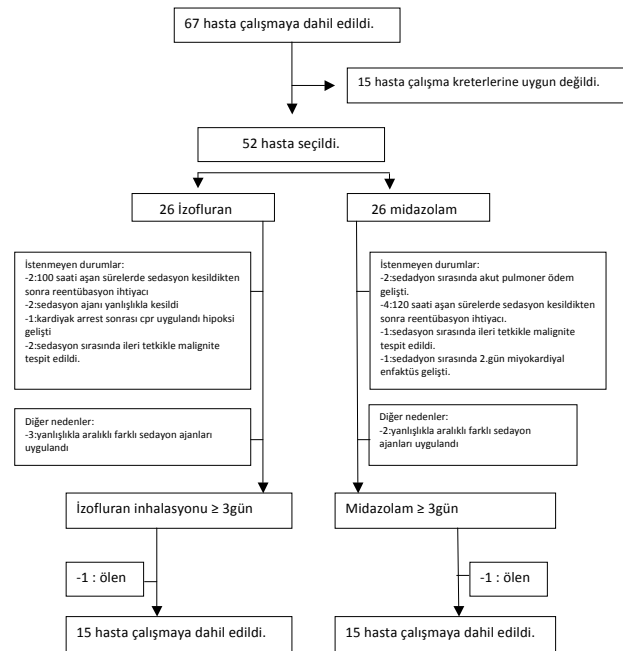
Gereç ve Yöntem

Hastane Etik Kurul onayı alındı. Haydarpaşa Numune Eğitim ve

Araştırma Hastanesi Yoğun Bakım ünitesine kabul edilen ve minimum 48 saat mekanik ventilasyon ve sedasyon ihtiyacı olan 60 yaş üstü 67 olgu çalışma için değerlendirildi. GKS:15'in altında olan, intrakranial patolojisi olan, dekompanze kalp yetmezliği, malignite, geçirilmiş myokard infarktüsü, nöropsikiyatrik hastalığı olan, ailesinde ya da kendisinde malign hipertermi öyküsü olan, allerji öyküsü olan, diyalize ihtiyaç duyan böbrek yetmezliği ve karaciğer yetmezliği olan, yoğun bakıma kabul edildiklerinde hamile olan, yoğun bakım öncesi ilaç ve alkol bağımlılığı olan 15 hasta çalışmaya dahil edilmedi.

Derin sedasyon yerine sadece mekanik ventilasyona uyum gerektirecek düzeyde, gereğinde uyandırılabilir bir sedasyon için; çalışmaya dahil edilen hastaların bilinç muayeneleri yapıldıktan sonra rastgele kapalı zarf usulü seçilen benzer hastalıklara sahip 52 hasta iki grup halinde çalışmaya dahil edildi. Çalışmanın devamı esnasında 22 hasta çeşitli nedenlerle çalışma dışı bırakıldı. Her iki grupta 15'er hasta ile çalışma tamamlandı (Tablo 1).

Tablo 1. Randomizasyon Şeması



15 kişilik 1. gruba (grup-M) intravenöz midazolam 0.05 mg/kg yükleme yapıldı, ardından 1-5 mg/sa aralığında midazolam infüzyonuna başlandı. Diğer 15 kişilik 2. gruba (grup-İ) mekanik ventilatöre adapte olabilen filtre aracılığıyla izofluran inhalasyonu başlangıçta 3-10 ml 10 dk bolus yükleme ardından 1-5 ml/sa aralığında idame uygulandı. Analjezi ihtiyacı olabilecek hastalara sedasyon başlamadan önce tedaviye günlük nonsteroid antiinflatuar (NSAİ) eklendi. Hastaların sedasyon düzeyleri subjektif yöntemlerle değerlendirildi. Bu amaçla Richmond sedasyon skalası (RASS) kullanıldı. Hasta sedasyon düzeyi -2+1 aralığında olacak şekilde 15 dk' lık aralıklarla takip edilerek grup-M'de 0.1 mg/kg/st, grup-İ' de 0.05 ml/st dozlarında infüzyon miktarları artırılarak veya azaltılarak titre edildi.

İzofluran grubunda hastaların inspire ve ekspire edilen inhalasyon anestezi minimum alveolar konsantrasyon (MAK) Drager Vamos marka gaz analizörü ile monitörize edildi. Hastalarda istenilen klinik sedasyon düzeylerine ulaşıldıktan sonra verilen in-

füzyon oranının grup-M' de 5 mg/st' ı, grup-İ' de 7ml/st' ı aşması halinde remifentanil 0.1 mcg/kg/dk dozunda ek sedasyon ajanı eklendi. Hastaların invaziv arter kataterizasyonu uygulanarak sistolik arter basıncı, diastolik arter basıncı ve ortalama arter basıncı değerleri saatlik monitörize ve kayıt edildi. Hemodinamik takibin yanı sıra SP02 ve EtCO2 değerleri de monitörize edildi, ölçülen ortalama arter basıncının 70 mmHg'ın altında olması halinde her iki grupta sedasyon derinliği değerlendirilerek istenilen aralıkta ise (derin sedasyonda değilse) öncelikle sıvı dengeleri değerlendirilerek gerektiğinde infüzyon hızlarının artırılması ve ihtiyaç halinde 5mcg/kg/dk'dan başlayan dozlarda vazopressör (dopamin) verilmesi planlandı.

Ayrıca hastaların rutin takibi olan günlük BUN, kreatinin, ALT, AST, protrombin zamanı gibi biyokimyasal parametreleri de izlendi. Klinik olarak uygun zamanda (minimum 48 saat) sedasyon azaltılarak sonlandırıldıktan sonra verilen komutlara tam uyum sağladıkları ana dek geçen süre, ekstübasyon zamanları, yoğun bakımda kalış süreleri ve hastalara uygun sedasyon düzeyi sağlanabilmesi ve sürdürülebilmesi için gerekli olan ilaçların (midazolam, izofluran, remifentanil ve dopamin) maliyetleri açısından her iki grup karşılaştırıldı.

Bununla birlikte sedasyonu sonlandırılan hastalara günde iki kez olmak üzere en az 3 gün en fazla 5 gün boyunca Confusion Assessment Method-Intensive Care Unit (CAM-ICU) metodu kullanılarak deliryum değerlendirilmesi yapıldı. Bu süre içine herhangi bir nedenle reentübasyon ve yeniden sedasyon başlanması gereken hastalar çalışma dışı bırakıldı.

İstatistiksel analizler Statistical Package for Social Sciences SPSS for Windows 15.0 programı ile yapılmıştır. Kesikli verilerin analizinde (var-yok, 0-1 gibi) ki-kare testi, ölçümle elde edilen sürekli verilerin değerlendirilmesinde ise parametrik testlerin kullanılabilirdiği durumlarda t-testi, kullanılamadığı durumlarda ise Mann Whitney-U testleri kullanılmıştır.

Güç analizine göre en az n>30 olması halinde sonuçlar % 95'lik güven aralığında, anlamlılık p<0.05 düzeyinde değerlendirildi.

Bulgular

Yaş ortalamaları [Grup İ (n=15); 77.8 ± 8.2; grup M (n=15); 72.6 ± 10.3], cinsiyet dağılımına göre (Grup İ; 8 K/7 E, grup M; 10 K/5 E) ve sedasyon süreleri (Grup İ; 71 ± 28.2; grup M; 84.4 ± 37.8) açısından gruplar arasında istatistiksel olarak anlamlı bir farklılık bulunmamaktadır (p>0.05).

Midazolam alan gruptaki hastaların RASS skorları ortalaması İzofluran grubuna göre anlamlı derecede yüksek bulunmuştur (p=0.035) (Grafik 1).

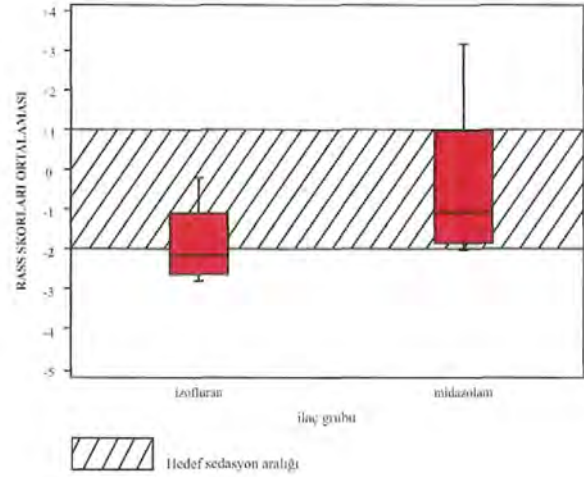
Uyanma ve ekstübasyon süreleri izofluran grubunda daha kısa iken; maliyet açısından izofluran grubunda maliyet daha fazla bulunmuştur (Tablo 2).

İzofluran grubunda 8 hastada hipotansiyon gözlenmiş ve dopamin 5mcg/kg/dk dozunda uygulanarak hemodinamik stabilizasyon sağlanmıştır, midazolam grubunda ise; hipotansiyon gözlenen hasta olmamıştır.

İlaç gruplarına göre; deliryum varlığı açısından anlamlı bir farklılık saptanmamıştır. Grup İ'de; 4 hastada, grup M'de 6 hastada deliryum tespit edilmiştir. (Ki-kare değeri=0.840, p=0.359).

Tartışma

Sedatif ve analjezikler yoğun bakımda vazgeçilmez ilaçlardır.



Grafik 1. Grupların Richmond Sedasyon Skalası Ortalama Karşılaştırılması

Tablo 2. Grupların uyanma, ekstübasyon süreleri ve maliyet karşılaştırılması

	Grup İ (İzofluran, n=15)	Grup M (Midazolam, n=15)	p
Uyanma Süresi (dakika)	77.5 ± 63.2	158.1 ± 86.7	0,01
Ekstübasyon Süresi (dakika)	94.2 ± 63.9	173.1 ± 86.7	0,017
Maliyet (TL)	335.4 ± 17.8	194.4 ± 29.7	0,0274

Yüksek akımlı ventilatörlere uyumlu, minyatür bir vaporizatörü ve nemlendiricisi olan tekrar solunmalı sistemle volatil ajan tüketimini sınırlayan AnaConDa (ACD)' nin kullanıma girmesiyle yoğun bakımda volatil ajanlar da sedatiflere dahil edilmiştir.

Deliryum yatış süresi, morbidite ve mortaliteyi arttırması açısından yoğun bakım ünitelerinde üzerinde çok durulan bir klinik tablodur. Deliryumun; aşırı duyuşsal uyarı, görme ve işitme kusuuru, immobilitte, azalmış aktivite, sosyal izolasyon, farklı ve yeni bir ortam, gürültü, gece-gündüz ayırımının yapılamaması, çalışan personelin sürekli değişmesi gibi birçok nedeni vardır. Deliryum gelişimi bunların yanısıra hastanın komorbiditesi ve sedatif ve analjezik medikasyonla da ilişkilendirilmiştir [5]. Tüm bu faktörlerin deliryuma neden olduğu bilinmekle beraber nedenlerin bazılarında (yoğun bakım fiziksel koşulları) kaçınmak oldukça zordur. Bu nedenle engel olunabilir faktörler arasında, hastalara yoğun bir şekilde uygulanmakta olan sedatif ve analjezik ajanlarla ilgili birçok çalışma olmasına rağmen son yıllarda yoğun bakımda kullanımı yaygınlaşan inhalasyon ajanlarının subanestezi konsantrasyonlarda deliryumla ilişkisi hakkında yeterli çalışma bulunmamaktadır. Biz bu çalışmada inhalasyon ajanlarının intavenöz ajanlarla kıyaslandığında medikal ve ticari anlamda etkinliği ve deliryum üzerine etkisini araştırmak istedik. Çalışmamızda hasta grubu deliryumun en sık rastlandığı popülasyondan 60 yaş üstü ileri yaş hastalardan seçildi. Inhalasyon ajanlarının sistemik etkilerinin risk oluşturabileceği hasta grubu çalışma dışı bırakıldı. Bu amaçla kronik obstrüktif akciğer hastalığı ve/veya pnömoni ön tanısı olan hastalar değerlendirilmedi.

Günümüzde yoğun bakımda inhalasyon anesteziyelerinin kullanımı ile ilgili yapılan çalışmalarda ortak görüş; uzun süreli izofluran kullanımının güvenilir, istenilen sedasyon düzeyine ulaşımın kolay ve sedasyon sonlandırıldıktan sonra hastanın hızlı ve kolay uyandırılabilir olduğu yönündedir. Diğer bir ortak görüş de; majör yan etkisinin vazopressör desteğine ihtiyaç duyacak kadar hipotansiyon ve kardiyak outputta düşme yapabildiğidir [4].

Sackey ve ark. yaptıkları bir çalışma yoğun bakımda inhalasyon sedasyonu uygulanan 11 hastadan 8' inde vazopressör ihtiyacı duyulmuştur [6]. Araştırmacılar gibi biz de 8 hastamızda hipotansiyon gözlediğimiz için, hipotansiyonun yoğun bakımda izofluran inhalasyonunun majör yan etkisi olduğu kanısındayız. Çalışmamızda midazolam grubunda ise hiçbir hastada hipotansiyon nedeniyle vazopressör desteği gerekmedi, hemodinamileri stabil seyretti. Ancak sedasyon yetersizliği sık rastlanan bir durumdu. 5mg/st infüzyon dozuna rağmen istenilen sedasyon düzeyine ulaşamayan 7 hastaya ek remifentanil infüzyonu başlamak gerekti.

İzofluran grubunda gözlenen başka bir nokta karbondioksit (CO₂) retansiyonu ile gelen hastalarda sedasyonun ilk birkaç saatinde alınan kan gazlarında kabul edilebilir sınırlarda olan parsiyel karbondioksit basıncının arttığı ancak 2. saatten itibaren kan gazı takiplerinde bu durumun tam tersine döndüğü ve daha önce de kabul edilebilir sınırlarda olan arteriyel pH' nın daha da düzeldiği ve parsiyel arteriyel karbondioksit basıncının azaldığı gözlemlendi. LW. Stureson ve ark. yaptıkları bir çalışmada ACD ile volatil anestezi kullanımı, cihazı mekanik ventilatöre bağladıkları ilk 30 dakikada hastalarda CO₂ retansiyonu geliştiğini gözlemlemişlerdir. Araştırmacılar bu durumu tam olarak açıklayamamakla beraber hiperkapni gelişimini ACD' deki mevcut ölü boşluğa ve hastanın ekshale ettiği CO₂ ile % 90 absorbe edilen volatil ajanın, 2. inspiyum ile hasta tarafından alınırken aynı yoldan geçmesine bağlamışlardır [7]. Biz klinik olarak tespit edilen CO₂ retansiyonun anlamlı bir etki oluşturmadığını ve yüksek risk oluşturmadan kullanılabileceğini düşünmekteyiz. Bununla birlikte klinik gözlemlerimizde izofluran grubunda gerek istenilen sedasyon düzeyine hızlı ulaşılması ve hastanın stabilleşmesi gerek izofluranın bronkodilatör etkisi ile sedasyonun ilk birkaç saatinde akciğer seslerinin midazolam grubuna göre normale daha yakın hale gelmesi dikkat çekiciydi.

Midazolamın yoğun bakımda uzun süreli kullanımında birikici etkilerinin görülebileceği, eliminasyonunun organ disfonksiyonu olan hastalarda ve yaşlı ve obez hasta gruplarında uzayabileceği gösterilmiştir [8,9]. Bizim hasta grubumuzun da 60 yaşın üzerinde ve bazı komorbiditeleri olan hastalar olduğu düşünülürse uyanma sürelerinin bir miktar uzayabileceği beklenen bir sonuçtur.

İzofluran grubunda hızlı uyanmanın ekstübasyon sürelerini de etkilediğini gözlemledik. Ekstübasyon zamanı izofluran grubunda midazolam grubuna göre anlamlı derecede hızlıydı.

Grupların ortalama maliyet hesapları yapıldı. AnaConDa cihazının tek kullanımlık olması ve beraberinde enjeksiyon pompası ve infüzyon hattı maliyeti arttırmaktadır. İzofluran grubunda bir hastanın yoğun bakımda kaldığı sürece ortalama maliyeti 335.4 TL, midazolam grubunda ise ortalama 194.4TL olarak belirlendi (0.0274).

İzofluranın yoğun bakımda kullanımını sınırlayabilecek etmenlerden biri de; ekshale edilen gazın ventilatörün ekspiryum çıkışından ortama salınmasını ve bunu engellemek için efektif bir atık sisteminin olma gereğidir. Coleman ve ark'ı [10] izofluranın çevre kirliliği ve tüketimi açısından yaptıkları bir çalışmada yoğun bakımda toplam 15 hastadan 10' nunda aktif atık sistemi kullanmış 5 hastada kullanmamışlardır. Hemşirelerin de yakalarına yerleştirilen dosimetreden 8 saati aşan sürelerde örneklemelerden sürekli spektrofotometrik ölçümler yapılmış ve havadaki

izofluran konsantrasyonu 0.1 ppm olarak ölçülmüştür. Bu sonuç uluslararası kabul edilebilir düzeyin (10 ppm) çok altındadır. Araştırmacılar göre sonuçlar değerlendirildiğinde aktif atık sistemi kullanılan ve kullanılmayan gruplar arasında anlamlı fark bulunmamıştır. Biz de hem bu bulgulara dayanarak hem de ünitelerde yalnızca tek bir hastanın izofluran ekshalasyonu söz konusu olduğundan atık sistemi olmasa da uygulamamızı gerçekleştirdik. Volatil anesteziğin uzun süreli kullanımı sonucu endişe edilen diğer bir konu da metabolizma sonucu ortaya çıkan plazma inorganik florid düzeyidir. Renal yetmezlik açısından tehdit oluşturan sınır 50 mcmmol/Lt olarak belirlenmiştir [11]. Kong ve ark. [12] en az 24 saat mekanik ventilasyon ihtiyacı olan 46 hastaya sedasyon dozunda (% 0.1-0.6) izofluran inhalasyonu uygulamışlar, sedasyon sonlandırıldıktan 12 saat sonra plazma inorganik florid düzeyi 4.03 mcmmol/Lt-13.57 mcmmol/Lt olarak ölçülmüştür. Biz de çalışmamızda hem günlük laboratuvar parametreleriyle hem de klinik gözlemlerimizde karaciğer ve böbrek yetmezliğine rastlamadık. Yalnızca bir hastada sedasyonun 4. gününden itibaren kreatinin yüksekliği, 6. gününde ise anüri gözlemlendi. Eş zamanlı konjestif kalp yetmezliği olan hastanın bu durumunu kardiyak dekompanseasyon kaynaklı olduğu kanısına vardık. Hasta çalışma dışı bırakıldı.

Deliryum sıklıkla ventile edilen hastalarda gözlenen mortaliteyi, hastanede kalış süresini ve maliyeti arttıran bir risk faktörüdür. İzofluranın genel anestezi kullanımı ve kognitif fonksiyonlar üzerine etkisi ile ilgili çalışmalar oldukça yaygındır. Genel anestezi yaygın kullanılan izofluranın postoperatif deliryum yapabilmesi açısından kesin bir kanıt bulunmaması da ajan sorumlu tutulmuştur. Buna rağmen yoğun bakımda efektif bir sedasyon ajanı olarak kabul gören volatil anesteziğin deliryumla ilişkisine dair çalışmaların çok az ve yetersiz olduğunu söyleyebiliriz. Araştırmacılar izoflurana düşük dozda uzun süre maruz kalan hastalarda uzun ve kısa vadede psikolojik morbidite, posttravmatik stres bozukluğu, hallüsinasyon ve delüzyon benzeri bulgular açısından araştırmışlar ancak bu konuda çalışma sonunda varılan sonuçların yetersiz olduğundan ve daha çok çalışmaya ihtiyaç duyulduğundan bahsetmişlerdir [6].

Deliryum her yaşta görülebilmekle beraber ileri yaşlarda daha sık gözlenmiştir. İleri yaşlardaki hastalarda deliryumun etyolojisinde predispoze ve presipite risk faktörleri gözetilerek yapılan organize birçok çalışmada deliryum oluşumunda; muhtemel en önemli risk faktörünün yaş ilerledikçe beliren kognitif sapmalar olduğu belirlenmiştir [13].

Bu nedenle çalışmamızı deliryumun en çok gözlemlendiği yaşlı hasta popülasyonu ile yaptık. Çalışmanın tamamlanabildiği toplam 30 kişiye deliryum değerlendirmesi yapıldı. Hastalar ortalama 3-4 günlük sedasyonun ardından verbal komutlara cevap verdikleri anda RASS sedasyon skalasına göre değerlendirildi. Deliryum değerlendirmesi için hastanın sedasyon düzeyinin istenilen aralıkta (-3 ve daha uyanık) olup olmadıklarına bakıldı. Uygun olan hastalara konfüzyon değerlendirme ölçeği kullanılarak gözlenen deliryum semptomları kayıt edildi. Volatil ajanlardan özellikle izofluranın çok düşük oranda metabolize olduğu ve akciğerler yoluyla atıldığı bilinmektedir. Bu kısa etkisinden ötürü izofluranın insan psikolojisi üzerine etkilerinin de erken dönemde görülebileceği düşünülebilir. Bu nedenle değerlendirmeler hastanın sedasyonu sonlandırıldıktan hemen sonra en az 3 en fazla 5 gün olmak üzere ve günde iki kez yapıldı. Genelde yapılan çalışma-

larda değerlendirmeler bizim de yaptığımız gibi ajan kesilmesinden hemen sonra yapılmaktadır. Shi CM ve ark [14] postoperatif yoğun bakım ihtiyacı duyan 164 hasta üzerinde yaptıkları bir çalışmada deliryumu değerlendirmişler ve deliryum semptomlarını ilk 3 günde gözlemlemişlerdir. Bir başka çalışmada Pisani ve ark. [15] da yoğun bakımda benzodiazepinlerin deliryum oluşumunda risk faktörleri arasında olduğunu, benzodiazepinlerin bu etkisinin yoğun bakım sürecinin özellikle ilk 48 saatinde geliştiğini vurgulamışlardır.

Çalışmada izofluran grubundaki hastaların hemen hemen hepsinde ortalama uyanma süreleri 1 saat 15 dk olmasına rağmen ilacın kesilmesinden 24 saat sonrasına kadar deliryum değerlendirmesi yapılamadı. Hastalar verbal komutlara uyuyordu ancak ajite ve tam olarak oryante değillerdi. Kısa etkili inhalasyon ajanlarının uyanma sırasında ajitasyona neden olduğunu tespit eden çok sayıda çalışma vardır. Ancak bu durum daha çok pediatrik yaş grubunda gözlenmiş ve çalışmalar yine de bu grupta yapılmıştır. İzofluran da bu konuda suçlanan bir ajandır [16-19]. Ancak erişkin ya da bizim çalışmamızdaki gibi ileri yaş grubunda yapılmış bir çalışmaya literatürde rastlanmamıştır. Midazolam uygulanan grupta ise hastalar sedasyon kesildikten sonra ortalama 2.5 saatte uyaşdılar ve tam oryante olduklarından hemen değerlendirilebildiler.

Deliryum patofizyolojisinde rol alan 3 önemli nörotransmitter dopamin, gama aminobütirik asit ve asetil kolindir. Bu nörotransmitterlerdeki herhangi bir sapma nöronal instabilite ile sonuçlanır. Deliryum açısından daha çok dopamindeki aşırı artma, asetil kolindeki tükenme suçlanmıştır. Asetil kolin sentezi birkaç prekürsör, enzimler ve reseptörler aracılığıyla olmaktadır. Bu yoldaki herhangi bir aksaklık deliryum oluşumuna neden olabilir [20-21]. Beyinde iskemi ve immünolojik stres durumlarında asetilkolin düzeyi değişebilir. İzofluranın asetilkolin üzerine etkilerini gösteren çalışmalar vardır. İzofluranın beyin hipotalamik paraventriküler nükleus ve nükleus solitarius bölgelerinde asetilkolin seviyelerini düşürdüğü bilinerek ilginç bir deneysel çalışma yapılmıştır. Genç olarak kabul edilen 3 aylık ve yaşlı olarak kabul edilen 28 aylık ratlarda, iki saatlik izofluran anestesinin ardından ilk iki saatte ratların beyin belli bölgelerindeki asetilkolin seviyelerine bakılmış ve anlamlı fark bulunmuştur. Yaşlı ratlarda asetilkolin seviyesi genç gruba göre daha fazla düşme göstermiştir. Ancak 3. saatten sonra yapılan ölçümlerde bir fark gözlenmemiştir [22]. Çalıştığımız 60 yaş üzeri grupta uzun süreli düşük doz izofluran sedasyonu ardından gördüğümüz bu konfüzyon ve ajitasyon durumunun yine beyin nörotransmitterleri ile ilgili değişimler ve asetilkolin seviyesindeki azalma kaynaklı olabileceğini düşünmekteyiz.

60 yaş üstü 375 hasta ile yapılan bir çalışmada deliryum açısından dexmedetomidin ve midazolamı karşılaştırılmış, çalışmanın sonunda dexmedetomidin grubunda % 54 oranında, midazolam grubunda % 76.6 oranında deliryum saptanmıştır [23]. Yedi yıl boyunca ergin hastalarda deliryumla benzodiazepinlerin ilişkisine dair bir çalışmada benzodiazepin kullanılan hastalarda % 21.3 oranında deliryum gözlenmiştir [24]. Diğer bir çalışma 60 yaş üstü 93 hastada midazolam veya fentanil kullanıldığında midazolam verilen hastalarda % 59 oranında deliryum tespit edildiğini bildirmektedir. Ely ve ark [25] 224 yoğun bakım hastasında yaptıkları bir çalışmada konfüzyon değerlendirme ölçeği ve richmond ajitasyon sedasyon skalası kullanarak

183 hastada deliryum tespit etmişlerdir. Uzun dönem takiplerde deliryumu olan hastaların 6 ay ve üzerinde sürelerde mortalite oranları % 15-34 olarak bulunmuştur. Ortak görüş deliryumun hastanede kalış süresini uzatabileceği ve ölümü hızlandırabileceği yönündedir. Hastaların yaşları, kritik hastalıkları ve komorbiditeleri göz önünde bulundurulduğunda deliryumun hastanede kalış süresini uzattığı ve 6 aylık mortalite açısından bağımsız bir risk faktörü olduğu kanısına varmışlardır. Bizim çalışmamız sonucunda izofluran grubunda 15 hastadan 4'ünde, midazolam grubunda 15 hastadan 6'sında deliryum semptomları gözlendi. Sonuç olarak; çalıştığımız 60 yaş üstü hasta grubunda; yoğun bakımda midazolam ve izofluranla yapılan sedasyon uygulamasında izofluran grubunda sedasyon başarısı daha yüksek iken, maliyet daha yüksekti ve midazolam grubu hemodinamik olarak daha stabildi. Uyanma süreleri izofluran grubunda daha kısa ancak kognitif fonksiyonların geri dönüşü midazolam grubunda daha iyi olarak gözlemlendi. Deliryum gözlenen hasta sayısı izofluran grubunda miktar olarak daha düşük olsa da, istatistiksel olarak anlamlı bulunmadı.

Daha yüksek sayıda ve farklı grup hastalarla yapılacak çalışmalar, yoğun bakımda inhalasyon sedasyonunun kullanımının değerlendirilmesine katkı sağlayacaktır.

Çıkar Çakışması ve Finansman Beyanı

Bu çalışmada çıkar çakışması ve finansman destek alındığı beyan edilmemiştir.

Kaynaklar

- Lassen HC, Henriksen E, Neukirch F, Kristensen HS. Treatment of tetanus; severe bone-marrow depression after prolonged nitrous-oxide anesthesia. *Lancet* 1956; 270 (6922):527-30.
- Izurieta R, Rabatin JT. Sedation during mechanical ventilation: A systematic review. *Critical Care Medicine* 2002; 30(12):2644-8.
- Kress J, Gehlbach B, Lacy M, Pliskin N, Pohlman AS, Hall JB. The long term psychological effects of daily sedative interruption in critically ill patients. *Am J Respir Crit Care Med* 2003; 168(12):1457-61.
- Shankar V, Churchwell KB, Deshpande JK. Isoflurane therapy for severe refractory status asthmaticus in children. *Intensive Care Med* 2006; 32(6):927-33.
- Gabor JY, Thornley AB, Crombach SA, Lee B, Kadikar N, Bettger HE et al. Contribution of the intensive care unit environment to sleep disruption in mechanically ventilated patients and healthy subjects. *Am J Respir Crit Care Med* 2003; 167(5):78-15.
- Sackey PV, Martling CR, Carlswald C, Sundin O, Radell PJ. Short-and-long-term follow-up of intensive care unit patients after sedation with isoflurane and midazolam- a pilot study. *Crit Care Med* 2008; 36(3): 801-6.
- Stresson LW, Johansson M, Bodelsson M, Malmkvist G. Wash-in kinetics for sevoflurane using a disposable delivery system (AnaConDa) in cardiac surgery patients. *Br J Anaesth* 2009; 102(4):470-6.
- Mc Clure JH, Brown DT, Wildsmith JA. Comparison of the i.v. administration of midazolam and diazepam as sedation during spinal anesthesia. *Br J Anaesth* 1983; 55(11):1089-93.
- Malacrida R, Fritz ME, Sutter PM, Crevoisier C. Pharmacokinetics of midazolam administered by continuous infusion to intensive care patients. *Crit Care Med* 1992; 20(8):1123-6.
- Coleman MA, Coles S, Lytle T, Bennetts FE. Prevention of atmospheric contamination during isoflurane sedation. *Clin Intensive Care* 1994; 5(5):217-20.
- Tanigami H, Yahagi N, Kumon K, Watanabe Y, Haruna M, Matsui J et al. Long term sedation with isoflurane with isoflurane in postoperative intensive care in cardiac surgery. *Artifs Organs* 1997; 21(1):21-3.
- Kong KL, Tyler JE, Willatts SM, Prys-Roberts C. Isoflurane sedation for patients undergoing mechanical ventilation: metabolism to inorganic fluoride and renal effects. *Br J Anaesth* 1990; 64(2):159-62.
- Alagiakrishnan K, Wiens CA. An approach to drug induced delirium in the elderly. *Postgrad Med J*. 2004; 80(945):388-93.
- Shi CM, Wang DX, Chen KS, Gu XE. Incidence and risk factors of delirium in critically ill patients after non-cardiac surgery. *Chin Med J* 2010; 120(8):993-9.
- Pisani MA, Murphy TE, Van Ness PH, Araujo KL, Inouye SK. Characteristics associated with delirium in older patients in a medical intensive care unit. *Arch Intern Med* 2007; 167(15):1629-34.
- Meyer RR, Münster P, Werner C, Brambrink AM. Isoflurane is associated with a similar incidence agitation/delirium as sevoflurane in young children-a randomi-

zed controlled study. Paediatr Anaesth 2007; 17(1):56-60.

17. Uezono S, Goto T, Terui K, Ichinose F, Ishguro Y, Nakata Y et al. Emergence agitation after sevoflurane versus propofol in pediatric patients. Anesth Analg 2000; 91(3):563-6.

18. Dalens BJ, Pinard AM, Letourneau DR, Albert NT, Truchon RJ. Prevention of emergence agitation after sevoflurane anesthesia for pediatric cerebral magnetic resonance imaging by small doses of ketamine or nalbuphine administered just before discontinuing anesthesia. Anesth Analg 2006; 102(4):1056-61.

19. Kuratani N, Oi Y. Greater incidence of emergence agitation in children after sevoflurane anesthesia as compared with halothane: a meta-analysis of randomized controlled trials. Anesthesiology 2008; 109(2):225-32.

20. Hshieh TT, Fong TG, Marcantonio ER, Inouye SK. Cholinergic deficiency hypothesis in delirium: a synthesis of current evidence. J Gerontol A Biol Sci Med Sci 2008; 63(7):764-72.

21. Dong HL, Fukuda S, Murata E, Higuchi T. Excitatory and inhibitory actions of isoflurane on the cholinergic ascending arousal system of the rat. Anesthesiology 2006; 104(1):122-33.

22. Jansson A, Olin K, Yoshitake T, Hagman B, Herrington MK, Kehr J et al. Effects of isoflurane on prefrontal acetylcholine release and hypothalamic response in young adult and aged rats. Exp Neurol 2004; 190(2):535-43.

23. Riker RR, Shehabi Y, Bokesch PM, Ceraso D, Wisemandle W, Koura F, et al. for the SEDCOM Study group. Dexmetomidine vs midazolam for sedation of critically ill patients: a randomized trial. JAMA 2009; 301(5):489-99.

24. Lin RY, Heacock LC, Fogel JF. Drug-induced, dementia-associated and non-dementia, non-drug delirium hospitalizations in the United States 1998-2005: an analysis of the National inpatient sample. Drugs & Aging 2010; 27(1):51-61.

25. Ely EW, Shintani A, Truman B, Speroff T, Gordon SM, Harrell FE et al. Delirium as a predictor of mortality in mechanically ventilated patients in the intensive care unit. JAMA 2004; 291(14):1753-62.

How to cite this article:

Peker S, Özgültekin A, Turan G, Dinçer E, Ekinci O. Comparison of Isoflurane Inhalation and Midazolam in Geriatric ICU Patients. J Clin Anal Med 2014;5(suppl 3): 287-92.



Nutritional Situation Assessment of 65 Years Old Patient Who Applicate to Emergency Department

Acil Servise Başvuran 65 Yaş Üzeri Hastalarda Nütrisyonel Durumun Değerlendirilmesi

Yaşlılarda Nütrisyonel Durumun Değerlendirilmesi / Assessment of Nutritional Status in the Elderly

İsmail Hakkı Nalbur¹, Mustafa Burak Sayhan¹, Serhat Oğuz², Esin Seçgin Sayhan³, Serhat Hüseyin⁴

¹Trakya Üniversitesi Tıp Fakültesi Acil Tıp Anabilim Dalı, ²Trakya Üniversitesi Tıp Fakültesi Genel Cerrahi Anabilim Dalı, ³Edirne Merkez Toplum Sağlığı Merkezi, ⁴Trakya Üniversitesi Tıp Fakültesi Kalp ve Damar Cerrahisi Anabilim Dalı, Edirne, Türkiye

Özet

Amaç: Bu çalışmada, bölgemizdeki en önemli merkez konumundaki bir üçüncü basamak hastanesi acil servisine başvuran 65 yaş üstü hastaların beslenme durumlarının değerlendirilmesi ve sosyodemografik değişkenler ile ilişkisinin incelenmesi amaçlanmıştır. **Gereç ve Yöntem:** Tanımlayıcı ve ileriye dönük olarak yapılan bu çalışmada acil servise 15.03.2014 - 30.03.2014 tarihleri arasında başvuran 93 kadın ve 111 erkek olmak üzere toplam 204 hastaya Mini Nütrisyonel Değerlendirme testi uygulanmıştır. Hastalar yaş gruplarına göre sınıflandırıldığında %68.61'i 65-79 yaş arasında iken, 80 yaş ve üzeri bulunan hastalarımızın oranı %31.39 idi. Uygulanan Mini Nütrisyonel Değerlendirme testi sonuçlarına göre hastalarımızın %60.8'i Grup 1, %18.6'sı Grup 2, %20.6'sı Grup 3'te olduğu tespit edildi. **Bulgular:** Grup 1 ve Grup 2'de cinsiyetler açısından anlamlı fark yokken (sırasıyla p=0.196, p=0.216), Grup 3'te erkek cinsiyet anlamlı derecede daha yüksekti (p=0.024). Grup 1 ve Grup 2'de 65-79 yaş grubunda olan hasta oranımız, 80 ve üzeri yaş grubunda olan hastalarımıza göre anlamlı derecede daha yüksekti (sırasıyla p=0.02, p=0.017). Buna karşın Grup 3'te hastalarımızın yaş gruplarına göre dağılımı açısından anlamlı fark tespit edilmedi (p=0.109). Çalışmamızda gruplar arasında yaş ve vücut ağırlığı bakımından anlamlı farklılık tespit edilirken (p<0.001), boy uzunluğu açısından anlamlı fark yoktu (p=0.722). Kol çevresi ve baldır çevresi ortalamalarının Grup 2'de Grup 3'e göre daha yüksek olduğu tespit edildi (sırasıyla p=0.010, p=0.016). Çalışmaya dâhil edilen hastalar takip ve tedavi sonuçlarına göre yoğun bakım ünitesine transfer edilen hastaların çalışma gruplarına göre dağılımına bakıldığında, Grup 3'te yoğun bakım ünitesine yatış oranının Grup 1 ve Grup 2 ye göre anlamlı olarak fazla olduğu tespit edildi (p=0.038). **Tartışma:** Yaşlılık dönemindeki beslenme bozukluklarının acil servislere başvuran hastalarda erken tanınması, değerlendirilmesi, tanı ve tedavi yaklaşımları için özel bir öneme sahiptir.

Anahtar Kelimeler

Yaşlılık; Mini Nütrisyonel Değerlendirme; Acil Servis

Abstract

Aim: In this study, we want to purpose that nutritinos and socio-demographic situations who over 65 years old patients come in one of the most important 3rd degree hospital emergency department. **Material and Method:** We practice Mini Nutritional Assessment test descriptive and forward-looking on 93 women and 111 men totally 204 patients between 15.03.2014-30.03.2014 who applicate emergency department. **Results:** In these group %68.61 Of patient was between 65-79 years old; %31.39 of was patient over 80 years old. After Mini Nutritional Assessment test results patient of %60.8 in Group 1; %18.6 in Group 2; %20.6 in Group 3. However in Goup1 and 2 there was no important difference between gender (p=0.196, p=0.216); in Group 3 male gender was meaningful more than female (p=0.024). In Group 1 and Group 2 65-79 years old patient group was meaningful more than 80 years ol patient group (p=0.02, p=0.017). In Group 3 there was no difference between in these groups (p=0.109). In this study groups there was meaningful difference between age and weight (p<0.001), there was no diffeence for height (p=0.722). In Group 2 avarege of arm circumference and calf circumference higher than Group 3 (p=0.010, p=0.016). In this study patients who hospitalized in intensive care unit after this treatmet in emergency department meaningful more than Group 1 and 2 (p=0.038). **Discussion:** Early diagnosis of malnutrition in elderly patient who applicate emergency department is important for treatment.

Keywords

Elderly; Mini Nutritional Assessment; Emergency Department

DOI: 10.4328/JCAM.2516

Received: 26.04.2014 Accepted: 28.05.2014 Printed: 01.06.2014 J Clin Anal Med 2014;5(suppl 3): 293-8

Corresponding Author: Mustafa Burak Sayhan, Trakya Üniversitesi Tıp Fakültesi Acil Tıp AD (22300) Edirne, Türkiye.

GSM:+905327000095 F.: +90 2842360909 E-Mail: mustafaburak@yahoo.com

Giriş

Yaşlanma geri dönüşümsüz, yapısal ve fonksiyonel değişikliklerin tümünü içeren, sistemler ve doku düzeyinde ortaya çıkan fizyolojik bir süreçtir (1,2). Yaşlanma kişinin sosyal yaşamını ve toplumsal katılımını doğrudan etkiler (3,4). Ülkemizde ve dünyada gelişen sağlık imkanları sayesinde, yaşlı nüfusun artmasına paralel olarak yaşlılık dönemi sorunları da giderek önem kazanmaktadır (1). Kronolojik bir kavram olarak kullanılan yaşlılık sınırı, Dünya Sağlık Örgütü tarafından 65 olarak belirlenmiştir (1,2). Yaşlılık dönemindeki beslenme durumu hastalıkların gelişimi ve seyri açısından çok önemli bir role sahiptir (1,5). Yaşlanma ile beraber kırılabilirlik ve engellilik artar ve beslenme durumu olumsuz yönde etkilenir; yiyecek tüketimi azalır ve malnutrisyon gelişir (1,6). Oluşacak "malnutrisyon" ve "malnutrisyon riski" durumu, yaşlılık döneminde var olan yandaş hastalıkları daha da ağırlaştıracak, tedavi başarısını azaltacak ve maliyetlerin artmasına neden olacaktır (1). Epidemiyolojik çalışmalar incelendiğinde toplum içinde yaşayan yaşlıların %5-10'unda malnutrisyon mevcuttur. Akut hastalık için hastaneye yatırılanlarda bu oran %26'lara çıkar (3,7,8). Akut ve kronik malnutrisyon tanısında beslenme durumunun değerlendirilmesi oldukça önemli bir yer tutar. Beslenmenin taramalarla ve bireysel değerlendirmelerle ortaya konması klinik beslenme açısından önemlidir. Malnutrisyonlu veya malnutrisyon riski altındaki hastaları tanımlamak amacı ile hastalar henüz hastaneye yatırılırken yardımcı sağlık personeli veya hekimler tarafından kısa sürede yapılabilecek, basit, invaziv olmayan beslenme değerlendirme yöntemleri kullanılır. ESPEN (European Society of Parenteral and Enteral Nutrition) nutrisyon değerlendirmesinde Nutritional Risk Screening (NRS) 2002 ve yaşlı hastalarda Mini Nutrisyonel Değerlendirme (MNA) yöntemini önermektedir (3,7). 2001 yılında Rubenstein tarafından ortaya atılmış ve 2006 yılında Guigoz ve arkadaşları tarafından geliştirilmiş olan MNA testinin, kesin tanı koydurmamakla birlikte yaşlılarda tek başına Beden Kitle İndeksi (BKİ) ölçümünden daha güvenilir olduğu ve laboratuvar parametreleri değişikliklerinden önce malnutrisyon riskini saptadığı ileri sürülmektedir (3,7,9). Kolay uygulanabilir, non invazif ve kabul edilen en etkin yöntemlerden birisidir (3,7).

Yaşlılık dönemindeki beslenme bozukluklarının uygun testler ile taranmaları ve malnutrisyon saptananların daha ileri incelemelerle tanınması ve uygun girişimlerle beslenme durumlarının düzeltilmesi yaşam kalitelerini ve hastalıklarına bağlı komplikasyonlarının azaltılmasını olumlu yönde etkileyecektir. Bu nedenle yaşlılık dönemindeki beslenme bozukluklarının acil servislere başvuran hastalarda erken tanınması, değerlendirilmesi, tanı ve tedavi yaklaşımları için özel bir öneme sahiptir (7). Yapılan literatür taramalarında yaşlılık dönemindeki beslenme bozukluklarının ilgili verilere yerli ve yabancı yayınlarda sıkça rastlanılmasına rağmen, acil servise başvuran 65 yaş üstü hastaların beslenme durumlarının incelendiği tarama çalışmalarına ait veriler sınırlıdır.

Bu çalışmada acil servise başvuran 65 yaş üstü hastaların beslenme durumlarının MNA formu ile değerlendirilmesi ve sosyodemografik değişkenler ile ilişkisinin incelenmesi amaçlandı.

Gereç ve Yöntem

Tıp Fakültesi Girişimsel Olmayan Klinik Araştırmalar Etik Kurulu'nun onayı alındıktan sonra (TÜTF-GOKAEK 2014/34

protokol kodu, 05.03.2014 tarih 05/06 karar no), 15.03.2014 - 30.03.2014 tarihleri arasında prospektif olarak yapıldı. Acil Servise arızık olarak başvuran 65 yaş üstü hastalar çalışmaya dâhil edildi.

Araştırmaya katılan bütün hastalara çalışmanın amacı, süresi, gerçekleştirilecek uygulamaların şekli, hedeflerimiz, kullanılan çalışma formları ve ne amaçla kullanıldıkları ile ilgili olarak bilgi verilerek onamları alındı.

Altmış beş yaş altı, kendileri ve/veya yakınları tarafından 'Bilgilendirilmiş Gönüllü Olur Formu'nu değerlendirdikten sonra çalışmaya dâhil edilmeyi kabul etmeyen hastalar, acil servise başvurduğu anda hemodinamik stabilitesi ve antropometrik ölçümlere uygun olmayan ve başvurduğu anda yapılacak sözel sorgulamaya uygun olmayan, ileri derece işitme ve konuşma kusuru bulunan ve travmaya maruz kalan hastalar çalışma dışı bırakıldı.

Mini Nutrisyonel Değerlendirme Yöntemi

Bu çalışmada acil servise başvuran 65 yaş üstü hastaların beslenme durumları, MNA testi (tablo 1) ile değerlendirilerek gerçekleştirildi (10). MNA testi; testin uygulanması ve antropometrik ölçümler için eğitim alan, acil serviste çalışan tek bir Acil Tıp Anabilim Dalı Araştırma Görevlisi tarafından, hastaların anlayabileceği düzeyde ve net bir ses tonunda yüz yüze görüşme yoluyla uygulandı.

Mini Nutrisyonel Değerlendirme testi, altı ön değerlendirme ve 12 kapsamlı değerlendirme olmak üzere toplam 18 sorudan oluşmaktadır. Bu 18 sorunun 15'i sözel sorgulama ve 3'ü antropometrik ölçümlerdir (1,3,7).

Mini Nutrisyonel Değerlendirme testinin 14 puan üzerinden yapılan ön değerlendirmesi sonucu elde edilen Ön Değerlendirme Puanı'na (ÖDP) göre hastalar, Normal Nutrisyonel Durum (N1) (12-14 puan), Malnutrisyon Riski Altında (MR1) (8-11 puan), Malnutrisyonlu (M1) (0-7 puan) olmak üzere 3 kategoriye ayrıldı. ÖDP 12'nin altında olan hastalar kapsamlı değerlendirmeye alındı. Toplam 16 puan üzerinden yapılan kapsamlı değerlendirme sonucu Kapsamlı Değerlendirme Puanı (KDP) elde edildi. Ön değerlendirme puanı ile kapsamlı değerlendirme puanının toplanmasıyla Malnutrisyon Gösterge Puanı (MGP) hesaplandı. Hastalar MGP'ye göre 24-30 puan Normal Nutrisyonel Durum (N2), 17-23.5 puan Malnutrisyon Riski Altında (MR2), 17 Puan ve altı Malnutrisyonlu (M2) olarak 3 kategoriye ayrıldı (1). Bu hastalar nutrisyonel durumlarına göre 3 çalışma grubuna ayrıldı (1,3,11). Çalışma grupları Grup 1: N1+ N2, Grup 2: MR2, Grup 3: M2 şeklinde belirtildi.

Antropometrik Ölçümler

Antropometrik ölçümler (boy, vücut ağırlığı, orta kol çevresi ve baldır çevresi) kişilerin kendi ifadeleri olmayıp, hastaların mahremiyetleri korunarak, üzerlerinde iç çamaşırları olacak şekilde ve ikişer kez bizzat araştırmacı tarafından önerilere uygun olarak gerçekleştirildi ve bulunan iki değer ortalaması veri olarak kaydedildi.

Mini Nutrisyonel Değerlendirme formu içinde yer alan ve beslenme puanı hesaplanmasında kullanılan BKİ hesaplaması için gereken boy ölçümleri ayakta ayakta dik pozisyonda ileriye bakarken duvara yapılandırılan mezura ile yapıldı.

Vücut ağırlığı, ayakta ayakta dik pozisyonda ileriye bakar-

Tablo 1. Mini Nutrisyonel Değerlendirme (MNA) Yöntemi

Soyadı:	Adı:
Cinsiyet: Yaş:	Ağırlık(kg): Boy(cm): Tarih:
Aşağıdaki soruları kutulara uygun rakamları yazarak yanıtlayın. Yazdığınız rakamları toplayın. Eğer tarama puanı 11 veya altında ise Malnutrisyon Gösterge Puanı'nı elde etmek için değerlendirmeye devam edin.	
ÖN DEĞERLENDİRME	
A	Son 3 ayda iştahsızlık, sindirim sorunları, çiğneme- de azalma oldu mu? 0 = Besin alımında şiddetli düşüş 1 = Besin alımında orta derece düşüş 2 = Besin alımında düşüş yok
B	Son 3 ay içindeki kilo kaybı durumu 0 = 3 kg'dan fazla kilo kaybı 1 = Bilinmiyor 2 = 1 – 3 kg arası kilo kaybı 3 = Kilo kaybı yok
C	Hareketlilik 0 = Yatak veya sandalyeye bağımlı 1 = Yataktan, sandalyeden kalkabiliyor ama evden dışarıya çıkamıyor 2 = Evden dışarı çıkabiliyor
D	Son 3 ayda psikolojik stres veya akut hastalık şikayeti oldu mu? 0 = Evet 2 = Hayır
E	Nöropsikolojik problemler 0 = Ciddi bunama veya depresyon 1 = Hafif düzeyde bunama 2 = Hiçbir psikolojik problem yok
F	Vücut Kitle İndeksi (VKİ) kg/boy (m) ² 0 = VKİ 19'dan az (19 dahil değil) 1 = VKİ 19 – 21 arası (21 dahil değil) 2 = VKİ 21 – 23 arası (23 dahil değil) 3 = VKİ 23 ve üzeri
Tarama Puanı	
(Tamamı en çok 14 puan)	
12 – 14 puan: Normal nutrisyonel durum 8 – 11 puan: Malnutrisyon riski altında 0 – 7 puan: Malnutrisyonlu	
Daha kapsamlı bir değerlendirme için G – R sorularını cevaplayınız.	
KAPSAMLI DEĞERLENDİRME	
G	Bağımsız yaşıyor (bakımında veya hastanede değil) 1 = Evet 0 = Hayır
H	Günde 3 adetten fazla reçeteli ilaç alma 1 = Evet 0 = Hayır
I	Bası yarası veya deri ülseri var 1 = Evet 0 = Hayır
J	Hasta günde kaç öğün tam yemek yiyor? 1 = 1 öğün 0 = 2 öğün
K	Protein alımı için seçilen besinler - Günde en az bir porsiyon süt ürünü (süt, peynir, yoğurt) tüketiyor - Haftada 2 veya daha fazla porsiyon kuru baklagil veya yumurta tüketiyor - Her gün et, balık veya beyaz et tüketiyor
L	Her gün iki veya daha fazla porsiyon meyve veya sebze tüketiyor? 0 = Hayır 1 = Evet
M	Her gün kaç bardak sıvı (su, meyve suyu, kahve, çay, süt vb) tüketiyor? 0,0 = 3 bardaktan az 0,5 = 3 – 5 bardak 1,0 = 5 bardaktan fazla
N	Yemek yeme şekli nasıl? 0 = Yardımsız yemek yemiyor 1 = Güçlkle kendi kendine yemek yiyebiliyor ama zorlanıyor 2 = Sorunsuz bir biçimde kendi kendine yiyor
O	Beslenme durumu ile ilgili düşüncesi 0 = Kötü beslendiğini düşünüyor 1 = Kararsız 2 = Kendisini hiçbir beslenme sorunu olmayan kişi olarak görüyor
P	Aynı yaştaki kişilerle karşılaştırıldığında sağlık durumunu nasıl değerlendiriyor? 0,0 = İyi değil 0,5 = Bilmiyor 1,0 = İyi 2,0 = Çok iyi
Q	Kol Çevresi (cm) 0,0 = 21'den az 0,5 = 21 – 22 arası 1,0 = 22 veya daha fazla
R	Baldır Çevresi (cm) 0 = 31'den az 1 = 31 veya daha fazla
Ön Değerlendirme Puanı	
Kapsamlı Değerlendirme Puanı	
Toplam Değerlendirme Puanı	
Malnutrisyon Gösterge Puanı	
24 – 30 Puan (Normal Nutrisyonel Durum) 17 – 23,5 Puan (Malnutrisyon riski altında) 17 Puan altı (Malnutrisyonlu)	

ken, 100 grama hassas dijital baskül ile tespit edildi. BKİ, vücut ağırlığının (kilogram cinsinden) boyun (metre cinsinden) karesine bölünmesiyle hesaplandı (3).

Orta kol çevresi ölçümü için; kol dirsekten 90o bükülüp, omuzda akromial çıkıntı ile dirsekte olekranon çıkıntı arası nokta işaretlenmiş, kolun bu noktadan çevresi mezura ile ölçülecek, santimetre olarak kaydedildi (3).

Baldır çevresi ölçümü için; kişi sırt üstü yatarken bacak dizden 90o bükülmüş, en geniş baldır çevresinden ölçüm yapılacak ve elde edilen değer santimetre olarak kaydedildi (3).

Hastalar yaş gruplarına göre yaşlı (65-79 yaş) ve ileri yaşlı (80 ve üzeri) olmak üzere iki ayrı gruba ayrıldı (12).

Çalışmaya dâhil edilen hastalar, acil servisteki takip ve tedavi sonuçlarına göre acil servisten taburcu, yoğun bakım ünitesi-

ne yatan, yoğun bakım ünitesi dışındaki servislere yatan şekilde alt gruplara ayrıldı.

İstatistiksel Analiz

İstatistiksel değerlendirme SPSS 20 paket istatistik programı kullanılarak yapıldı. Tanımlayıcı sayısal değişkenler ortalama \pm standart sapma (SS), kategorik değişkenler sayı ve yüzde olarak verildi. Univariate istatistiksel analizler kategorik değişkenler için Ki-Kare Testi ve sürekli değişkenler için Student-T Testi kullanılarak yapıldı. Grup içi karşılaştırmalarda gruplar normal dağılım göstermediği ve gruplarda ki denek sayısı eşit olmadığından dolayı Kruskal Wallis tek yönlü varyans analizi ve ikili karşılaştırma yöntemi olarak Mann-Whitney U testi kullanıldı. Grupların kendi aralarındaki karşılaştırmalarda $p < 0.01$, diğer karşılaştırmalarda ise $p < 0.05$ değeri istatistiksel olarak anlamlı kabul edildi.

Bulgular

Trakya Üniversitesi Sağlık Araştırma ve Uygulama Merkezi Acil Servisi'ne 15.03.2014 ve 30.03.2014 tarihleri arasında başvuran toplam 1257 hastadan, çalışmaya dâhil edilme kriterlerine uyan 65 yaş üstünde 93 kadın ve 111 erkek olmak üzere toplam 204 hastaya MNA testi uygulandı.

Çalışmaya dâhil edilen tüm hastaların yaş ortalaması 75.48 ± 7.51 yıl (65–105 yıl) iken, erkeklerde 74.53 ± 6.99 (65–91 yıl) yıl, kadınlarda 76.60 ± 7.97 (65–105 yıl) yıl idi ($p = 0.050$). Hastalar yaş gruplarına göre sınıflandırıldığında 65–79 yaş arasında 140 (% 68.61), 80 yaş ve üzeri 64 kişi (% 31.39) bulunmaktaydı.

Çalışmaya dâhil edilen tüm hastalara uygulanan MNA testinin ÖDP'ye göre 12 ve üzerinde puan alan 117 hasta (%57.4) N1 olarak değerlendirirken, 12 puan altında değer alan 87 hasta (% 42.6) kapsamlı değerlendirmeye alınarak KDP'si hesaplandı. Kapsamlı değerlendirme sonucunda 7 hasta N2, 38 hasta MR2, 42 hastada M2 kategorisine dâhil edildi.

Bu sonuçlara göre hastalardan 124'ü (% 60.8) Grup 1, 38'i (% 18.6) Grup 2, 42'si (% 20.6) Grup3 olarak belirlendi (Tablo 2).

Tablo 2. Çalışma gruplarının demografik özellikleri

Çalışma grupları	Cinsiyet		p*	Yaş grupları		p*
	Kadın n (%)	Erkek n (%)		65-79 yaş n (%)	80 ve üzeri yaş n (%)	
Grup 1 (n=124)	60 (48.4)	64 (51.6)	0.196	95 (76.6)	29 (23.4)	0.002
Grup 2 (n=38)	20 (52.6)	18 (47.4)	0.216	20 (52.6)	18 (47.4)	0.017
Grup 3 (n=42)	13 (31)	29 (69)	0.024	25 (59.5)	17 (40.5)	0.109
Toplam(n=204)	93 (45.6)	111 (54.4)		140 (68.6)	64 (31.4)	

Ki kare testi, * $p < 0.05$.

Çalışma grupları cinsiyetlere göre karşılaştırıldığında; Grup 1 ve Grup 2'de cinsiyetler açısından anlamlı fark yokken (sırasıyla $p = 0.196$, $p = 0.216$), Grup 3'te erkek cinsiyet anlamlı derecede daha yüksekti ($p = 0.024$) (Tablo 2).

Çalışma grupları yaş gruplarına göre karşılaştırıldığında; Grup 1 ve Grup 2'de 65–79 yaş grubunda olan hasta oranımız, 80 ve üzeri yaş grubunda olan hastalarımıza göre anlamlı derecede daha yüksekti (sırasıyla $p = 0.02$, $p = 0.017$). Buna karşın Grup 3'te hastalarımızın yaş gruplarına göre dağılımı açısından anlamlı fark tespit edilmedi ($p = 0.109$) (Tablo 2).

Çalışma gruplarının demografik özellikleri Tablo 1'de ayrıntılı olarak gösterilmiştir.

Çalışmada gruplar arasında yaş ve vücut ağırlığı bakımından anlamlı farklılık tespit edilirken ($p < 0.001$), boy uzunluğu açısından anlamlı fark yoktu ($p = 0.722$) (Tablo 3).

Tablo 3. Çalışma gruplarının yaş ortalamaları ve antropometrik ölçümler

Çalışma grupları	Grup 1*	Grup 2	Grup 3	p
Yaş (yıl) (ort \pm SS)	73.74 \pm 6.50	79.26 \pm 7.72	77.16 \pm 8.56	<0.001**
Vücut ağırlığı (kg) (ort \pm SS)	76.03 \pm 15.68	65.48 \pm 17.84	55.85 \pm 10.78	<0.001**
Boy uzunluğu (cm) (ort \pm SS)	163.12 \pm 7.21	162.00 \pm 9.61	162.04 \pm 8.54	0.722**
Kol çevresi (cm) (ort \pm SS)	-	23.73 \pm 4.59	20.59 \pm 3.19	0.010**
Baldır çevresi (cm) (ort \pm SS)	-	36.02 \pm 7.55	32.21 \pm 6.02	0.016***

*Kapsamlı değerlendirmeye alınmadığından kol çevresi ve baldır çevresi hesaplanmamıştır. kg: Kilogram; cm: Santimetre; ort.: Ortalama; SS: Standart sapma. Kruskal Wallis, ** $p < 0.05$. Student- T test, *** $p < 0.05$.

Çalışma grupları kol çevresi ve baldır çevresi ortalamaları açısından değerlendirilirken Grup 1'de kapsamlı değerlendirme yapılmadığından dolayı sadece Grup 2 ile Grup 3 birbirleri ile karşılaştırıldı. Buna göre gerek kol çevresi gerekse baldır çevresi ortalamalarının Grup 2'de Grup 3'e göre daha yüksek olduğu tespit edildi (sırasıyla $p = 0.010$, $p = 0.016$) (Tablo 3).

Çalışma grupları yaş ortalamaları farkları açısından değerlendirildiğinde; grup 3 ile grup 1 ve 2 arasında anlamlı bir fark yokken ($p = 0.025$, $p = 0.584$), Grup 2'de yaş ortalaması Grup 1'e göre anlamlı derecede daha yüksekti ($p < 0.001$) (Tablo 4).

Çalışma gruplarının vücut ağırlığı ortalaması farkları açısından değerlendirildiğinde, Grup 2 ile Grup 3 arasında anlamlı fark yokken ($p = 0.016$), Grup 1'de hem Grup 2'den hem de Grup 3'ten anlamlı derecede yüksekti ($p = 0.001$, $p < 0.001$) (Tablo 4).

Çalışmaya dâhil edilen hastalar takip ve tedavi sonuçlarına göre incelendiğinde 104 hasta acil servisten taburcu edilirken, tedavisinin devamı için ilgili kliniklere yatırılan 100 hastanın 24'ünün yoğun bakım ünitesine transfer edildiği tespit edildi. Yoğun bakım ünitesine transfer edilen hastaların çalışma gruplarına göre dağılımına bakıldığında, Grup 3'te yoğun bakım ünitesine yatış oranının Grup 1 ve Grup 2 ye göre anlamlı olarak fazla olduğu tespit edildi (Tablo 5).

Tartışma

Yaşlanma tüm organ ve sistemlerin yapılarını ve fonksiyonlarını etkileyen ilerleyici ve geri dönüşümsüz olan fizyolojik bir süreçtir (13). Dünya Sağlık Örgütü yaşlılık sınırını 65 yaş olarak bildirmektedir (1,2). Bireylerin sosyal hayata katılımını doğrudan etkileyen bu süreçte kişilerin ruhsal ve fiziksel işlevlerinde bazı kayıplar meydana gelmektedir (13,14).

Toplumların demografik yapıları incelendiğinde, kadınların nüfus oranı ve doğumda beklenen yaşam süreleri erkeklere göre daha fazladır (13). Türkiye İstatistik Kurumu 2012 verilerine göre 2013 yılında doğuştan beklenen yaşam süresi kadınlarda 79.2 yıl ve erkeklerde 74.7 yıl olarak bildirilmekte ve bu oranların 2023 yılına kadar her yıl artacağı öngörülmektedir (15).

Sağlık olanaklarının gelişmesine paralel olarak dünyada olduğu gibi ülkemizde de, beklenen yaşam süresi ve yaşlı nüfus oranı artmaktadır (13,15). Yaşlı nüfusun giderek artmasıyla birlik-

Tablo 4. Çalışma gruplarının yaş ortalamaları ve antropometrik ölçümlerinin gruplar arası karşılaştırılması

Parametreler	Gruplar		p*
Yaş (yıl) (ort±SS)	I (73.74±6.50)	II (79.26±7.72)	<0.001
	I (73.74±6.50)	III (77.16±8.56)	0.025
	II (79.26±7.72)	III (77.16±8.56)	0.584
Vücut ağırlığı (kg) (ort±SS)	I (76.03±15.68)	II (65.48±17.84)	0.001
	I (76.03±15.68)	III (55.85±10.78)	<0.001
	II (65.48±17.84)	III (55.85±10.78)	0.016
Boy uzunluğu (cm) (ort±SS)	I (163.12±7.2)	II (162.00±9.61)	1.000
	I (163.12±7.2)	III (162.04±8.54)	1.000
	II (162.00±9.61)	III (162.04±8.54)	1.000

kg :Kilogram; cm: Santimetre; ort.: Ortalama; SS: Standart sapma.
Man Whitney U Test; *p < 0,01.

Tablo 5. Hastaların beslenme durumlarının acil servisteki takip ve tedavi sonuçlarına göre dağılımı

Çalışma grupları	Takip sonucu			Yattığı Klinik		P*
	Taburcu n (%)	Yatış n (%)	P*	Yoğun Bakım Ünitesi n (%)	Yoğun Bakım Ünitesi Dışındaki Klinikler n (%)	
Grup 1 (n=124)	68(54.8)	56 (45.2)	0.110	12 (9.70)	44 (35.50)	0.176
Grup 2 (n=38)	16 (42.1)	22 (57.9)	0.151	3 (7.90)	19 (50.0)	0.157
Grup 3 (n=42)	20 (47.6)	22 (52.4)	0.376	9 (21.4)	13 (31.0)	0.038
Toplam (n=204)	104 (51.0)	100 (49.0)		24 (11.8)	76 (37.2)	

Ki kare testi; *p < 0,05.

te yaşlı hastaların acil servis başvuruları da artmaktadır (12,13). Ünsal ve ark.(16) Eskişehir'de yaptıkları çalışmada, acil servise başvuruların % 13'ünü 60 yaş üzeri hastaların oluşturduğunu bildirmektedir. Kılıçaslan ve ark.(17) Antalya'da yaptıkları ve acil servise başvuran hastaların demografik özelliklerini inceledikleri bir çalışmada 60 yaş üstü hastaların acil başvurularının % 18.9'unu oluşturduğunu rapor etmektedirler. Sayhan ve ark.(12) bölgemizde yaptıkları bir başka çalışmada acil servise başvuran tüm hastaların % 18'ini, 65 yaş üzerindeki hastaların oluşturduğunu bildirmişlerdir.

Yaşlılıkla birlikte vücutta kognitif fonksiyonlarda azalma, gastrointestinal sistem (gastrik atrofi, disfaji, malabsorpsiyon, v.b) ve endokrin sistemde ortaya çıkan değişiklikler ile dişlerde eksilmelerin neden olduğu çigneme kusuru, ağız hijyen bozulması, koku ve tat alma duyusunda azalma, iştahta azalma ortaya çıkmaktadır. Bununla birlikte bu dönemde maligniteler ve kronik hastalıkların da görülme sıklığı belirgin olarak artmaktadır (7,13). Tüm bu organik değişikliklerin yanı sıra çeşitli sebeplerle hareket kısıtlılığı ve buna bağlı olarak sosyal yaşantıdan uzaklaşan yaşlılarda demans ve depresyon görülme sıklığı da artmaktadır. Bütün bunlar yetersiz beslenmeye neden olmaktadır (7). Malnütrisyon, yaşlılık döneminde yüksek sıklıkta görülen, ciddi mortalite ve morbidite sebebi olan, önemli bir sorundur. Kaiser ve ark. (18) 4507 hastayı geriye dönük olarak değerlendirdikleri, çalışmalarında toplumda malnütrisyon riskini % 31.9, malnütrisyonu ise % 5.8 olarak tespit etmişlerdir. Ülkemizde dahiliye polikliniğine başvuran hastaların incelendiği farklı çalışmalarda malnütrisyon oranınının % 2.1-%13 arasında, malnütrisyon riskinin ise % 14.3-%31 arasında olduğu bildirilmiştir (1,7,19). Yine ülkemizde geriatri polikliniğine başvuran hastaların değerlendirildiği çalışmalarda malnütrisyon riskini Saka ve ark.(19) % 31, Ülger ve ark.(20) % 28 olarak belirtmektedirler. Amerikan Diyet Birliği yaşlılarda malnütrisyonun tarama yöntemleriyle erken dönemde

tanınmasını ve düzeltilmesinin önemini vurgulamaktadır (1). ESPEN yaşlı hastalarda nutrisyon değerlendirilmesinde MNA yöntemini önermektedir (1,7). Toplumda geriatik yaş grubunda malnütrisyon prevalansının MNA testi ile değerlendirildiği bir literatür derlemesinde, malnütrisyon riski % 24 ve malnütrisyon sıklığı % 2 olarak bildirilmektedir (10). Evde sağlık birimine başvuran yaşlı hastaların beslenme durumlarının MNA ile değerlendirildiği bir çalışmada da hastaların % 38.2 malnütrisyon riski ve % 48.3 malnütrisyon bulunduğu tespit edilmiştir (1). Ülkemizde acil servise başvuran yaşlı hastaların beslenme durumlarının değerlendirildiği bir çalışmaya rastlayamadık. Acil servise başvuran 65 yaş üstü hastaların beslenme durumlarını MNA testi ile değerlendirdiğimiz çalışmamızda hastaların % 18.6'sının malnütrisyon riski taşıdığı, % 20.6'sının ise malnütrisyonlu olduğu tespit edilmiştir.

Acil servislere yaşlılık döneminde başvuran hastalarda beslenme bozukluklarının uygun ölçümlerle erken dönemde tanınması ileriki süreçte yandaş sorunlar, yaşam kalitesindeki düşüşün önlenmesi ve beslenme tedavi planının belirlenmesi açısından çok önemlidir. Geniş bir coğrafyaya sahip olan ülkemizin, sosyokültürel ve ekonomik olarak çeşitlilik gösteren farklı bölgelerinde yaşayan yaşlı hastalarda, beslenme bozukluklarının hastanelerin giriş kapısı ko- numunda bulunan acil servislere erken dönemde tanınmasının önemli olduğunu düşünmekteyiz.

Toplumda bağımsız yaşayan, hastanede yatan ve huzurevinde kalan yaşlılar üzerinde yapılan çalışmalarda malnütrisyon riskinin kadınlarda erkeklere oranla yüksek olduğu bildirilmektedir (11,20,21). Başka bir çalışmada ise malnütrisyon riskinin erkeklerde kadınlara göre daha fazla olduğu bildirilmektedir (22). Bizim çalışmamızda malnütrisyon riski altında bulunma açısından kadın ve erkek cinsiyet arasında fark bulunmazken, malnütrisyon varlığının erkeklerde kadınlara göre daha fazla olduğu tespit edilmiştir.

Çalışma verilerimize göre; yaşlı hastalarda malnütrisyon riski açısından cinsiyete göre fark bulunmazken, malnütrisyon varlığının erkek popülasyonunda sık görülmesi hususunda, beslenme durumunu etkileyen, bölgeden bölgeye değişiklik gösterebilecek medeni durum, gelir düzeyi, öğrenim durumu, ve kronik hastalıklar gibi diğer etkenlerin ayrıntılı olarak irdelenmesi gerektiğini düşünmekteyiz.

MNA testinde kullanılan antropometrik ölçümler; beden kitle indeksi, kol çevresi ve baldır çevresidir (7). Vücut ağırlığı ucuz ve çabuk elde edilebilen, yaşlı bireylerin yağ ve protein depolarının belirteci olan toplam vücut enerji deposunun kabaca ölçümüdür. Ağırlık ölçümü ve kilo kaybının tespiti pek çok standartla karşılaştırılarak kişinin beslenme durumu hakkında faydalı bir parametredir. Yaşlılarda vücut ağırlığının yakından izlenmesi ve kayıplarının tutulması önemlidir. (9). Saka ve ark.(7) İç Hastalıkları polikliniğine başvuran yaşlı hastaların nutrisyonel durumunu değerlendirdikleri çalışmalarında, düşük vücut ağırlığı olan hastalarda malnütrisyon riskinin anlamlı derecede yüksek olduğunu bildirmişlerdir.

Beslenme bozukluğu bulunan yaşlı hastalarda, fiziksel aktiviteyle birlikte yağ ve protein depolarının da azalmasına bağlı olarak kol ve baldır çevresi ölçümleri azalmaktadır (9).

Çalışmamızda elde ettiğimiz antropometrik ölçümlere ait verilerimizden vücut ağırlığı ölçümü, malnutriyonu olmayan grupta malnutrisyonlu ve malnutrisyon riski altında bulunan gruplara göre anlamlı derece yüksekti. Kol ve baldır çevresi ölçümleri ise, malnutrisyonlu hastalarda malnutrisyon riski bulunan hastalara göre daha düşük bulunmuştur. Çalışmamızda beslenme durumu normal olarak tespit edilen grupta, diğer gruplar arasında kol ve baldır çevresi ölçümlerinin karşılaştırılmamış olması MNA testinin uygulanma protokolündeki farklılıktan kaynaklanmaktadır. Yapılan çalışmalarda, yaşlı hastalarda genç popülasyona göre daha fazla oranda yatırılarak tedavisi gerektiği bildirilmektedir (13). Genellikle altta yatan neden yaşlılığın direkt kendisi değil, ileri yaşla birlikte vücutta ortaya çıkan birtakım değişikliklerdir. Yaşlılıkta görülen nutrisyonel durum yetersizliği oranı % 11-44 arasında değişmekte, hastaneye yatırılan hastalarda ise bu oran % 60'lara kadar çıkabilmektedir (7,23). Çalışmamızda, tedavinin devamı için ilgili kliniklere yatırılan hastalarımızın oranı %49,01 idi.

Çalışma sonucunda elde edilecek veriler ışığında; yaşlılık dönemindeki beslenme bozukluklarının erken tanınması bu hastaların acil servisteki sağaltımları ve ileriki süreçte komorbiditeler, yaşam kalitesindeki düşüşün önlenmesi ve beslenme tedavi planının belirlenmesi açısından çok önemlidir.

Çalışmanın kısıtlılıkları

Çalışmamız tek merkezli olup, sadece 3. Basamak üniversite hastanesi acil servisine başvuran hastaları kapsamaktadır. Acil servise başvurduğu anda hemodinamik stabilitesi ve antropometrik ölçümlere uygun olmayan ve başvurduğu anda yapılacak sözel sorgulamaya uygun olmayan, ileri derece işitme ve konuşma kusuru bulunan ve travmaya maruz kalan hastalar çalışma dışı bırakılmış olduğundan olgu sayımızın azlığı diğer bir kısıtlayıcı etkidir. Çok merkezli, daha geniş popülasyon üzerinde benzer çalışmaların yapılmasıyla, sonuçlarımızın desteklenmesi ve karşılaştırılması gerektiğini düşünmekteyiz.

Çıkar Çakışması ve Finansman Beyanı

Bu çalışmada çıkar çakışması ve finansman destek alındığı beyan edilmemiştir.

Kaynaklar

1. Akan H, Ayraler A, Hayran O. Evde sağlık birimine başvuran yaşlı hastaların beslenme durumları. Türk Aile Hek Derg 2013;17(3):106-12.
2. Brownie S. Why are elderly individuals at risk of nutritional deficiency? Int J Nurs Pract 2006;12:110-8.
3. Balcı E, Şenol V, Eşel E, Günay O, Elmalı F. 65 Yaş ve üzeri bireylerin depresyon ve malnutrisyon durumları arasındaki ilişki. Turk J Public Health 2012;10(1):37-43.
4. Chapman DP, Perry GS. Depression as amajor component of public health for older adults. Prev Chronic Dis 2008;5(1):1-9.
5. Johansson Y, Bachrach-Lindstrom M, Carstensen J, Ek AC. Malnutrition in a home-living older population: prevalence, incidence and risk factors. A prospective study. J Clin Nurs 2009;18:1354-64.
6. Chen SH, Acton G, Shao JH. Relationships among nutritional self-efficacy, health locus of control and nutritional status in older Taiwanese adults. J Clin Nurs 2010;19:2117-27.
7. Saka B, Özkulluk H. İç hastalıkları polikliniğine başvuran yaşlı hastalarda nutrisyonel durumun değerlendirilmesi ve malnutrisyonun diğer geriatrik sendromlarla ilişkisi Gülhane Tıp Derg 2008;50:151-7.
8. Ersoy G. Sağlıklı beslen sağlıklı beslenme. STED 2006;15(11):11-2.
9. Bağcı Bosi AT. Yaşlılarda antropometri. Turk J Geriatrics 2003;6(4):147-51.
10. Guigoz Y. The Mini Nutritional Assessment (MNA) review of the literature-what does it tell us? J Nutr Health Aging 2006;10:466-85.
11. Şahin H, Çiçek B, Yılmaz M, Ongan D, Kaya N, İnanç N. Kayseri ilinde yaşayan 65 yaş ve üzeri bireylerde beslenme durumu ve yaşam kalitesinin saptanması. Turk J Geriatrics 2013;16(3):322-9.
12. Sayhan MB, Oğuz S, Ümit H, Sayhan ES, Eralp MO, Akdur G, et al. Evaluation of

13. risk factors and clinical characteristics of elderly patients with acute upper gastrointestinal hemorrhage. Tr J Emerg Med 2012;12(4):157-62.
14. Baz U, Satar S, Kozacı N, Acıkalın A, Gulen M, Karakurt U. Geriatric Patient Admissions to Emergency Service. JAEM doi:10.5152/jaem.2013.007.
15. Karadağ B, Cat H, Ozturk AO, Basat O, Altuntaş Y. Acil polikliniğine başvuran ve gözleme alınan hasta profili: üç yıllık inceleme. Akad Geriatri 2010;2:176-85.
16. İstatistiklerle Yaşlılar, 2013. Türkiye İstatistik Kurumu (Erişim tarihi 23.03.14). <http://www.tuik.gov.tr/PreHaberBultenleri.do?id=16057>
17. Unsal A, Cevik AA, Metintas S, Arslantas D, Inan OC. Emergency department visits by elder patients. Turk J Geriatrics 2003;6:83-8.
18. Kılıçaslan I, Bozan H, Oktay C, Goksu E. Demographic properties of patients presenting to the emergency department in Turkey. Turk J Emerg Med 2005;5:5-13.
19. Kaiser MJ, Bauer JM, Ramsch C, Uter W, Guigoz Y, Cederholm T, et al. Frequency of malnutrition in older adults: A multinational perspective using the mini nutritional assessment. J Am Geriatr Soc 2010;58:1734-8.
20. Saka B, Kaya O, Ozturk GB, Erten N, Karan MA. Malnutrition in the elderly and its relationship with other geriatric syndromes. Clin Nutr 2010;29:745-8.
21. Ülger Z, Halil M, Kalan I, Yavuz BB, Cankurtaran M, Güngör E, Arioğul S. Comprehensive assessment of malnutrition risk and related factors in a large group of community-dwelling older adults. Clin Nutr 2010;13(1):1-7.
22. Castel H, Shahar D, Harman-Boehm I. Gender differences in factors associated with nutritional status of older medical patients. J Am College Nutr 2006;25(2):128-34.
23. Feldblum I, German L, Bilenko N, Eisinger M, Shahar DR. Nutritional risk and health care use before and after an acute hospitalization among the elderly. Nutrition 2009;25:415-20.
24. Corish CA, Kennedy NP. Protein-energy undernutrition in hospital in-patients. Br J Nutr 2000;83:575-91.

How to cite this article:

Nalbur İH, Sayhan MB, Oğuz S, Sayhan ES, Hüseyin S. Nutritional Situation Assessment of 65 Years Old Patient Who Apply to Emergency Department. J Clin Anal Med 2014;5(suppl 3): 293-8.



Intercellular Adhesion Molecule-1 Levels in Experimental Brain Injury and the Effects of Alpha-tocopherol

DeneySEL Beyin Hasarında İnterselüler Adezyon Molekül-1 Değerleri ve Alfa-tokoferol'ün Etkileri

DeneySEL Beyin Hasarı / Experimental Brain Injury

Nilgün Şenol, Turgay Köse, Aşkın Görgülü
Süleyman Demirel Üniversitesi, Tıp Fakültesi, Beyin ve Sinir Cerrahisi A.D., Isparta, Türkiye

"Turk Norosirurji Derneği, 21. Bilimsel Kongresi, Antalya, 2007" de poster olarak sunulmuştur.

Özet

Amaç: Beyinde akut hasar sonrası oluşan ikincil hasardan sorumlu mekanizmalar; enflamatuvar mediatör olan nitroz oksidin salınımı, serbest oksijen radikallerinin anormal oluşumu ve eksitatör aminoasitlerin aşırı uyarımıdır. Bu çalışmada, beyin dokusunda künt kafa travması ve antioksidan olan vitamin E'nin verilmesi sonrasında hücre içi yapışma molekül-1 düzeylerinde meydana gelen değişimin araştırılması amaçlanmıştır. **Gereç ve Yöntem:** Bu çalışmada ratlar 4 gruba ayrıldı. Grup A; sadece cilt kesisi yapılan, Grup B; cilt kesisi sonrası sadece travma oluşturulan, Grup C; cilt kesisi ardından travma oluşturulup yarım saat sonra periton içine serum fizyolojik (30mg/kg) verilen, ve Grup D; cilt kesisi ardından travma oluşturulup yarım saat sonra periton içine alfa-tokoferol (30mg/kg) verilen gruptur. Tüm bu gruplardaki denekler 24 saat sonra sakrifiye edildi. Biparietal ve bifrontal loblardan 3x5x1mm kalınlığında doku örnekleri alındı ve bu örneklerde enzim-linked immunosorbent assay kiti ile hücre içi yapışma molekül-1 değerleri çalışıldı. **Bulgular:** İstatistiksel analizler sonucunda, hücre içi yapışma molekül-1 değerlerinde artış olmasına rağmen, bunun istatistiksel olarak anlamlı olmadığı bulundu. Ancak travma grubu ile travma sonrası alfa-tokoferol verilen grup karşılaştırıldığında, travma sonrası alfa-tokoferol verilen gruptaki hücre içi yapışma molekül-1 düzeylerindeki düşüklüğün istatistiksel olarak anlamlı olduğu görüldü. **Tartışma:** Bir antioksidan olan alfa-tokoferol enflamasyonu azaltarak hücre içi yapışma molekül-1 düzeylerinin düşmesine neden olmaktadır.

Anahtar Kelimeler

Alfa-Tokoferol; Enflamasyon; ICAM-1; Kafa Travması

Abstract

Aim: The mechanisms, responsible for the secondary injuries occurring after acute injury of the brain are; release of nitrous oxide which is an inflammatory mediator, abnormal formation of free oxygen radicals and excessive stimulation of excitatory aminoacids. In this study, it is aimed to investigate changes in intercellular adhesion molecule levels in the brain, that occur subsequent to blunt head trauma, and after administration of an antioxidant agent, vitamin E. **Material and Method:** In this study, rats were divided into 4 groups. In group A; rats had only skin incision, group B; rats were traumatized after the skin incision, group C; isotonic (30mg/kg) was given intraperitoneally after 30 minutes of the trauma, group D; alpha-tocopherol (30mg/kg) was given intraperitoneally, after 30 minutes of the trauma. All the rats in these groups were sacrificed after 24 hours. Biparietal and bifrontal lobes were taken about 3x5x1mm thickness and intercellular adhesion molecule-1 levels were studied by enzyme-linked immunosorbent assay kit. **Results:** As the result of the statistical analysis, it is detected that although there is an increase in intercellular adhesion molecule levels in brain parenchyma after trauma, it is statistically insignificant. However, as the traumatized group and the group given alpha-tocopherol after trauma was compared, a statistically significant decrease in intercellular adhesion molecule-1 levels in the alpha-tocopherol given group was seen. **Discussion:** Alpha-tocopherol, an antioxidant agent, causes decrease in intercellular adhesion molecule levels, by decreasing inflammation.

Keywords

Alpha-Tocopherol; Inflammation; ICAM-1; Head Injury

DOI: 10.4328/JCAM.2537

Received: 05.05.2014 Accepted: 02.06.2014 Printed: 01.06.2014

J Clin Anal Med 2014;5(suppl 3): 299-302

Corresponding Author: Nilgun Senol, Suleyman Demirel Universitesi, Tıp Fakültesi, Beyin ve Sinir Cerrahisi A.D. Cunur, Isparta, Türkiye.

T.: +90 2462119298 GSM: +905332555009 F.: +90 2462112830 E-Mail: drnilgusenol@yahoo.com

Giriş

Ağır kafa travmaları sonrası mortalite %30-65 oranında görülmektedir. Bu durumdan, beynin biyostrüktürel yaralanması ve travma sonrası kafa içi basıncının yükselmesi sorumlu tutulmaktadır [1,2].

Beyinde akut meydana gelen hasardan sonra oluşan ikincil hasarda başlıca sorumlu mekanizmalar; süperoksid radikal, hidrojen peroksit ve membran poliansatüre yağ asitlerinin peroksidasyonuna bağlı oluşan hidroksil radikal, hidrojen peroksit (H₂O₂) gibi bir enflamatuar mediatör olan nitroz oksidin (NO) salınımı, serbest oksijen radikallerinin (SOR) anormal oluşumu ve eksitator aminoasitlerin aşırı uyarımıdır [3]. Travmanın başlattığı lipid peroksidasyonu, doku hasarına neden olan önemli faktörlerden birisidir [4]. Oksijen radikalleri, endotel mediatörlerin salınımına veya hücre içi yapışma molekülleri-1 (ICAM-1) gibi endotelial hücre lökosit yapışma moleküllerinin artmasına neden olarak endotele polimorfonükleer hücrelerin (PMN) yapışmasını etkileyebilir [5].

Oksidatif hasara karşı alfa-tokoferolün koruyucu etkisi dikkat çekmiştir [6]. Yayınlarda travmanın şiddeti ile lipid peroksidasyonunun arttığı ve alfa-tokoferolün lipid peroksidasyonunda koruyucu etkisinin olduğu ve sağlıklı bireylerde dolaşımdaki sICAM-1 düzeylerini azalttığı gösterilmiştir [7,8].

Bu çalışmada, ICAM-1 düzeylerinde, travma sonucunda ve antioksidan olan vitamin E'nin verilmesi sonrasında meydana gelen değişimin araştırılması amaçlanmıştır.

Gereç ve Yöntem

Bu çalışma, Süleyman Demirel Üniversitesi Tıp Fakültesi Deneysel Hayvanları Laboratuvarında yapıldı. Çalışmada Winstar Albino tipi, ağırlıkları 250-350gr arasında değişen erkek sıçanlar kullanıldı. Anestezide ketalar (12 mg/kg.) + rompun (2mg/kg) intraperitoneal (İP) olarak uygulandı. Anestezi sonrası sıçanlara Marmarou'nun tanımladığı travma modeli uygulandı [9,10]. Bu çalışma için 4 grup oluşturuldu. Kontrol grubunda 8, diğer gruplarda 10'ar adet olmak üzere toplam 38 adet sıçan kullanıldı. Anestezi sonrası denekler operasyon masasına alınarak skalpleri tam olarak traş edildi. Daha sonra %10'luk polivinilprolidon-iodin ile yıkandı ve operasyonun tüm aşamalarında aseptik teknikler kullanıldı. Travma sonrasında exitus olan ratlar çalışmaya dahil edilmedi. Grup A'da (n=8) sadece cilt insizyonu yapıldı. Grup B'de (n=8) cilt insizyonu sonrası travma oluşturuldu. Grup C'de (n=9) travma oluşturulduktan yarım saat sonra serum fizyolojik (30mg/kg) İP olarak verildi. Grup D'de (n=9) travma oluşturulduktan yarım saat sonra alfa-tokoferol (30mg/kg) İP olarak verildi. Tüm bu gruplardaki denekler 24 saat sonra sakrifiye edildi. Biparyetal ve bifrontal loblar 3x5x1mm kalınlığında alındı. Alınan dokular fosfat tamponuna konularak (-)70 derecede donduruldu. Derin dondurucuda saklanan beyin doku materyalleri çıkarıldıktan sonra 1:9 oranında 0.1M fosfat tamponu ile sulandırılarak homojenize edildi. Elde edilen homojenizat santrifuj edildi ve üstte kalan kısımda enzim-linked immunosorbent assay (ELISA kiti) (kod:RIC 100) ile ICAM-1 değerleri çalışıldı. Numunelerin proteinleri Lowry metodu ile saptandı [11].

Bağımsız grupların karşılaştırılmasında Mann Whitney U testi kullanıldı. P değerinin <0.05 olması anlamlı kabul edildi.

Sonuçlar

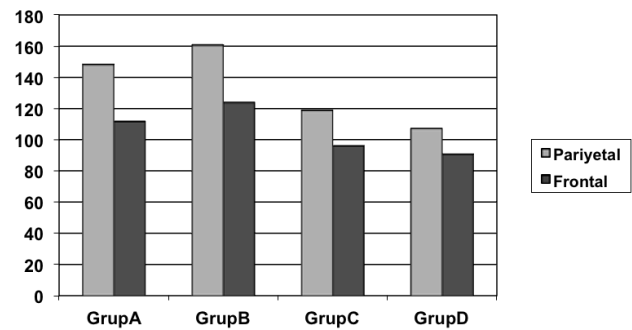
Sadece cilt kesisi yapılan deneklerde paryetalden alınan doku örneklerindeki ICAM-1 düzeylerinin ortalama ve standart deviasyon (SD) değeri; 148,39 ± 45,44 pgr, frontalden alınan doku örneklerinde ise 111,82 ± 26,82 pgr bulunurken, kesi ardından travma oluşturulan deneklerde paryetalden alınan doku örneklerindeki ICAM-1 düzeylerinin ortalama ve SD değeri; 160,86 ± 64,93 pgr, frontalden alınan doku örneklerinde ise 124,03 ± 44,53 pgr olarak bulunmuştur ve paryetal için 12.47 pgr, frontal için 19.49 pgr'lık bir artış saptanmıştır. Ancak, bu iki grup arasında paryetalden ve frontalden alınan doku örneklerinin ortalama ve SD değerleri karşılaştırıldığında istatistiksel olarak anlamlı bulunmamıştır (p>0,05).

Kesi ardından travma oluşturulup, yarım saat sonrasında İP alfa-tokoferol verilen deneklerde paryetalden alınan doku örneklerindeki ICAM-1 düzeylerinde sadece cilt kesisi yapılanlara göre paryetalde 41.13 pgr'lık, frontalde ise 21.03 pgr'lık azalma olmuştur. Bu iki grup için paryetalden ve frontalden alınan doku örneklerinin ortalama ve SD değerleri karşılaştırıldığında istatistiksel olarak anlamlı bulunmuştur (paryetal p=0,033, frontal p=0,041).

Aynı şekilde kesi ardından travma oluşturulan denekler ile kesi ardından travma oluşturulup, yarım saat sonrasında İP alfa-tokoferol verilen deneklerin paryetalden ve frontalden alınan doku örneklerinin ortalama ve SD değerleri karşılaştırıldığında istatistiksel olarak anlamlı bulunmuştur (paryetal p=0,034, frontal p=0,050) (Tablo-1) (Figür 1).

Tablo 1. Tüm deneklerin frontal ve paryetalden alınan doku örneklerindeki ICAM-1 düzeylerinin ortalama ve standart deviasyon değerleri

	Paryetal	Frontal
Grup A n=8 (sham)	148,39 ± 45,44	111,82 ± 26,82
Grup B n=8 (kesi +travma)	160,86 ± 64,93	124,03 ± 44,53
Grup C n=9 (kesi+travma+SF)	118,92 ± 24,74	96,16 ± 37,24
Grup D (n=9) (kesi+travma+alfatokoferol)	107,26 ± 23,48	90,79 ± 16,6



Figür 1. ap<0,05 sham grubuyla karşılaştırma; bp<0,05 travma grubuyla karşılaştırma.

Tartışma

Son çalışmalarda travmatik beyin hasarının birincil ve ikincil yolda SOR'nin başlattığı nöronal hasar ve lipid peroksidasyonunun anahtar rol oynadığı ileri sürülmüştür [4,12,13]. Beyin, doymamış yağ asitlerinin yüksek düzeylerde olması, düşük antioksidan kapasitesi, yüksek oksijen tüketim oranı nedeniyle lipid peroksidasyonuna özellikle duyarlıdır. Ayrıca insan beyin dokusu, SOR oluşumuna katkısı olan, yüksek düzeylerde demir ve bakır

içerir. Buna bağlı olarak antioksidanların kullanımının tedavi edici etkisinin olabileceği düşünülmüştür [7].

Gong ve ark. [14] kafa travmasında serebral iskeminin ardından yangısal sürecin başladığını göstermişlerdir. Bu süreçte SOR, sitokin salınımından hücre çoğalmasına kadar değişen hücre- sel aktivite-lerin uyarılmasında fonksiyon gören uyarıcı moleküller olarak bildirilmiştir. Beyin travmasından sonra, SOR düzey- lerindeki artış, mikrovasküler oteoregülasyonun kaybına, iskemi- ye, membran lipid peroksidasyonuna ve aşırı kalsiyum depolan- masına neden olur [7]. Ayrıca yüksek konsantrasyonlarda hücre hasarını arttırıp, proteinlerin, karbonhidratların oksidasyonu ile hücre ölümünü indükleyebilir [15].

Yangı ve enfeksiyon bölgesinde sitokinler, kemokinler ve SOR'in bulunduğunu ve yangı sürecinde SOR'nin etkilerini Lum ve ark. [15] yaptıkları bir çalışmada göstermişlerdir. SOR'nin damar endotelindeki etkisi birçok faktöre bağlanmıştır. İki önemli so- nuç; endotelial bariyer bozukluğu ve lökositler için yapışmanın artmasıdır. Lökosit yapışmasının kontrolünde endotelin anahtar rolü oynadığı bilinmektedir. Bu artmış lökosit yapışmasının ICAM-1 ve selektin bağımlı yapışma mekanizmalarına bağlı ol- duğu gösterilmiştir[14,15].

ICAM-1 immünoglobülin süper ailesinin içinde yer alan önem- li bir üyedir. Isaksson ve ark. [16,17] rat spinal korduna yaptıkları hasar sonrasında ICAM-1 düzeylerinde artış olduğunu immu- nohistokimyasal bir çalışma ile göstermişler ve bunların trav- ma sonrasında önemli bir rol oynadıklarını belirtmişlerdir. Hua ve ark. [18] da serbest ağırlık düşürülmesi ile oluşturulan beyin travması ardından hasarın neden olduğu immün yanıtta ICAM- 1'lerin de rol aldıklarını göstermişlerdir. Normal beyin dokusun- da ICAM-1 salınımı düşük düzeylerde iken, doku hasarı ve IL-1, TNF-alfa gibi yangısal sitokinler ile salınımlarının artabildiğini belirtmişlerdir. Bu artış akut ve kronik yangı alanlarında oluşur [15].

Patolojik durumlarda, sitokinlerin aşırı ve uzamış lökosit-endotel hücre aktivasyonu yanıtları ile doku hasarına neden olan aşırı damar dışına çıkış meydana gelebilir. Akut yangı sırasında uya- rı ile PMN'ler dakikalar ile saatler arasında değişen süreler için- de mobilize olurlar, monositler bir gün boyunca enfeksiyon böl- gesine yerleşirler [15].

Kafa travmasının ardından ICAM-1 düzeylerindeki artış birçok çalışmada gösterilmiştir. Rancan ve ark. [19] Marmarou mode- lini kullanarak oluşturdukları travmadan 24 saat sonra ICAM-1 düzeylerinde bir değişimin başladığını ve bunun travma sonra- sı 4.günde maksimum düzeylere çıktığını bulmuşlardır. Ancak McKeating ve ark. [20] kafa travması geçirmiş hastalardan alın- an arteriyel ve venöz kanlarda ICAM-1 ve L-selektin düzeyleri- ni çalışarak ICAM-1 düzeylerinde 96. saatte belirgin artış oldu- ğunu gözlemişlerdir. Bunun nedeni akselerasyon/deselerasyon güçlerinin aksonal hasarın yanısıra damarlarda gerilmeye neden olarak ICM-1 değerlerinin erken yükselmesine yol açması şeklin- de yorumlanmıştır. Sonrasında devam eden enflamasyon ise 4. gündeki artışı açıklamaktadır. Pleines ve ark. [21] ise, kan beyin bariyerinin bozulmasına bağlı olarak alınan ventriküler BOS'ta ICAM-1 düzeylerinde artış olduğunu bildirmişlerdir.

İnsan endotel hücre yüzeyinde ICAM-1 sunumunun ICAM-1 gen artışına ikincil olduğunu, ICAM-1 gen artışının oksidan ile indük- lenen, antioksidan ile inhibe edilen kontrol mekanizması ile dü- zenlendiğini Desideri ve ark. [8] bir çalışmalarında göstermişler-

dir. Alfa-tokoferol de diğer antioksidanlar gibi bu mekanizma- yı inhibe eder. Alfatoferol ve ICAM-1 arasındaki bu ters iliş- kiye göre, damar duvarındaki serbest radikallerin oluşumunda- ki azalma alfa-tokoferol'ün ICAM-1 sunumunu düzenlediğini dü- şündürür.

Clark ve ark. [22] yaptığı bir çalışmada, reperfüzyon modelinde ICAM antikorları ile yapılan tedavinin santral sinir sistemi iske- mik hasarını azalttığı görülmüştür.

Alfa-tokoferol, efektif ve yağda çözünebilir bir antioksidandır. 1986 yılında Burton ve ark. [23] alfa-tokoferolün lipid peroksi- dasyonunda, serbest radikal ilişkili zincir reaksiyonunu kırarak bir antioksidan etkisinin olduğunu göstermişlerdir. Hidroksil ra- dikalleri ile etkileşerek antioksidan olmasının yanı sıra, memb- ran stabilitesini ve geçirgenliğini de kontrol eder. Aynı zaman- da prostaglandinlerin oluşumunu ve diğer lipid peroksidasyonu ürünlerini ayarlayarak immün yanıtı düzenler.

İnci ve ark. [7] domuzlarda yaptığı çalışmada, travma şiddeti ile bir lipid peroksidasyon ürünü olan malondialdehit bakarak lipid peroksidasyonunun arttığını ve burada etken olan SOR'ne kar- şı alfa-tokoferolün koruyucu etkisinin olduğu belirtilmiştir. Yine, Harry ve ark. [24] oluşturdukları akut hipokampal hasar sonra- sında ICAM-1 de belirgin artış olduğunu göstermişler ardından verdikleri antioksidan, ebselen, ile ICAM-1 düzeylerinde azalma olduğunu saptamışlardır. Desideri ve ark. [8] ise sağlıklı bireyler- de vasküler endotel düzeyinde düşük doz alfa-tokoferolün uzun dönem kullanımı ile ICAM-1 düzeylerinde belirgin azalma oldu- ğunu göstermişlerdir.

Çalışmamızda, literatürle uyumlu olarak travma sonrası 30mg/ kg dozu ile uygulanan alfa-tokoferolün, uygulanmayan denekle- re göre ICAM-1 düzeylerine olumlu etkileri olduğu gözlenmiştir. Deneysel kafa travması sonrası meydana gelen yangı sonucun- da istatistiksel olarak gösterilememesine rağmen ICAM-1 dü- zeylerinde artış olmuştur. Bir antioksidan olan alfa-tokoferolün uygulanması ile SOR miktarı azalarak yangı ve buna bağlı olarak ICAM-1 düzeyleri azalmıştır. Bu durumda kafa travması, denek- lerde bir oksidan strese yol açarken, farmakolojik dozlarda uy- gulanan alfa-tokoferolün antioksidan etkisi ile endotelial hasarı azalttığı, dolayısı ile yangıyı azalttığı gözlenmiştir.

Bu çalışma, Süleyman Demirel Üniversitesi Araştırma Fonu ta- rafından 998-TU-05 proje numarası ile desteklenmiştir.

Çıkar Çakışması ve Finansman Beyanı

Bu çalışmada çıkar çakışması ve finansman destek alındığı be- yan edilmemiştir.

Kaynaklar

1. Alberico AM, Ward JD, Chol SC, Marmarou A, Young HF. Outcome after severe head injury. Relationship to mass lesions, diffuse injury, and ICP course in pediatic and adult patients. J Neurosurg 1987;67:648-8.
2. Jess FK, David LM, Terry AS, Madhangi J. Epidemiology of brain injury, In: Narayan RK, Wilberger JE, Povlishock JT (eds). Neurotrauma. Mc Graw Hill Compani- es. 1996;Pp 13-17.
3. Gorgulu A, Palaoglu S, Ismailoglu O, Tuncel M, Surucu MT, Erbil M, et al. Effect of melatonin on cerebral edema in rats. Neurosurgery 2001;49(6):1434-8.
4. Koc RK, Kurtsoy A, Pasaoglu H, Karakucuk EI, Oktem IS, Meral M. Lipid pe- roxidation and edema in experimental brain injury: comparison of treatment with methylprednisolone, tirilazad mesylate and vitamin E. Res Exp Med (berl) 1999;199(1):21-8.
5. Petty MA, Poulet P, Haas A, Namer IJ, Wagner J. Reduction of traumatic bra- in injury induced cerebral edema by a free radical scavenger. Eur J Pharmacol. 1996;307(2):149-55.
6. Ikeda Y, Mochizuki Y, Nakamura Y, Dohi K, Matsumoto H, Jimbo H, et al. Protec- tive effect of a novel vitamin E derivative on experimental traumatic brain edema

- in rats-preliminary strud. *Acta Neurochir Suppl* 2000;76:343-5.
7. Inci S, Ozcan E, Kilinc K. Time level relationship for lipid peroxidation and the protective effect of alpha-tocopherol in experimental mild and severe brain injury. *Neurosurgery* 1998;43(2):330-5.
 8. Desideri G, Croce G, Marinucci MC, Masci PG, Stati M et al. Prolonged, low dose alpha-tocopherol therapy counteracts intercellular cell adhesion molecule-1 activation. *Clinica Chimica Acta* 2002;320:5-9.
 9. Marmarou A, Foda M, Brink WVD, Campbell J, Kita H, Demetriadou K. A new model of diffuse brain injury in rats. Part I: Pathophysiology and biomechanics. *J Neurosurg* 1994;80:291-9.
 10. Foda M, Marmarou A. A new model of diffuse brain injury in rats. Part II: Morphological characterization. *J Neurosurg* 1994;80:301-12.
 11. Lowry OH, Rosebrough NJ, Randall RJ. Protein measurement with the folin phenol reagent. *J Biol Chem* 1951;193:265-72.
 12. Ikeda Y, Long DM. Comparative effects of direct and indirect hydroxyl radical scavengers on traumatic brain edema. *Acta Neurochir Suppl (Wien)* 1990;51:74-2.
 13. Kantos HA, Povlishock GT. Oxygen radicals in brain injury. *Cent Nerv Syst Trauma* 1986;3:257-6.
 14. Gong C, Hoff JT, Keep RF. Acute inflammatory reaction following experimental intracerebral hemorrhage in rat. *Brain Res* 2000;871:57-8.
 15. Lum HL, Roebuck KA. Oxidant stress and endothelial cell dysfunction. *Am J Physiol Cell Physiol* 2001;280:719-22.
 16. Isaksson J, Farooque M, Holtz A, Hilared L, Olsson Y. Expression of ICAM-1 and CD 11b after experimental spinal cord injury in rats. *J Neurotrauma* 1999;16(2):165-8.
 17. Isaksson J. Inflammatory mechanisms in experimental CNS trauma. *Acta Universitatis Upsaliensis. Comprehensive Summaries of Uppsala Dissertations from the faculty of Medicine* 2000;906:45-8.
 18. Hua HC, Xin SJ, Shou LJ, Wei W, Xia YH. Concomitant upregulation of nuclear factor- κ B activity, proinflammatory cytokines and ICAM-1 in the injured brain after cortical contusion trauma in a rat model. *Neurology India* 2005;53(3):312-5.
 19. Rancan M, Otto VI, Hans VHJ, Gerlach I, Jork R, Trentz O. Upregulation of ICAM-1 and MCP-1 but not of MIP-2 and sensorimotor deficit in response to traumatic axonal injury in rats. *J Neuroscience Res* 2001;63: 438-8.
 20. McKeating , Andrews PJ, Mascia L. Leukocyte adhesion molecule profiles and outcome after traumatic brain injury. *Acta Neurochir Suppl* 1998;71:200-2.
 21. Pleines UE, Stover JF, Kossman T, Trentz O, Kossman MCM. Soluble ICAM-1 in CSF coincidence with the extend of cerebral damage in patients with severe traumatic brain injury. *J Neurotrauma* 1998;15(6):399-7.
 22. Clark WM, Madden KP, Rohlehn R, Zivin JA. Reduction of central nervous system ischemic injury by monoclonal antibody intercellular adhesion molecule. *J Neurosurg* 1991;75:623-4.
 23. Burton GW, Ingold KU. Vitamin E: application of the principles of physical organic chemistry to the exploration of its structure and function. *Acc Chem Res.* 1986;19:194-7.
 24. Harry GJ, Bruccoleri A, d'Hellencourt CL. Differential modulation of hippocampal chemical-induced injury response by ebselen, pentoxifylline, and TNF α , IL-1 α , and IL-6-neutralizing antibodies. *J Neuroscience Res* 2003;73(4):526-10.

How to cite this article:

Şenol N, Köse T, Görgülü A. Intercellular Adhesion Molecule-1 Levels in Experimental Brain Injury and the Effects of Alpha-tocopherol. *J Clin Anal Med* 2014;5(suppl 3): 299-302.



Evaluation of Autoimmunity in Patients with Primary Cutaneous Vasculitis

Primer Kutanöz Vaskülitli Hastalarda Otoimmünitenin Değerlendirilmesi

Primer Kutanöz Vaskülit / Primary Cutaneous Vasculitis

Hatice Uce Özkol¹, Ayşe Serap Karadağ², Ömer Calka¹, Necmettin Akdeniz², Gülay Bulut³, İlnur Yorgun Özdemir¹
¹Yüzüncü Yıl Üniversitesi, Tıp Fakültesi, Dermatoloji AD, Van,
²Medeniyet Üniversitesi, Tıp Fakültesi, Göztepe Eğitim ve Araştırma Hastanesi, Dermatoloji Kliniği, İstanbul,
³Yüzüncü Yıl Üniversitesi, Tıp Fakültesi, Patoloji AD, Van, Türkiye

21.Lütfü TAT Sempozyumunda (2013 Kasım) poster bildiri olarak sunulmuştur.

Özet

Amaç: Primer kutanöz vaskülitli hastaların klinik ve etiyolojik özelliklerinin belirlenmesi ve immün mekanizmalarla ilişkisinin değerlendirilmesi. **Gereç ve Yöntem:** 2009 -2011 yılları arasında dermatoloji servisinde yatırılarak takip edilen 28 kutanöz vaskülitli hasta geriye dönük araştırıldı. Hastaların yaşı, cinsiyeti, hastalığın süresi, eşlik eden semptomlar, enfeksiyon ve ilaç hikayesi sorgulandı. Vaskülit ayırıcı tanısı için yapılmış olan immünfloresan biyopsi ile ayrıntılı antikorların da yer aldığı bütün laboratuvar tetkiklerinin sonuçları SPSS 13.0 istatistik programına kaydedildikten sonra yüzde (%) olarak verildi. **Bulgular:** 28 hastanın (18 kadın ve 10 erkek) yaş ortalaması 37,89±23,30 (5-84 yaş) yıl olarak hesaplandı. %39,3 hastada nötrofili, %67,9 hastada eozinofili vardı. Antinükleer antikor 10 hastada (%35,7) pozitif. Total IgE 15 hastada (%53,6), IgA 9 hastada (%32,1), IgG 10 hastada (%35,7) normalden yüksekti. Antitiroglobulin 3 hastada (%10,7), antiTPO 4 hastada (%14,3), antirubella IgG 14 hastada (%50,0) antitokoplazma IgG 10 hastada (%35,7) pozitif. Antikardiolipin antikorları, Anti-ssa1 ve Anti-ssb2 sadece bir hastada (%3,6) pozitif. **Tartışma:** Kutanöz lökoklastik vaskülitli hastalarda sistemik tutulum olmamakla birlikte ANA ile immünglobulinler yüksek oranda pozitif saptanmıştır. Patogeneze otoimmünite önemli rol oynayabilir. Ayrıca etiyolojik faktörler içinde en sık tespit edilen ilaçlardır.

Anahtar Kelimeler

Primer Kutanöz Vaskülit; Otoimmünite; İmmünglobulinler; İlaçlar

Abstract

Aim: In order to determine the clinical and etiological characteristics of primer cutaneous vasculitis and to evaluate its relation with immunological mechanisms. **Material and Method:** Twenty-eight hospitalized patients with cutaneous vasculitis between 2009 -2011 in dermatology service were investigated retrospectively. Patients' age, gender, disease duration, associated symptoms, infection, and drug history were recorded. Results of immunofluorescence biopsy and all laboratory tests including detailed antibodies which were investigated for the differential diagnosis of vasculitis were given in percent (%) after recording to SPSS 13.0 statistical software. **Results:** Median age of the 28 patients (18 female, 10 male) was 37,89±23,30 (5-84 age) years. 39.3% patients had neutrophilia, 67.9% patients had eosinophilia. Antinuclear antibodies (ANA) in 10 patients (35.7%) were positive. Total IgE in 15 patients (53.6%), IgA in 9 patients (32.1%), IgG in 10 patients (35.7%) was higher than normal range. Thyroglobulin in 3 patients (10.7%), antiTPO 4 patients (14.3%), antirubella IgG in 14 patients (50.0%) antitoxoplazma IgG in 10 patients (35.7%) were positive. Anticardiolipin antibodies, anti-ssa1 and Anti-ssb2, only one patient (3.6%) was positive. **Discussion:** Immunoglobulins and ANA were determined positively in a high ratio in patients with cutaneous leucocytoclastic vasculitis however there was no systemic involvement. Autoimmunity may have an important role in pathogenesis. Moreover drugs were most frequently determined among etiological factors.

Keywords

Primary Cutaneous Vasculitis; Autoimmunity; Immunoglobulins; Drugs

DOI: 10.4328/JCAM.2566

Received: 16.05.2014 Accepted: 09.06.2014 Printed: 01.06.2014 J Clin Anal Med 2014;5(suppl 3): 303-8

Corresponding Author: Hatice Uce Özkol, Yüzüncü Yıl Üniversitesi, Tıp Fakültesi, Dermatoloji AD, 65300 Van, Turkey.

T.: +90 4322150471/6798 F.: +90 4322167519 E-Mail: drhaticeuce@gmail.com

Giriş

Vaskülitler kan damarlarının inflamasyonu olarak bilinen ve vücutta herhangi bir sistemi etkileyebilen bir grup hastalıktır. Etiyolojik faktörler çok çeşitlidir. Klinik ve histopatolojik veriler etiyojolojiye yönelik değişiklikleri tam göstermediğinden sınıflamada zorluklar yaşanmaktadır [1]. Günümüzde kabul gören sınıflama 1994'te Chapel Hill Consensus Conference (CHCC)'in tutulan damar çapına göre yaptığı sınıflamadır [2]. Primer kutanöz vaskülitler küçük çaplı damar vaskülitleri içine dahil edilir. Kutanöz lökositoklastik vaskülit (KLV), Henoch Schönlein purpurası (HSP), akut infantil hemorajik ödem, ürtikeryal vaskülit küçük damar vaskülitlerindedir [3]. KLV postkapiller venülleri tutan, çoğunlukla ilaç kullanımı sonrası geliştiğinden hipersensitivite vaskülitleri olarak da isimlendirilen en sık görülen küçük damar vaskülitidir. Bazı kaynaklarda KLV'nin sadece deriye sınırlı bir vaskülit olduğu kabul edilse bile farklı kaynaklarda sistemik tutulumun da olabileceği ileri sürülmüştür [4-7]. HSP 2-10 yaş arası çocuklarda görülen ancak bazen erişkin hastalarda da rastlanılan küçük damar vaskülitidir. Histopatolojide IgA birikimi ve eşlik eden sistemik semptomlar tanıda önemli bir yer alır [2,3].

Kutanöz vaskülitte immunolojik mekanizmalarla ilişkili bazı antikorlar hastalıktan sorumlu tutulmuştur [8,9]. Antinükleer antikor (ANA) ve romatoid faktör (RF) hastaların bir kısmında pozitif olarak saptanmıştır. Özellikle sistemik tutulumu ön planda olan vaskülitlerde tromboz eğilimine yol açan antikardiolipin antikorlar ile anti endotelial ve antinötrofil sitoplazmik antikorlar (ANCA) ilişkili bulunmuştur. Ancak ANCA pozitifliği daha çok orta ve büyük boy damar vaskülitlerinde saptanmıştır [10,11]. Bu çalışmada primer kutanöz vaskülitli hastalarda otoimmünitinin rolü ve sistemik tutulum sıklığı araştırıldı. Ayrıca kutanöz vaskülitli hastalarda ayrıntılı tetkik bakılmasının gerekliliği tartışıldı.

Gereç ve Yöntem

2009 Eylül -2011 Aralık tarihleri arasında dermatoloji polikliniğine başvuran ve yatırılarak tedavi edilen 28 kutanöz vaskülitli hasta geriye dönük araştırıldı. Hastaların yaşı, cinsiyeti, hastalığın süresi, eşlik eden semptomlar, enfeksiyon ve ilaç kullanım hikayesi sorgulandı ve sonuçlar kaydedildi. Vaskülit ayırıcı tanısı açısından immünfloresan biyopsi yapıldı. Tüm hastalarda bakılmış olan hemogram, açlık kan şekeri, karaciğer ve böbrek fonksiyon testleri, sedimentasyon, C-reaktif protein (CRP), romatoid faktör (RF), antistreptolizin- O (ASO), pıhtılaşma zamanı (PT), parsiyel pıhtılaşma zamanı (aPTT), tam idrar tetkiki, gaitada parazit, gaitada gizli kan, boğaz kültürü, VDRL, TPHA, toxoplazma, brucella ve salmonella antikorları, HbsAg, AntiHbs, AntiHbe, AntiHbcIgG, AntiHCV, AntiHIV, IgM, IgG, C3, C4, kriyoglobulin, AntidsDNA, ANA, ASMA, P-ANCA, C-ANCA, anti- endomisyum, total IgE, helikobakter pilori, antikardiolipin antikorları, anti-ssa1, anti-ssb2, parvovirus IgG ve IgM sonuçları SPSS 13.0 programına kaydedildi ve sonuçlar yüzde (%) verilerek yazıldı.

Sonuçlar

Hastaların yaşları 5- 84 arasında olup ortalama 37,89±23,30 olarak hesaplandı. Hastalık süresi ortalama 10,14±11,38 gün (1 -60 gün) olarak hesaplandı. Hastaların cinsiyet dağılımı 18 kadın (%64,3) ve 10 erkek (%35,7) şeklindeydi. Hastaların di-

ğer demografik özellikleri Tablo 1 de özetlendi. Hastalarda yapılan biyopsi incelemesi sonuçları Tablo 1 de belirtildi. Enfeksiyon öyküsü 19 hastada (%67,9) vardı ve en sık üst solunum yolu enfeksiyonu saptandı (%35,7). İlaç kullanma öyküsü olan 22 hasta vardı (%78,6). En çok suçlanan ajan nonsteroid anti inflamatuvar ilaçlardı (NSAİİ) (%28,6). Vaskülitte eşlik eden semptomlar arasında en sık gözlenen gastrointestinal sistem (%60,7) ve kas iskelet sistemine (%71,4) ait semptomlardı. Lezyonlar 25 hastada (%89,3) palpabl purpura ve 3 hastada (%10,7) karışık tipteydi. ANA 10 (%35,7) hastada pozitif. Hastaların diğer ayrıntılı antikor değerleri Tablo 2 te gösterildi Hemogram değerleri incelendiğinde %39,3 hastada nötrofili, %67,9 hastada eozinofili vardı. Hastaların hemogram, biyokimya ve seroloji tetkik so-

Tablo 1. Primer kutanöz vaskülit tanılı hastaların demografik özellikleri

Ön Tanı	Kutanöz vaskülit (Lökositoklastik vaskülit):17 (%60,7) Henoch- Schönlein purpurası: 6 (%21,4) Ürtikeryal vaskülit:2 (%7,1) İlaça bağlı kutanöz vaskülit: 3 (%10,7)
Cinsiyet	Kadın:18 (%64,3) Erkek:10 (%35,7)
Lezyonların dağılımı	Tüm vücut:10 (%35,7) Alt ekstremiteler: 5 (%17,5) Alt ekstremiteler+ gluteal bölge:2 (%7,1) Alt ve üst ekstremiteler:7 (%25,7) Alt, üst ekstremiteler ve gluteal bölge:3 (%10,7) Alt ekstremiteler +karın:1 (%3,6)
Enfeksiyon hikâyesi	Yok:9 (%32,1) Üst solunum yolu enf (ÜSYE):10(%35,7) Alt solunum yolu enf:1(%3,6) İdrar yolu enf (İYE):1 (%3,6) ÜSYE+ İYE:3 (%10,7) GİS enfeksiyonu:3 (%10,7) Yumuşak doku enfeksiyonu:1 (%3,6)
İlaç, aşı, kimyasal madde kullanım hikâyesi	İlaç kullanımı yok:6 (%21,4) NSAİİ: 8 (%28,6) Siprofloksasin: 1(%3,6) Penisilin:2 (%7,1) Aspirin:4 (%14,3) Sefalosporin ve NSAİİ:1 (%3,6) Sipro ve NSAİİ: 1(%3,6) Penisilin ve NSAİİ:2 (%7,1) Bilinmeyen ilaç:3 (%10,7) Aşı: 1(%3,6) Kimyasal madde: 0
Vaskülitte eşlik eden sistemik semptomlar	KVS (çarpıntı, göğüs ağrısı) :4 (%14,3) Solunum sistemi (öksürük, ateş, hemoptizi):6 (%21,4) GİS (karın ağrısı, melena, hematokezya):17 (%60,7) GÜS (dizüri,hematüri):6 (%21,4) Norolojik (parastezi, başağrısı):18 (%64,3) Kas-iskelet sistemi(artralji, myalji): 20 (%71,4)
Vaskülitte eşlik eden diğer semptomlar	Mukoza tutulumu:0 Göz ağrısı:0 Kulak ağrısı:1 (%3,6) Testis ağrısı:0 Gece terlemesi:3 (%10,7) Kilo kaybı:2 (%7,1)
Histopatolojik Tanı	Lökositoklastik vaskülit:13 (%46,4) Henoch- Schönlein purpurası: 6 (21,4) Ürtikeryal vaskülit: 3 (%10,7) İlaça bağlı kutanöz vaskülit: 3 (10,7) Uyumsuz: 3 (%10,7)
İmmünfloresan Biyopsi	İmmün birikim yok: 12 (%42,9) IgA:6 (%21,4) IgM:1 (%3,6) IgM+ IgA: 1(%3,6) C3: 1(%3,6) IgM+ IgA+ C3:2 (%7,1) IgG: 1 (%3,6) İmmün boyama yapılmayan: 4 (%14,3)

KVS:Kardiyovasküler sistem, GİS: Gastrointestinal sistem, GÜS: Genitoüriner sistem NSAİİ: Nonsteroid anti inflamatuvar ilaçlar

Tablo 2. Primer kutanöz vaskülit tanılı hastaların antijen, antikor ve kompleman değerleri

Antikor-Antijen	Normal sınırlarda ya da negatif n (%)	Yüksek veya pozitif n (%)	Bakılmamış n (%)	Referans Değer
IgA	14 (50,0)	9 (32,1)	5 (17,5)	0.7-4 mg/L
IgM	24 (85,7)	2 (7,1)	2 (7,1)	0.4-2.3 mg/L
IgG	14 (50,0)	10 (35,7)	4 (14,3)	7-16 g/L
C3	17 (60,7)	5 (17,5)	6 (21,4)	0.65-1.65 g/L
C4	22 (78,6)	0	6 (21,4)	0.16-0.60 g/L
Kriyoglobulin	26 (92,9)	0	2 (7,1)	Negatif
AntidsDNA	26 (92,9)	2 (7,1)	0	<5.0 IU/ml
ANA	18 (64,3)	10 (35,7)	0	Negatif <1 U Pozitif >1U
ASMA	27 (96,4)	1 (3,6)	0	Negatif <1:40
C-ANCA	26 (92,9)	2 (7,1)	0	Negatif
P-ANCA	27(96,4)	1 (3,6)	0	Negatif: <5.0 EU/ml Pozitif: 5.1 - 400 EU/ml
Antiendomisyum	23 (82,1)	0	5 (17,5)	Negatif
Antitroglobulin IU/ml	23 (82,1)	3 (10,7)	2 (7,1)	< 115 U/ml
AntiTPO IU/ml	22 (78,6)	4 (14,3)	2 (7,1)	< 35 U/ml
Antirubella IgG	6 (21,4)	16 (57,1)	6 (21,4)	Negatif
Antitoxoplazma	12 (42,9)	10 (35,7)	6 (21,4)	Negatif
Total IgE	11 (39,3)	15 (53,6)	2 (7,1)	0-100 kIU/L
HbsAg	25 (89,3)	3 (10,7)	0	Negatif : <1 COI Pozitif:> 1 COI
AntiHBs	20 (71,4)	8 (28,6)	0	Negatif :<10 IU/L Pozitif :>10 IU/L
AntiHBcIgG	25 (89,3)	3 (10,7)	0	Negatif : >1 COI Pozitif <1 COI,
AntiHBe	27 (96,4)	1 (3,6)	0	Negatif : >1 COI Pozitif <1 COI
AntiHCV	28 (100)	0	0	Negatif : <1 COI Pozitif:> 1 COI
AntiHIV	28 (100)	0	0	Negatif : <1 COI Pozitif:> 1 COI
Antikardiolipin antikorları	27 (96,4)	1 (3,6)	0	Negatif
Anti-ssa1 (anti - Ro)	27 (96,4)	1(3,6)	0	Negatif : <0.5 ünite
Anti-ssb 2 (anti-La)	27 (96,4)	1(3,6)	0	Negatif:<0.5 ünite
Parvovirus IgG ve IgM	24 (85,7)	3 (10,7)	1(3,6)	Negatif

ANA:antinükleer antikor, ANCA:Antinötrofil sitoplazmik antikor, ASMA: Anti smooth muscle antikor

nuçları Tablo 3 ve 4 de gösterildi.

Tartışma

Bu çalışmada primer kutanöz vaskülitli hastalarda otoimmünitenin rolü araştırıldı. Çalışmaya alınan hastalarda immünite ile ilişkilendirilmiş çok sayıda antikor ve immünglobulin incelendi. Primer kutanöz vaskülit nedeniyle takip edilen hastaların çoğu KLV ve HSP tanısı almıştı. Her iki hastalığın ayırıcı tanısında en önemli faktörün histopatolojik inceleme olduğu tespit edildi. Ay-

Tablo 3. Primer kutanöz vaskülit tanılı hastaların biyokimya ve hemogram sonuçları

Tetkik adı	Normal n (%)	Yüksek n (%)	Düşük n (%)
Açlık kan şekeri (mg/dl)	26 (92,9)	2 (7,1)	0
AST (U/L)	28 (100)	0	0
ALT(U/L)	28 (100)	0	0
LDH (U/L)	19 (67,9)	9 (32,1)	0
Üre (mg/dl)	23 (82,1)	5 (17,5)	0
Kreatinin (mg/dl)	28 (100)	0	0
Nötrofili (>10.000/mm ³)	16 (57,1)	11 (39,3)	1(3,6)
Hemogloblin (>12 g/dl)	26 (92,9)	0	2 (7,1)
Trombosit (>150.000/mm ³)	21 (75,0)	6 (21,4)	1 (3,6)
Eozinofili	9 (32,1)	19 (67,9)	0
Sedimentasyon 8 (>20 mm/saat)	13 (46,4)	15 (53,6)	0
ASO (>200 IU/ml)	14 (50,0)	14 (50,0)	0
RF (>20 IU/ml)	22 (78,6)	6 (21,4)	0
CRP (>0.8 mg/L)	5 (17,5)	23 (82,1)	0
Ürik asit (mg/dl)	27 (96,4)	1 (3,6)	0
PT (sn)	28 (100)	0	0
aPTT (sn)	28 (100)	0	0

AST: Aspartan amino transferaz ,ALT:Alanin aminotranferaz ,LDH:Laktat dehidrogenaz,ASO: Anti-StreptolizinO, RF:Romatoid factor,CRP: C-reaktif protein, PT: protrombin zamanı, aPTT: aktif parsiyel tromboplastin zamanı

Tablo 4. Primer kutanöz vaskülit tanılı hastaların seroloji ve mikrobiyoloji sonuçları

Tetkik	Pozitif n (%)	Negatif n (%)
Tam idrar tetkiki	Eritrosit: 6 (21,4) Eritrosit+lökosit: 3 (10,7)	19 (67,9)
Gaita gizli kan	4 (14,3)	24(85,7)
Gaita parazit	4(14,3)	24(85,7)
Helikobakter Piloni	11(39,3)	17(60,7)
Boğaz kültürü	4 (üreme var) (14,3)	24(85,7)
Salmonella	1(3,6)	27(96,4)
Brusella	0	28(100)
VDRL	1(3,6)	27(96,4)
TPHA	0	28(100)

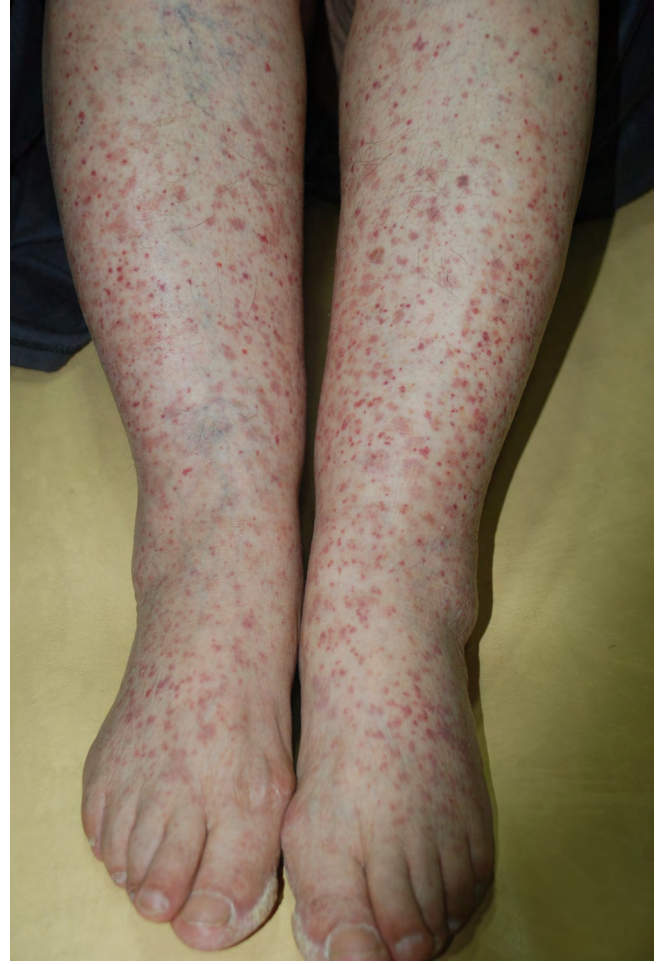VDRL: Venereal disease research laboratories, TPHA: Treponema pallidum hemagglutinin antigen

rıca primer kutanöz vaskülitli hastalarda etiyopatogenezde ilaçların ve otoimmünitenin önemli bir rol oynadığını saptadık (Tablo 1). Otoimmünitenin önemli bir belirteci olan ANA'nın sağlıklı bireylerdeki pozitifliği %5 olarak tespit edilmiştir [12]. Çalışmamızda hastaların %35,7 sinde ANA pozitif olarak saptandı (Tablo 2). Daha önce yapılan çalışmalarda primer kutanöz vaskülitli hastalarda ANA pozitiflik oranları Sais ve arkadaşlarının çalışmasında % 28,5, Sahin ve arkadaşları ile Basak ve arkadaşlarının çalışmaları ise %16,6 olarak belirtilmiştir [9,12-14]. Çalışmamızdaki ANA sonuçları geniş hasta katılımlı çalışmanın sonuçlarına daha yakın bulundu [9]. Sais ve arkadaşlarının yaptığı çalışmada IgA değerleri %24 hastada yüksek bulunmuş fakat IgE ve IgG değerlerine bakılmamıştı [9]. Çalışmamızda IgE %53,6, IgA %32,1, IgG %35,7 hastada yüksek değerlerdeydi. Ayrıca hastaların % 67,9 unda eozinofili olması etiyopatogenezde ilaçların önemli bir rol oynadığını gösterir (Tablo3). Hastaların çoğunluğunu KLV tanılı vakalar oluşturduğu için bu sonuçlar anlamlı kabul edilebilir. Çünkü KLV daha çok ilaçların sebep oldu-

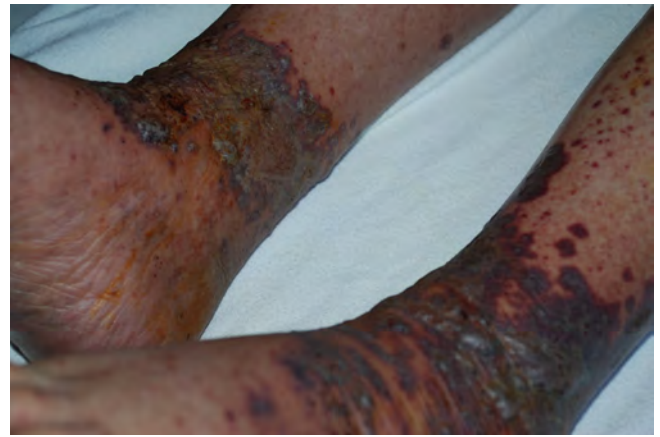ğu bir hipersensitivite vaskülitidir [1]. ANA pozitif olan hastalardaki ayrıntılı antikor araştırmasında diğer antikorlarda anlamlı pozitifliğe rastlamadık. Başak ve arkadaşlarının yaptığı çalışmada antikardiolipin otoantikorlar araştırılmış ve sistemik tutulum olmayan hastalarda tromboza eğilimin olmadığı belirtilmiştir [13]. Çalışmamızda sadece bir hastada antikardiolipin antikorları pozitif saptandı. Ancak hastada sistemik tutulumu rastlanmadı. Çalışmamızdaki hastaların tamamında kanama ve tromboz göstergeleri olan PT, aPTT değerleri normal sınırlardaydı (Tablo 3). Vaskülit nedeniyle takip edilen hastalarımızın 17'sinde (%60,7) klinik tanı KLV olarak değerlendirilmişti. Sais ve arkadaşlarının yaptığı geniş vaka serili bir çalışmada KLV hastaları tüm kutanöz vaskülitlerin %60 'nın oluşturuyordu [9]. Vaskülitler 1990 yılında American College of Rheumatology (ACR) tarafından sınıflandırılırken hipersensitivite vaskülit (KLV) için 16 yaşından büyük olmak, ilaç kullanım öyküsünün olması, palpabl purpura/makülopapüler döküntünün olması, biyopside vaskülit bulgularının olması tanı kriterleri olarak kabul edilmiştir [15]. Çalışmamızda KLV'nin HSP ile ayırıcı tanısında bu kriterler göz önünde bulunduruldu.

Hipersensitivite vaskülitinde etiyolojide ilaçlar, enfeksiyonlar, çeşitli protein alerjileri, malign hastalıklar, ülseratif kolit ve crohn gibi inflamatuvar barsak hastalıkları ve konnektif doku hastalıkları suçlanmıştır. KLV hastalarının yaklaşık yarısında ise herhangi bir tetikleyici faktöre rastlanmamış ve bu grup idiyopatik olarak kabul edilmiştir [16-18]. İlaçlar vaskülitik deri lezyonlarının yaklaşık %10 undan sorumludur. İlaç alımından 1-3 hafta sonra deri döküntüleri başlar [1]. Martinez-Taboada ve arkadaşlarının yaptığı çalışmada en sık kutanöz vaskülit nedeninin ilaçlar olduğu bildirilmiştir [19]. Enfeksiyonlar farklı iki çalışmada en sık neden olarak bildirilmiştir [20,21]. Olgularımızın %67,9 unda eozinofili saptandı ve %78,6 inde ilaç öyküsü vardı (Tablo 3). KLV hastalarında görülen yüksek eozinofil değerleri ve ilaç öyküsünün olması etiyolojide en çok ilaçların rol aldığını gösterir. Ancak kutanöz vaskülit ilaca bağlamak için bazı şartlar gereklidir. Bunlar döküntünün ilaca başladıktan kısa bir süre sonra ortaya çıkması, ilaç kesildiğinde döküntülerin kaybolması, şüpheli ilaçla ilgili daha önce vaka bildirimlerinin olması, oral ve/veya topikal provokasyon testi ile lezyonların tekrar oluşması şeklinde sıralanabilir [22]. Hastaların genellikle bir hafta öncesinde ilaç kullanım öyküsü vardı. Çalışmadaki hastalara provokasyon testi uygulamadık. Çalışmamızda tüm kutanöz vaskülit tanısı alan hastaların %67,9'unda enfeksiyon öyküsü vardı. En sık enfeksiyon üst solunum yolu enfeksiyonu olarak kaydedildi (Tablo 1). Herhangi bir etiyolojik faktör saptamadığımız hasta oranı %21,4 olarak değerlendirildi. Sadece bir hastada romatoid artrit hastalığı mevcuttu. Diğer hastaların hiçbirinde altta yatan bir sistemik hastalığa rastlanmadı.

Hastalığın erken döneminde maküller daha sonra palpabl purpuralar, eritemli papüller, veziküller ve ürtikeryal lezyonlar görülür. Sistemik tutulum çok azdır [20,23]. Olgularımızda lezyonlar %89,3 hastada palpabl purpura (Resim 1) ve %10,7 hastada karışık tipteydi (Resim 2). KLV çoğunlukla deriyi tutar fakat bazı olgularda renal, kas iskelet sistemi ve gastrointestinal sistemde tutulum olabilir [1]. KLV ile takip edilen hastalarımızda sistemik tutulumu ait bulguya rastlamadık. Lezyonlar en sık alt ekstremitelerde yerleşir. Nadiren gövde ve üst ekstremitelerde tutulumu eşlik edebilir [24]. Bizim çalışmamızda en sık tutulum alt ekstremitelerde



Resim 1. Lokositoklastik vaskülit tanılı hastada palpabl purpura görüntüsü

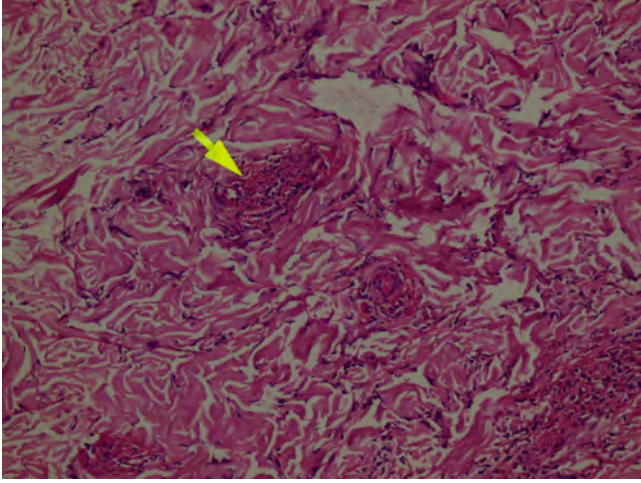


Resim 2. İlaça bağlı lokositoklastik vaskülitli hastada karışık tip vaskülit bulguları

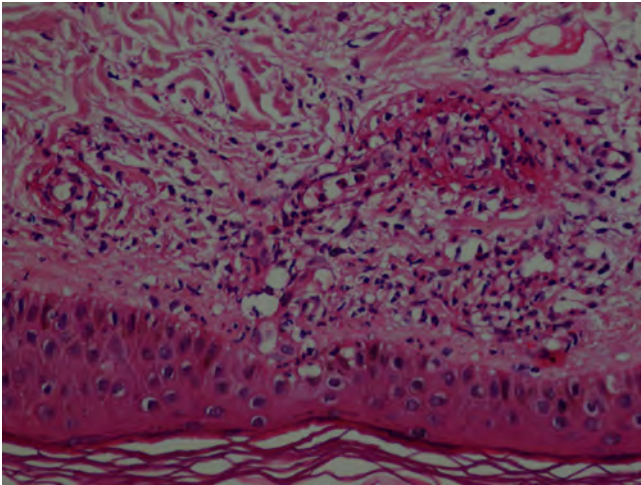
de saptandı. Vaskülitin erken döneminde kas ve eklem ağrıları, halsizlik, iştahsızlık, artrit, karın ağrısı, ateş gibi belirtiler görülebilir [13]. Hastalarımızda en sık eşlik eden belirtiler gastrointestinal ve kas iskelet sistemine ait belirtilerdi (Tablo 4). Artralji ve miyalji %71 gibi yüksek bir oranda tespit edilmişti.

Damar duvarında immün kompleks gelişmesi KLV de esas olaydır. Klinik seyir hastadan hastaya değişir. Etiyolojik ajanın belirlenmesi, beraberinde sistemik tutulumun olması veya altta yatan bir hastalığın bulunması klinik seyri etkileyen faktörlerdir [18]. Hastalarımızda şüpheli ilaçların kesilmesi ve enfeksiyon tedavisi ile lezyonların daha hızlı iyileştiği ve nüks gelişmediği saptandı.

İmmüno Floresan biyopsi yapılan hastalarda immün birikim oranları %70-80 olarak bildirilmiştir [9,25]. Fakat zamanla immün birikim azalır dolayısıyla geç lezyonlarda immün birikim görülmeyebilir [9]. Çalışmamızda immüno Floresan deri biyopsisi yapılan hastaların %50 'sinde immün birikim görüldü. Bu düşük immün birikim oranının sebebini hastalardan geç dönemde histopatolojik inceleme yapmaya bağladık. Çünkü hastalar geç dö-

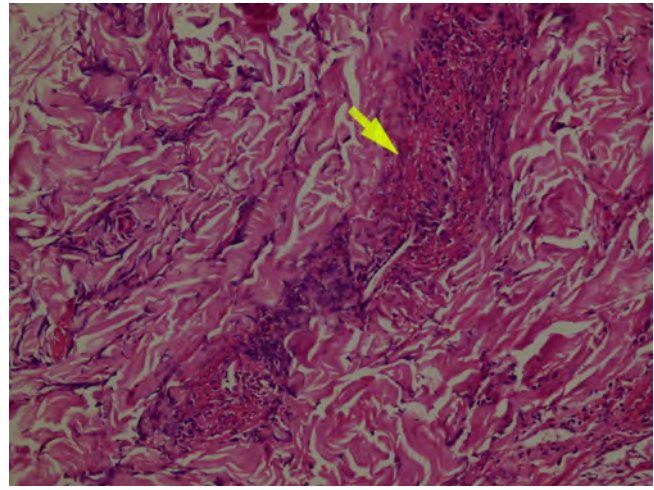


Resim 3. Belirgin lökositoklastik vaskülit bulguları (HE x200)



Resim 4. Damar duvarlarında fibrinoid nekroz, lökositoklastik vaskülit bulguları ile interstisyel ve perivasküler eozinofil lökosit infiltrasyonu (HE x 200) (İlaça bağlı vaskülit)

nemde polikliniğimize başvurmuştu (Resim 3 -4). Hipersensitivite vaskülitini tedavisi için yapılmış randomize kontrollü çalışma sayısı çok azdır. Şiddetli ve yaygın deri tutulumunda en etkili tedavi seçeneği sistemik kortikosteroidlerdir [3]. Biz hastalarımızda genellikle topikal kortikosteroid tedavisi ve oral antihistaminik tercih ettik. Şiddetli vakalarda orta doz sistemik kortikosteroid tedavisi verdik. Sistemik tedavi başlanan hastalarda herhangi bir komplikasyona rastlanmamıştır. Primer deri vaskülitlerinin % 10 unu HSP oluşturur. Çoğunlukla çocuklarda görülen HSP bir IgA vaskülitini olup KLV nin spesifik bir formu olarak değerlendirilir [18]. HSP'nin kliniğini oluşturan dört önemli kriter vardır. Bunlar palpabl purpura, artrit, gastrointestinal sistem tutulumu ve nefrittir [2]. HSP özellikle kış aylarında daha sık görülür ve patogenezi immün kompleksler önemli bir faktördür [6]. Olgularımızın 6'sı HSP olarak değerlendirilmiştir



Resim 5. Henoch Schönlein Purpurası histopatolojik görüntüsü (HE x200)

(Resim 5). İmmünohistopatolojik incelemede IgA birikimi gözlemlendi. 4 hastada gaitada gizli kan, tüm hastalarda karın ağrısı ve 4 hastada hematokezya mevcuttu. Kas iskelet sistemine ait belirtiler HSP tanılı hastaların tümünde mevcuttu.

Çalışmamızda KLV ve HSP olguları daha çok olduğu için özellikle bunların arasındaki farklar irdelendi. Özellikle bu iki tablonun klinik olarak birbirinden ayrımı zor olduğu için laboratuvar farklılıklarını gözden geçirdik. Histopatolojik ayrımın en önemli belirteç olduğunu gözlemledik. Özellikle immüno Floresan teknikler ayırıcı tanıda en önemli faktör olarak gözlemlendi. Ayrıca tüm vaskülit hastalarında ayrıntılı antikor araştırmasının gereksiz ve masraflı olduğu kanaatine vardık. Ancak ANA pozitif olgularda özellikle sistemik tutulum şüphesi olan vakalarda ayrıntılı antikor araştırması gerekebilir. Daha geniş vaka serili çalışmaların yapılması primer kutanoz vaskülit etiyopatogenezini anlamamıza yardımcı olacaktır.

Çıkar Çakışması ve Finansman Beyanı

Bu çalışmada çıkar çakışması ve finansman destek alındığı beyan edilmemiştir.

Kaynaklar

1. İter N, Adışen E. Kutanöz Vaskülitler. *Türkderm* 2010;44(2):50-60.
2. Cox NH, Jorizzo JL, Bourke JF, Savage COS. Vasculitis, Neutrophilic Dermatoses and Related Disorders. In: Burns T, Breathnach S, Cox N, Griffiths C, editors. *Rook's Textbook of Dermatology*. 8th ed. Oxford: Wilay-Blackwell; 2010: 50. 1-30.
3. Chung L, Kea B, Fiorentino DF. Cutaneous Vasculitis. In: Callen PJ, Horn TD, Mancini AJ, Salasche SJ, Schaffer JV, Schwarz T, Stingle G, Stone MS, editors. *Dermatology*. 2nd ed. Spain: Mosby -Elsevier; 2008. p. 347-67.
4. Jennette JC, Falk RJ. Necrotizing Arteritis and Small Vessel Vasculitis. In: Rose N, Mackay I, editors. *The Autoimmune Diseases*. 4th ed. San Diego: Elsevier Academic Press; 2006. p. 899-920.
5. Jennette JC, Falk RJ. Small-vessel vasculitis. *N Engl J Med* 1997;337(21):1512-23.
6. Fiorentino DF. Cutaneous vasculitis. *J Am Acad Dermatol* 2003;48(3):311-40.
7. Chen KR, Carlson JA. Clinical approach to cutaneous vasculitis. *Am J Clin Dermatol* 2008;9(2):71-92.
8. Jurd KM, Stephens CJM, Black MM, Hunt BJ. Endothelial cell activation in cutaneous vasculitis. *Clin Exp Dermatol* 1996;21(1):28-32.
9. Sais G, Vidaller A, Jucgla A, Servitje O, Condom E, Peyri J. Prognostic Factors in Leukocytoclastic Vasculitis. *Arch Dermatol* 1998;134(3):309-15.
10. Burden AD, Tillman DM, Foley P, Holme E. IgA class anticardiolipin antibodies in cutaneous leukocytoclastic vasculitis. *J Am Acad Dermatol* 1996;35(3):411-5.
11. Wang CR, Liu MF, Tsai RT, Chuang CY, Chen CY. Circulating intercellular adhesion molecules-1 and autoantibodies including anti-endothelial cell, anti-cardiolipin, and anti-neutrophil cytoplasmic antibodies in patients with vasculitis. *Clin Rheumatol* 1993;12(3):375-80.
12. Solomon DH, Kavanaugh AJ, Schur PH. Evidence-based guidelines for the use of immunologic tests: antinuclear antibody testing. *Arthritis and Rheumatism* 2002;47(4):434-44

13. Başak PY, Adiloğlu A, Özcanlı C, Can R, Akkaya VB. Kutanöz Vaskülitte Antikardiolipin Antikorlar ve Tromboz Eğiliminin Araştırılması. *Türkderm* 2004;38(3):185-90.
14. Terzi M, Demir O, Onar M. Sistemik Lupus Eritematozusa Bağlı Serebral Vaskülit Sonrası Gelişen Pür Motor Afazi. *J Clin Anal Med* 2011;2(3):116-8.
15. Sahin EB, Hapa A, Elçin G, Karaduman A, Evans SE, Erkin G, et al. Lökositoklastik Vaskülit: 60 Hastanın Geriye Dönük Analizi. *Turk J Dermatol* 2011;5(4):85-91.
16. Khasnis A, Langford CA. Update on vasculitis. *J Allergy Clin Immunol* 2009;123(6):1226-36.
17. Patel MJ, Jorizzo JL. The Skin in Systemic Autoimmune Diseases: Cutaneous Small Vessel Vasculitis including Urticarial vasculitis. In: Sarzi-Puttini P, Doria A, Girolomoni G, Kuhn A, Asherson RA, editors. *Handbook of Systemic Autoimmune Diseases*. Milan:Elsevier; 2006. p. 235-47.
18. Soter NA. Cutaneous Necrotizing Venulitis. In: Goldsmith L.A, Katz S.I. Gilchrist BA, Paller AS, Leffell DJ, Wolf K, editors. *Fitzpatrick's Dermatology In General Medicine*. 8th ed. New York: McGraw-Hill; 2012. p. 2003-12.
19. Martinez-Taboada VM, Blanco R, Garcia-Fuentes M, Rodriguez-Valverde V. Clinical features and outcome of 95 patients with hypersensitivity vasculitis. *Am J Med* 1997;102(2):186-91.
20. Jessop SJ. Cutaneous leucocytoclastic vasculitis: a clinical and aetiological study. *Br J Rheumatol* 1995;34(10):942-5.
21. Gyselbrecht L, De Keyser F, Ongenaë K, Naeyaert JM, Praet M, Veys EM. Etiological factors and underlying conditions in patients with leucocytoclastic vasculitis. *Clin Exp Rheumatol* 1996;14(6):665-8.
22. Peter AM. Drug- induced vasculites. *Rheum Dis Clin North Am* 2001;27(4):849-62.
23. Crowson NA, Mihm Jr MC, Magro CM. Cutaneous vasculitis: a review. *J Cutan Pathol* 2003;30(3):161-73.
24. Ekenstam Eaf, Callen JP. Cutaneous leukocytoclastic vasculitis. Clinical and laboratory features of 82 patients seen in private practice. *Arch Dermatol* 1984;120(4):484-9.
25. Sánchez NP, Van Hale HM, Su D. Clinical and histopathologic spectrum of necrotizing vasculitis: report of findings in 101 cases. *Arch Dermatol* 1985;121(2):220-4.

How to cite this article:

Özkol HU, Karadağ AS, Calka Ö, Akdeniz N, Bulut G, Özdemir İY. Evaluation of Autoimmunity in Patients with Primary Cutaneous Vasculitis. *J Clin Anal Med* 2014;5(suppl 3): 303-8.



Anomalous Separate Origination of All Three Coronary Arteries From Right Sinus of Valsalva

Sağ Sinüs Valsalva'dan Ayrı Ayrı Orijin Alan Üç Koroner Arter Anomalisi

Koroner Arter Anomalileri ve Angina / Coronary Artery Anomalies and Angina

Akif Serhat Balcioğlu¹, Davran Çiçek¹, Murtaza Emre Durakoğlugil², Uğur Abbas Bal³, Haldun Müderrisoğlu³

¹Başkent Üniversitesi Alanya Uygulama ve Araştırma Merkezi, Kardiyoloji Anabilim Dalı, Antalya,

²Recep Tayyip Erdoğan Üniversitesi Tıp Fakültesi, Kardiyoloji Anabilim Dalı, Rize,

³Başkent Üniversitesi Tıp Fakültesi, Kardiyoloji Anabilim Dalı, Ankara, Türkiye

Özet

Koroner arter anomalilerinin bir alt grubu olan sol koroner arterin karşı sinüsten orijin alma anomalisi özellikle gençlerde egzersiz sırasındaki ani ölümlerin önemli nedenlerinden biridir. Bu anomalinin en ciddi bulgusu ani ölüm olmasına rağmen, nefes darlığı, çarpıntı, angina pectoris ve senkop gibi semptomlar erişkinlerde daha sık görülür. Koroner angiografi ile tanı konulduğunda, anomalili koroner arterlerin büyük damarlarla olan ilişkisini (interarterial-malign seyir) belirlemek için diğer görüntüleme yöntemleri kullanılmalıdır. Tedavide medikal tedavi ile takip, perkütan koroner girişim ve cerrahi onarım seçenekleri vardır. Biz bu yazıda, kan basıncı regülasyonunun bozulmasıyla başlayan efor anginası olan bir hastada, sağ sinüs valsalvadan ayrı ayrı orijin alan üç koroner arter anomalisini sunuyoruz.

Anahtar Kelimeler

Angina Pectoris; Koroner Angiografi; Koroner Arter Anomalisi

Abstract

As a subgroup of coronary artery anomalies, anomalous origination of left coronary artery from the opposite sinus (left-ACAOS) is an important cause of sudden death during exertion, especially in young people. Although sudden death is the gravest manifestation of left-ACAOS, dyspnea, palpitation, angina pectoris and syncope are more frequently seen in older adults. When diagnosed with coronary angiography, other imaging modalities should be used to identify for the relationship of anomalous vessels with great arteries (interarterial-malign course). The treatment options of left-ACAOS include medical therapy with close follow up, percutaneous coronary intervention and surgical repair. Hereby, we present a case with anomalous separate origination of all three coronary arteries from right sinus of Valsalva and exertion-induced angina following dysregulation of hypertension.

Keywords

Angina Pectoris; Coronary Angiography; Coronary Artery Anomaly

DOI: 10.4328/JCAM.2243

Received: 21.12.2013 Accepted: 04.01.2014 Printed: 01.06.2014 J Clin Anal Med 2014;5(suppl 3): 309-11

Corresponding Author: Akif Serhat Balcioğlu, Başkent Üniversitesi Alanya Uygulama ve Araştırma Merkezi, Kardiyoloji Anabilim Dalı, 07400, Alanya, Antalya, Türkiye. T.: +90 2425102525 F.: +90 2425115563 E-Mail: serhatbalcioglu@gmail.com

Introduction

CAAs have been associated with chest pain, sudden death, cardiomyopathy, syncope, dyspnea, ventricular fibrillation and myocardial infarction. Several types of CAAs have been defined and the incidence ranges from 1 to 5% [1, 2]. Simply, CAAs can be classified as anomalies of origination and course, anomalies of intrinsic coronary arterial anatomy, anomalies of coronary termination, and anomalous anastomotic vessels [2]. The most frequent anomaly is the split right coronary artery [2]. Anomalous origination of a coronary artery from the opposite sinus (ACAOS) has the most potentially severe prognosis [3]. The clinical manifestation of CAAs ranges from asymptomatic status to angina, acute myocardial infarction, ventricular arrhythmias with syncope, and sudden cardiac death according to course of the abnormal vessels and complexity of the anomaly. Hereby, we present a case with exertion-induced angina and positive exercise stress test due to ACAOS.

Case Report

A 42-year-old woman without previous heart disease was admitted to our outpatient clinic with the complaint of exertional dyspnea and atypical angina, which were present for a few months. She had a history of hypertension, without additional risk factors including diabetes mellitus, hyperlipidemia, smoking, and family history of premature coronary artery disease. The patient complained of uncontrolled hypertension despite taking anti-hypertensive medication. Admission electrocardiogram did not reveal any ST-T deviations. Echocardiographic examination demonstrated mild left ventricular hypertrophy and stage I diastolic dysfunction. Due to presence of 1 to 2 mm ST segment depressions with concomitant chest pain, exercise stress test was decided as positive for obstructive coronary artery disease.

Coronary angiography revealed anomalous origin of both left anterior descending (LAD) and left circumflex (LCX) arteries from the right sinus of Valsalva via separate ostia without a left main coronary artery. The right coronary artery (RCA) was

dominant and also originated from right sinus of Valsalva (Figure 1). Multi-slice computed tomography showed that LAD, LCX and right coronary arteries originated from 3 separate ostia (Figure 2). While LAD travelled through anterior aspect of aorta and pulmonary artery (Figure 3), LCX had a course between posterior side of aorta and anterior side of pulmonary veins (Figure 4). No occlusive atherosclerotic coronary artery disease was present.

By revising patient’s antihypertensive treatment, her blood pressure fell into the normal range and chest pain complaint disappeared.

Discussion

Coronary artery anomalies (CAAs) have been associated with chest pain, sudden death, cardiomyopathy, syncope, dyspnea,

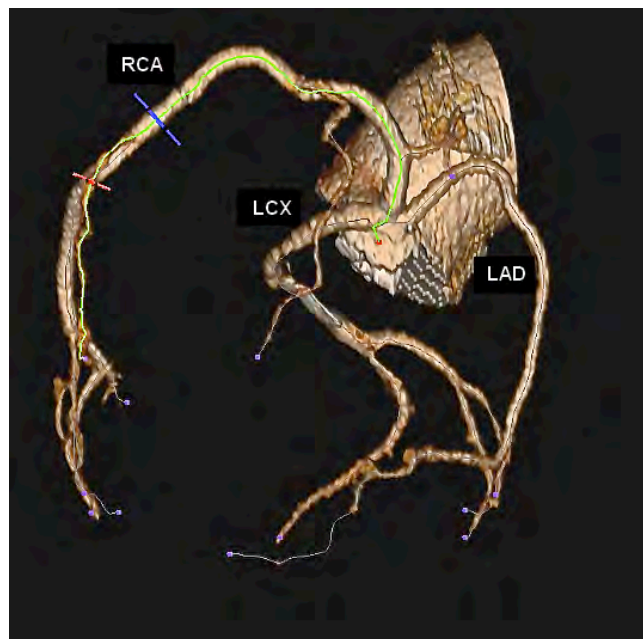


Figure 2. Three-dimensional CT angiographic image of left anterior descending (LAD), left circumflex (LCX) and right coronary arteries (RCA)

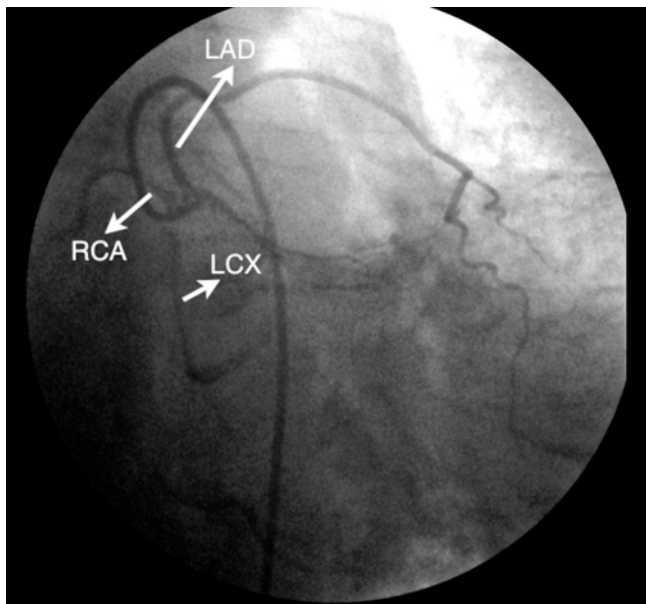


Figure 1. Coronary angiographic image of left anterior descending (LAD), left circumflex (LCX) and right coronary arteries (RCA) in caudal view.

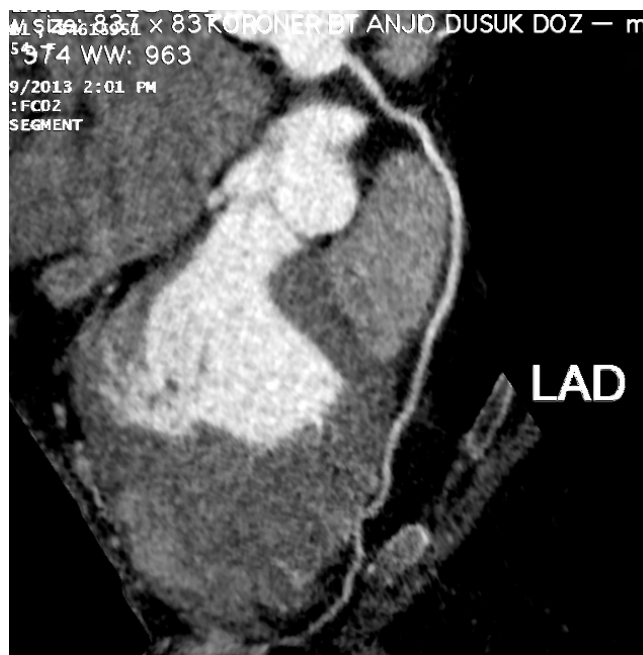


Figure 3. Multi-planar reformatted multi-slice CT image of left anterior descending (LAD) artery

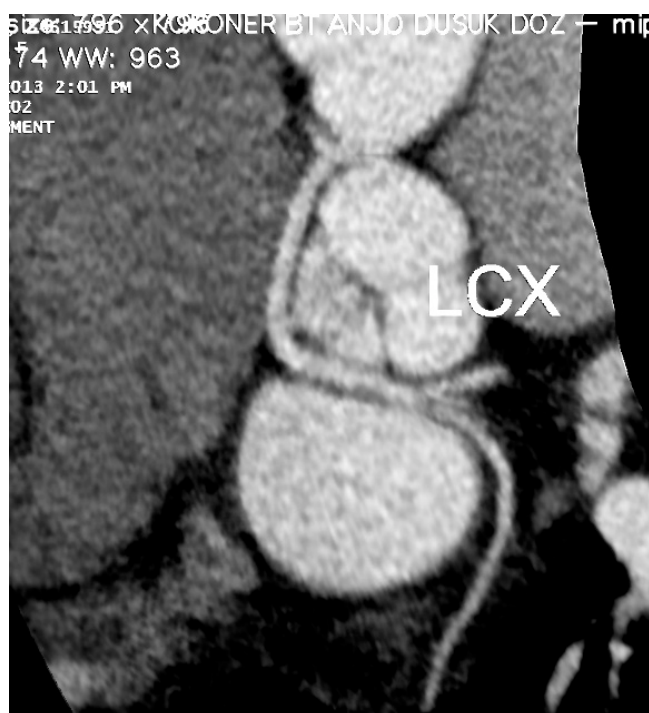


Figure 4. Multi-slice CT image of left circumflex artery (LCX)

ventricular fibrillation and myocardial infarction[4, 5]. Incidence of these wide variety of anomalies were reported as about 1-5% in angiographic series and 0.3% in autopsy series [1, 2]. Most of the CAAs (approximately 81%) [1] are anatomic variants and have a favorable prognosis, remaining anomalies may cause severe symptoms and cardiac death[4].

As a subgroup of CAAs, anomalous origination of a coronary artery from the opposite sinus (ACAOS) has the highest risk for adverse events. In a series of 6.3 million 18 year-old recruits who underwent intense military training, 64 cardiac deaths were observed. According to clinical and necropsy findings, 21 (33%) deaths were related to ACAOS. Interestingly, all of the cases had left coronary artery involvement (left-ACAOS), and other CAAs did not result in cardiac death [6]. Severe adverse events like myocardial infarction and sudden cardiac death are associated with interarterial course of any coronary artery between aortic root and right ventricular outflow tract (malignant form). Incidences of anomalous origination of the RCA from the left sinus and left coronary artery from the right sinus of Valsalva were reported as 0.92% and 0.15%, respectively (a total incidence of 1.07% for ACAOS) [4]. Angelini et al described the following pathologies in the proximal segment of left coronary artery using intravascular ultrasound in cases with left-ACAOS: 1) an intramural course inside the aortic wall, 2) hypoplasia, as determined by its circumference, 3) a cross-sectional ovoid deformity (lateral compression) with phasic and exercise induced worsening of the deformity [7]. Exercise or hypertension causes expansion of great vessels that leads to compression of coronary vessel, and may also increase the angulation of the coronary artery that decreases the luminal diameter in the proximal portion of coronary artery because of stretching. Moreover, although sudden death is the gravest manifestation of ACAOS, dyspnea, palpitation, angina pectoris and syncope are more frequently observed [2]. Sudden cardiac death is usually linked with extreme exercise in young adults whereas the other symp-

toms are frequently perceived in older adults especially women, which may be related to new-onset or uncontrolled hypertension [2], such as our case.

Resting electrocardiograms are usually normal and stress tests may not be always positive. Coronary angiography is the gold standard for diagnosis. Multi-slice computed tomography, cardiac magnetic resonance, and transesophageal echocardiography are complementary methods for detecting the relationship of anomalous vessels with great arteries and other cardiac structures.

The treatment options of ACAOS include medical therapy with close follow up, percutaneous coronary intervention (PCI) and surgical repair[7, 8]. There are 2 interventional surgical approaches can be used for left-ACAOS: first one is local, direct repair of the anomalous origination in the aortic root and the second is coronary artery bypass surgery [7]. Percutaneous coronary intervention is technically difficult and challenging[9].

Conclusions

Anomalous origin of coronary arteries is uncommon and all three coronary arteries arising from right sinus of Valsalva is very rare. This anomaly can even cause sudden cardiac death in young individuals, if there is an interarterial course of any coronary artery. The other manifestations of ACAOS are more frequently seen in older adults. Coronary angiography should be complemented with other imaging modalities. When diagnosed, immediate therapy should be personalized case by case to prevent fatal outcome.

Competing interests

The authors declare that they have no competing interests.

References

1. Yamanaka O, Hobbs RE. Coronary artery anomalies in 126,595 patients undergoing coronary arteriography. *Cathet Cardiovasc Diagn* 1990;21(1):28-40.
2. Angelini P. Coronary artery anomalies: an entity in search of an identity. *Circulation* 2007;115(10):1296-305.
3. Frescura C, Basso C, Thiene G, Corrado D, Pennelli T, Angelini A, et al. Anomalous origin of coronary arteries and risk of sudden death: a study based on an autopsy population of congenital heart disease. *Hum Pathol* 1998;29(7):689-95.
4. Angelini P, Villason S, Chan AV, Diez JG. Normal and anomalous coronary arteries in humans. In: Angelini P, editor. *Coronary Artery Anomalies: A Comprehensive Approach*. Philadelphia: Lippincott Williams & Wilkins; 1999. p. 27-150.
5. Bugan B, Celik T. Causes of acute coronary syndrome in young adults. *J Clin Anal Med* 2014;5(1):80-4.
6. Eckart RE, Scoville SL, Campbell CL, Shry EA, Stajduhar KC, Potter RN, et al. Sudden death in young adults: a 25-year review of autopsies in military recruits. *Ann Intern Med* 2004;141(11):829-34.
7. Angelini P, Walmsley RP, Libreros A, Ott DA. Symptomatic anomalous origination of the left coronary artery from the opposite sinus of Valsalva. Clinical presentations, diagnosis, and surgical repair. *Tex Heart Inst J* 2006;33(2):171-9.
8. Surucu H, Tatli E, Degirmenci A, Kurtoglu N. Anomalous origin of coronary arteries from three separate ostiums in the right sinus of Valsalva: three case reports and review of the literature. *Int J Cardiol* 2006;106(2):264-7.
9. Panduranga P, Riyami A. Separate origin of major coronary arteries from the right sinus with angioplasty and stenting of anomalous left circumflex and left anterior descending arteries. *J Invasive Cardiol* 2009;21(2):E33-6.

How to cite this article:

Balçioğlu AS, Çiçek D, Durakoğlugil ME, Bal UA, Müderrisoğlu H. Anomalous Separate Origination of All Three Coronary Arteries From Right Sinus of Valsalva. *J Clin Anal Med* 2014;5(suppl 3): 309-11.



An Elderly Type 1 Diabetic Patient Presenting with Acute Hyperglycemic Crisis: A Case Report

Akut Hiperglisemik Kriz ile Başvuran İleri Yaşta Tip 1 Diabetik Hasta: Olgu Sunumu

Tip 1 Diabetes Mellitus / Type 1 Diabetes Mellitus

Sedat Gözel¹, Hasan Ali Altunbaş², Bünyamin Aydın³, Oğuzhan Aksu³, Yavuz Savaş Koca⁴

¹Göhlisar Devlet Hastanesi, İç Hastalıkları, Burdur,

²Akdeniz Üniversitesi Tıp Fakültesi, İç Hastalıkları ABD, Endokrinoloji ve Metabolizma BD, Antalya,

³Süleyman Demirel Üniversitesi Tıp Fakültesi, İç Hastalıkları ABD, Endokrinoloji ve Metabolizma BD, Isparta,

⁴Süleyman Demirel Üniversitesi Tıp Fakültesi, Genel Cerrahi ABD, Isparta, Türkiye

Özet

Çocukluk çağıının en sık görülen kronik hastalıklarından olan Tip 1 diabetes mellitus (T1DM) pankreas β hücrelerinin otoimmün kaybına bağlı gelişen insülin eksikliği nedeniyle oluşmaktadır. Vakaların dörtte biri erişkin yaşta tanı alır. İleri yaşta T1DM olasılığı ise çok azalmış olup sadece vaka sunumları düzeyindedir. T1DM'yi Tip 2 diabetes mellitusten (T2DM) ayırmak önemlidir. Çünkü her iki hastalığın yönetimi birbirinden farklıdır. Hastaların obez olmaması, insülin direnci bulgularının olmaması, oral antidiabetiklere yeterli cevap alınmaması, adacık hücrelerine karşı otoantikör varlığı ve C-peptid düşüklüğü T1DM tanısını destekler. Biz burada 78 yaşında akut hiperlisemik kriz ile başvuran, C-peptid düşüklüğü ve Anti-GAD65 pozitifliği ile T1DM tanısı konan bir hastayı sunduk.

Anahtar Kelimeler

Tip 1 Diabetes Mellitus; Yaşlı Hasta; Hiperglisemik Koma

Abstract

Type 1 diabetes mellitus (T1DM), one of the most common chronic diseases in childhood, is caused by insulin deficiency following destruction of the insulin-producing pancreatic beta cells. One-fourth of cases of T1DM are diagnosed in adults. In elderly patients, T1DM is almost reported only as case reports. It is important to distinguish T1DM from Type 1 diabetes mellitus (T2DM) because of the management of two type of diabetes is different. T1DM is suggested by patients who are non-obese, have not any sign of insulin resistance, unresponsive to treatment with oral antidiabetic agents and by the presence of serum autoantibodies against islet cells and low C-peptide levels. We report a case of a 78-year-old female who presented with acute hyperglycemic crisis and was subsequently diagnosed as a case of T1DM with low C-peptide levels and the presence of Anti-GAD65 antibody.

Keywords

Type 1 Diabetes Mellitus; Elderly Patient; Hyperglycemic Coma

DOI: 10.4328/JCAM.3163

Received: 17.12.2014 Accepted: 07.01.2015 Printed: 01.06.2014 J Clin Anal Med 2014;5(suppl 3): 312-4

Corresponding Author: Yavuz Savaş Koca, SDÜ Tıp Fakültesi, Genel Cerrahi ABD, Doğu Yerleşkesi 32260 Çünür, Isparta, Türkiye.

T.: +90 2462119248 F.: +90 2462112832 GSM: +905057172015 E-Mail: yavuzsavaskoca@gmail.com

Giriş

Pankreasın insülin salgılayan β hücrelerinin genetik bozukluk zemininde çevresel faktörlerin tetiklemesiyle otoimmün harabiyetine bağlı olarak oluşan tip 1 diabetes mellitus (DM), büyük oranda çocukluk çağında görünmekle birlikte vakaların dörtte biri erişkinlerde ortaya çıkmaktadır. Hastalık, görünme sıklığı bakımından bimodal bir dağılıma sahiptir. İlk pik zamanı 4-6 yaşdır. Sonrasında erken ergenlik (10-14 yaş) yıllarında pik yapar[1]. İleri yaşta görülme sıklığı ise çok azdır[2].

İleri yaşta Tip 1 diabetes mellitus vakalarının bazen Tip 2 diabetes mellitusten ayrılması güç olmaktadır. Ayırım, klinik ve laboratuvar parametrelerin değerlendirilmesi ile yapılabilir. Hastaların obez olmaması, akantozis nigrikans ve skintag gibi insülin direnci cilt bulgularının olmaması, hipertansiyon ve dislipidemi gibi metabolik sendrom parametreleri ve kadınlarda polikistik over sendromu vb olmaması, ailede diabetes öyküsünün olmaması hastanın Tip 1 DM olabileceğini düşündürülebilir. Plazma C-peptid düşüklüğü, adacık (ICA) ve antiGAD antikorlarının pozitif olması da Tip 1 diabetes mellitus varlığını gösterir.

Hızlı seyirli hiperglisemik diabetik koma kliniği ile başvurup ilk defa Tip 1 diabetes mellitus tanısı konan bir 78 yaşında hasta literatür eşliğinde sunuldu.

Olgu Sunumu

Yetmiş sekiz yaşında kadın hasta (HA) yaşadığı ilçe hastanesinin acil servisine hızlı nefes alıp verme ve bilinç bulanıklığı nedeniyle getirildi. Son zamanlarda çok su içtiği, sık idrara gittiği ve kilo kaybettiği öğrenildi. Geçmişte kronik bronşit dışında hastalığı yoktu. Fizik muayenesinde takipneik, uykuya eğilimli, cilt turgor tonusu azalmış, kan basıncı 117/67 mmHg, nabız 98/dakika ritmik idi. Ateşi yüksek (38,6 oC), boğaz muayenesinde tonsilleri kriptom görünümde idi. BMI 22 kg/m² idi. Hastada akantozis nigrikans, skintag gibi insülin direnci bulguları yoktu. Ölçülen kapiller kan şekeri okunamayacak kadar yüksek idi. Biyokimyasal değerlendirmede glukoz 865 mg/dl, BUN 75 (13-43 mg/dl), kreatinin 1,7 (0,5-1,3 mg/dl), Na 126 (130-150 mEq/L), K 5.5 (3,5-5,1 mEq/L), hemoglobin 12,6 (11,5-16,5 gr/dl) BK 11500 (3500-10000/mm³) Platelet 338000 (100000-400000/mm³) eritrosit sedimantasyon hızı 62 (0-20 mm/saat) CRP 12,5 (0-1 mg/dl) HbA1c düzeyi % 13,8 idi. İdrarda aseton ve hücre yoktu. Tiroid fonksiyon testleri normaldi. Kan gazı ve plazma keton düzeyine bakılmadı. EKG de sinüs taşikardisi (105/dk) mevcuttu. Hasta bu bulgular ile diyabetik ketoasidoz ön tanısı ile yoğun bakıma yatırıldı. Kriptom tonsillit tedavisi başlandı. İnsülin infüzyonu, sıvı, potasyum replasmanı başlandı. Genel durumu kısa sürede düzeldi. Ardından öğünlerden önce insülin aspart 14 Ü, gece yatmadan önce insülin glargin 14 Ü başlandı.

Hastanın Tip 1 DM olabileceğinden şüphelenildi ve başka bir merkezde çalışılan adacık hücre antikor (ICA) negatif, anti-GAD antikor pozitif; 34,33 (0-1 U/ml), anti insülin antikor 6,85 (0-7 % BO) ve C-peptid (açlık) <0,1 (0,9-4 ng/ml) olarak raporlandı. Hastanın ailesinde DM öyküsü yoktu. Bu bulgularla hastanın ileri yaşta başlayan Tip 1 DM hastası olduğu düşünüldü.

Tartışma

Çocukluk çağının en sık görülen kronik hastalığı olan T1DM, bütün diyabet vakalarının % 5-10'unu oluşturmaktadır. Vakalarının % 45'i 10 yaşın altında görülür[3]. İleri yaşta T1DM vaka-

larının görülme sıklığı çok azdır. Ancak yine de literatürde ileri yaşta görülen T1DM vakaları mevcuttur[4]. Bu vakaların bir kısmı da aslında daha çok çocuk ve adolesan dönemde görülen hızlı seyirli ve hızlı β hücre kaybı ile seyreden Fulminan tip 1 diabet vakaları şeklindedir[5]. Bizim hastamızda da bu tip hızlı seyirli bir başlangıç olduğu görülmektedir. Erişkinlerdeki latent otoimmün diabet (LADA) ise yavaş seyirli bir diabet tipidir. β hücre yıkımı yavaştır ve HLA DR3, DR4, DR3/4 gibi doku antijenleri ile ilişkilidir. Oysa ki HLA DR4 DQ8 antijeni, hızlı β hücre yıkımı ile ilişkilidir[6]. LADA'da insülin gereksinimi geç dönemde olurken, Tip 1 DM de baştan itibaren vardır. Bu tip hastalar özellikle tip 2 diabet ile karışabilir. Hastalar genellikle 50 yaş altı ve non obezdir. Diabetik ketoasidoz veya hiperglisemik hiperosmolar koma nadirdir. Hastamızda hastaneye gelişten önce kan şekeri düzeyi hakkında bir bilgi yoktu. Hastamızın obez olmaması, anti-GAD antikorunun varlığı LADA diabeti de düşündürülebilir. Araya giren bir enfeksiyon, insülin ihtiyacını arttırıp akut hiperglisemik kriz ile başvurmasına neden olmuş olabilir. Ray ve arkadaşlarının önceden bozulmuş glukoz toleransı olarak takip edilen 66 yaşındaki bir hastası idrar yolu enfeksiyonu ardından diabetik ketoasidoz ile başvurmuş, yapılan testlerde anti-GAD pozitifliği ve C-peptid düşüklüğü tespit edilmiş ve LADA diabet olduğunu düşünmüşlerdir[6]. Bizim hastamız da kriptom tonsillitin tetiklediği bir akut hiperglisemik kriz olarak değerlendirilebilir. Hastamızdaki boğaz enfeksiyonu bakteriyel bir enfeksiyon olarak düşünülmüştür. Literatürde daha çok viral enfeksiyonların tetiklediği ve T hücre aracılı β hücre yıkımı ile Tip 1 diabetes mellitus gelişen vakalar vardır[7]. Tip 1 diabetes mellitus ile birlikte otoimmün hastalık görülme ihtimali artmış olup bunlar arasında en sık görülen tiroid hastalıklarıdır[8]. Bizim hastamızda tiroid otoantikorları çalışılmamakla beraber tiroid fonksiyon testleri normal idi.

T1DM vakalarında insülin eksikliği mevcut olduğundan tedavide oral antidiyabetik ilaçların yeri yoktur. Bu nedenle T2DM ile ayırıcı tanısının yapılması önemlidir. Bizim vakamız ileri yaşta bir hasta idi. Öncelikle T2DM olma olasılığı daha yüksek görünmekle birlikte, ani başlangıçlı olması, obezitesinin olmaması, akantozis nigrikans ve skin tag gibi periferik insülin direnci bulgularının olmaması, tedavide oral antidiyabetiklerin etkisiz kalması, kan şekerinin dengesiz seyretmesi, anti glutamik asit dekarboksilaz (anti-GAD) otoantikorunun yüksek pozitif olması, açlık C-Peptid düzeyinin düşük olması ve diabet aile öyküsünün olmamasından dolayı hastada T1DM düşünülmüştür.

Sonuç olarak; ileri yaşlarda az görülsede semptomatik hiperglisemi veya akut hiperglisemik krizle gelip diabetes mellitus teşhisi konan özellikle obez olmayan hastaların T1DM olabileceği de akıld tutulmalıdır.

Çıkar Çakışması ve Finansman Beyanı

Bu çalışmada çıkar çakışması ve finansman destek alındığı beyan edilmemiştir.

Kaynaklar

1. Felner EI, Klitz W, Ham M, Lazaro AM, Stastny P, Dupont B, et al. Genetic interaction among three genomic regions creates distinct contributions to early- and late-onset type 1 diabetes mellitus. *Pediatr Diabetes* 2005;6(4):213-20
2. Liese AD, D'Agostino RB Jr, Hamman RF, Kilgo PD, Lawrence JM, Liu LL, et al. The burden of diabetes mellitus among US youth: prevalence estimates from the SEARCH for Diabetes in Youth Study group. *Pediatrics* 2006;118(4):1510-8.
3. Dabelea D, Bell RA, D'Agostino RB Jr, Imperatore G, Johansen JM, Linder B, et al.

- Writing Group for the SEARCH for Diabetes in Youth Study Group, Incidence of diabetes in youth in the United States. JAMA 2007;297(24):2716-24.
4. Eisenbarth GS, Polonsky KS, Buse JB. Type 1 diabetes mellitus. In: Reed Larsen P, Kronenberg HM, Melmed S, Polonsky KS (Eds) Williams Textbook of Endocrinology 10th edition. Saunders, Philadelphia 2003;1485-1504.
 5. Makino S, Hamada S, Iwata M, Fujiwara M. A Case of Abrupt Onset Autoimmune Type 1 Diabetes Mimicking Fulminant Type 1 Diabetes. Endocrine Journal 2009;56 (9):1113-17.
 6. Ray S, Sarkar D, Ganguly S, Maiti A. An unusual presentation of latent autoimmune diabetes in adults. Med J Malaysia 2012;67(1):116-7
 7. Szopa TM, Titchener PA, Portwood ND, Taylor KW. Diabetes mellitus due to viruses--some recent developments. Diabetologia 1993;36(8):687-95
 8. Demirçeken FG, Teziç HT, Hatun Ş. Thyroid autoantibodies in children with insulin-dependent diabetes mellitus. Türkiye Klinikleri J Pediatr Sci 1995;4(3):99-103.

How to cite this article:

Gözel S, Altunbaş HA, Aydın B, Aksu O, Koca YS. An Elderly Type 1 Diabetic Patient Presenting with Acute Hyperglycemic Crisis: A Case Report. J Clin Anal Med 2014;5(suppl 3): 312-4.



Forgotten Intraoral Mikulic Pads: An Uncommon Reason for Negative Pressure Pulmonary Edema

Negatif Basıncılı Akciğer Ödeminin Nadir Bir Nedeni: Unutulan Ağız İçi Mikulic Tamponlar

Negatif Basıncılı Pulmoner Ödem / Negative Pressure Pulmonary Edema

Mustafa Ozgur¹, Nasır Mansuroğlu¹, Rafet Ozbey²

¹Department of Anesthesiology and Reanimation, Antakya State Hospital,

²Department of Plastic Reconstructive and Aesthetic Surgery, Antakya State Hospital, Hatay, Turkey

Özet

Negatif basıncılı akciğer ödemi (NBAÖ), ekstübasyon sonrası üst hava yolu obstrüksiyonuna bağlı olarak gelişen nadir fakat ölümcül olabilen bir komplikasyondur. NBPÖ'nün en sık nedeni laringospazmdir. Krup, epiglottit, üst solunum yolu tümörleri, yabancı cisim aspirasyonları, koyu trakeal sekresyonlar, endotrakeal tüpü ısırma ve hematoma gibi çeşitli nedenlerle olabilmektedir. Bu olgu sunumunda genel anestezi sonrası üst hava yolu obstrüksiyonunun nadir bir nedeni olan ve operasyon esnasında ağız içine konan mikulic tamponuna bağlı olarak gelişen NBAÖ'ni sunmayı amaçladık.

Anahtar Kelimeler

Pulmoner Ödem; Havayolu Tıkanıklığı; Mikulic Tampon

Abstract

Negative pressure pulmonary edema (NPPE) is a rare complication, which can be fatal depending on post-extubation upper airway obstruction. The most frequent cause of NPPE is laryngospasm. Other causes include croup, epiglottitis, upper respiratory tract tumors, foreign substance aspiration, dark tracheal secretions, biting the endotracheal tube, or hematoma. In this case report we aimed to present an NPPE case that occurred as a result of a Mikulic pad being placed into the oral cavity during an operation and left there after the surgery was completed, which is an uncommon reason for upper airway obstruction following general anesthesia.

Keywords

Pulmonary Edema; Airway Obstruction; Mikulic Pad

DOI: 10.4328/JCAM.3191

Received: 28.12.2014 Accepted: 07.01.2015 Printed: 01.06.2014 J Clin Anal Med 2014;5(suppl 3): 315-7

Corresponding Author: Mustafa Ozgur, Anesthesiology and Reanimation, Antakya State Hospital, 31100, Hatay, Turkey.

GSM: +905052293251 F.: +903262856020 E-Mail: mustafazgr75@gmail.com

Introduction

Negative pressure pulmonary edema (NPPE) is a rare complication, which can be fatal depending on post-extubation upper airway obstruction; it appears as a result of strong inspirium effort after an obstruction in the airways or resolution of the airway obstruction. With the increased negative pressure that occurs as a result of a strong inspirium effort that is performed in order to resolve the airway obstruction, the fluid externalized through the pulmonary capillaries fills the alveolar and interstitial spaces. This causes non-cardiac pulmonary edema [1]. The incidence of NPPE among patients that underwent surgery under general anesthesia (GA) varies between 0.05% and 0.1% [2]. The aim of this case report is to present an NPPE case that occurred as a result of a Mikulic pad being placed into the oral cavity during an operation and left there after the surgery was completed, which is an uncommon reason for upper airway obstruction following GA.

Case Report

Surgery under GA was planned for a 15-year-old male patient with isolated maxillofacial trauma. The patient's height was 168 cm and his weight was 55 kg. He had no history of allergies or medication use. The preoperative evaluation of the patient revealed normal physical examination and laboratory findings. Following pre-operational monitoring (non-invasive blood pressure, ECG, pulse oximetry), anesthetic induction was provided via intravenous Pentothal 7 mg/kg, fentanyl 1µg/kg, and rocuronium 0.6 mg/kg injection. Endotracheal intubation was performed without complication via nasotracheal route using a spiral tube with a 7 mm inner diameter following muscle relaxation. Anesthetic continuation was performed using oxygen 3 L/min, nitrogen protoxide 3 L/min, and sevoflurane 2%. A Mikulic pad was placed in the oral cavity by the surgical team at the beginning of the operation in order to prevent the passage of the intraoral bleeding or secretions into the stomach. At the end of the third hour, the operation was completed without any complications. The patient, who has returned to normal airway reflexes and spontaneous respiration, was given IV 1.5 mg neostigmine and 0.5 mg atropine as bolus and extubation was performed. In the post-extubation period, ventilation via mask was started because the patient appeared agitated and his peripheral oxygen saturation declined. Since the peripheral oxygen saturation was not increased and the respiratory effort was not sufficient, re-intubation was planned with intravenous Pentothal 5 mg/kg, and succinylcholine 1 mg/kg injection. During intubation, direct laryngoscopy was used to monitor the oral cavity and it was observed that a Mikulic pad was blocking the airway. The pad was taken out via forceps and intubation was performed. Following the intubation, the pink, foamy fluid within the tube was aspirated. Both pulmonary sounds were rough and diffuse crepitant rales were heard. The peripheral oxygen saturation was 73% despite ventilation with 100% oxygen. The arterial blood gas measurement was: pH:7,18, pO₂:43mmHg, pCO₂:48mmHg, HCO₃⁻:19.4. The patient was taken to the intensive care unit after being diagnosed with clinical pulmonary edema. Pulmonary protective ventilation (low tidal volume (4–5 ml/kg) and a high PEEP (10 mmHg) strategy were performed on the patient under sedation. During the ventilation period, the

patient's peripheral oxygen saturation increased up to 85% with 100% oxygen support and high PEEP values were observed. As medication, Furosemide 3x20 mg and Dexamethasone 4x4 mg were administered on the first day. In the post-operative 16th hour, sedation was stopped and mechanical ventilation support was continued via CPAP mode. On the second post-operative day, the general situation of the patient was good and the peripheral oxygenation and blood gas parameters were improved. The patient was extubed and medical treatment was continued. On the third post-operative day, the patient was taken to the service and he was discharged on the seventh day.

Discussion

Negative pressure pulmonary edema (NPPE) is a rare complication that is seen after extubation of patients undergoing general anesthesia. NPPE is frequently seen among healthy young people whose muscle volume is high and, therefore, capable of high inspiratory negative pressure formation [3]. In our case, the patient was young and had an athletic body structure that might cause high inspiratory pressure, and the case was in accordance with the cases reported in the literature. Intrathoracic pressure is increased due to hard inspiration effort, which is related to acute upper respiratory tract obstruction in patients undergoing general anesthesia. Increased negative intratho-

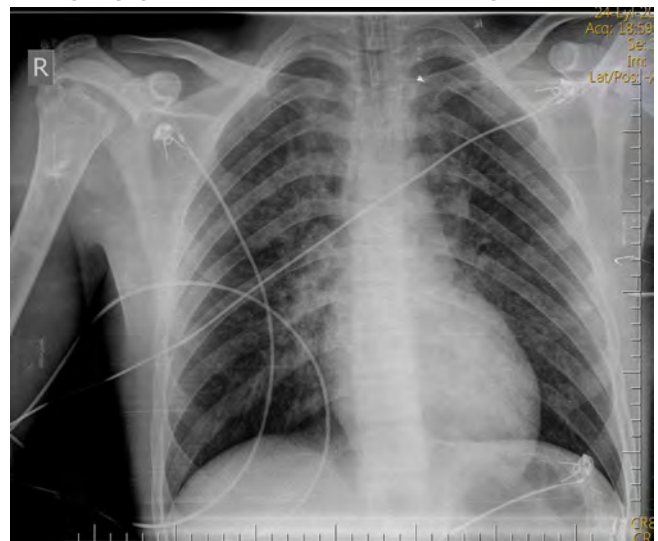


Figure 1. Preoperative X-ray image of the patient.

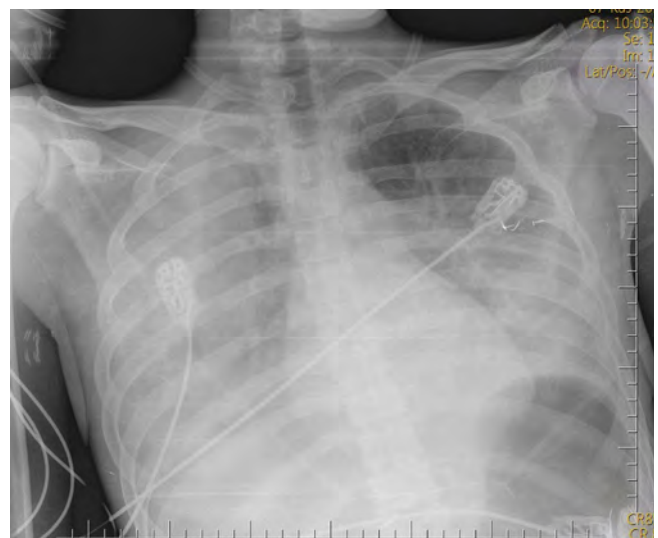


Figure 2. The presence of NPPE in X-ray image after the operation.

racic pressure increases the venous return of blood to the heart and decreases the drainage of the blood to the left atrium; therefore, the hydrostatic pressure is increased within the pulmonary bed and transudation occurs in the alveoli [4]. Consequently, pulmonary edema can occur immediately, although it has also been reported that it can occur in patients at a later period [5]. In our case, pulmonary edema was observed within minutes following extubation and it showed rapid progression. This exacerbated the clinical table and caused the development of deep hypoxia.

The most frequent cause of NPPE is laryngospasm. Other causes include croup, epiglottitis, upper respiratory tract tumors, foreign substance aspiration, dark tracheal secretions, biting the endotracheal tube, or hematoma [6]. However, no case of NPPE developing as a result of a Mikulic pad having been left within the oral cavity has been reported in the literature. Thus, forgetting intraoral pads placed into the mouth during surgical operations may cause a serious complication such as NPPE during post-operative awakening.

The diagnosis of NPPE is confirmed with clinical findings, blood gas analyses, and radiological imaging. In our case, both blood gas values and posteroanterior lung graphy have confirmed the diagnosis. Clinically, the sudden reduction of peripheral oxygen saturation caused hypoxia; secondary agitation findings and the presence of a pink-foamy secretion within the tube following re-intubation were suggestive of pulmonary edema. The lung graphy revealed diffuse bilateral alveolo-interstitial edema and fullness in the hilar region of the lung, and the blood gas values revealed severe hypoxia.

The target of NPPE treatment is primarily eliminating the airway obstruction and treating hypoxia. Non-invasive ventilation with positive pressure is generally sufficient for patients with mild clinical manifestation, but re-intubation or mechanical ventilation may also be necessary, which was the situation for our patient. Non-invasive ventilation has been known to reduce the risk of re-intubation, shorten the duration of intensive care or hospital stay, and lower morbidity and mortality [7]. However, serious hypoxia and severe clinical findings have made ventilatory support an obligation, as was the case with our patient. We performed high PEEP (10mmHg) in order to alleviate the hypoxia under invasive ventilatory support. Although there are different opinions for the pharmacological treatment of NPPE, at present, diuretic drug usage is controversial because there is no fluid load in the physiopathology of edema. Diuretic drug usage is not recommended except for patients with possible hypervolemia due to intraoperative hydration. Furthermore, digoxine, corticosteroids, positive inotropic drugs, or morphine may be used depending upon the clinical and hemodynamic situation of the patient. Although fluid limitation is recommended in the literature, we believed that diuretic drug usage would be proper since it could be possible to remove the intra-alveolar fluid faster with diuretic drug usage for our patient with intraoperative hydration.

In conclusion, NPPE should be considered in hypoxia that develops immediately after extubation in the early postoperative period, and clinicians should bear in mind that NPPE may develop due to intraoral pads having been left in the oral cavity after the operation.

Competing interests

The authors declare that they have no competing interests.

References

1. Bhaskar B, Fraser JF. Negative pressure pulmonary edema revisited: Pathophysiology and review of management. *Saudi J Anaesth* 2011;5(3):308–13.
2. Papaioannou V, Terzi I, Dragoumanis C, Pneumatikos I. Negative pressure acute tracheobronchial hemorrhage and pulmonary edema. *J Anesth* 2009;23(3):417–20.
3. Myers CL, Gopalka A, Glick D, Goldman MB, Dinwiddie SH. A case of negative-pressure pulmonary edema after electroconvulsive therapy. *J ECT* 2007;23(4):281–3.
4. Kara İ, Çelik JB, Apilioğulları S, Kandemir D. Bir olgu nedeniyle negatif basıncılı akciğer ödemi. *Selçuk Üniv Tıp Derg* 2010;26(3):106–9.
5. Nurs Tarrac SE. Negative pressure pulmonary edema- a postanaesthesia emergency. *J Perianesth Nurs* 2003;18(5):317–23.
6. Omar H, Kolla J, Anand A, Nel W, Mangar D, Camporesi E. Negative pressure pulmonary edema in the prone position: a case report. *Cases J* 2009;2:8594.
7. Jaber S, Chanques G, Jung B. Postoperative non-invasive ventilation. *Anesthesiology* 2010;112(2):453–61.

How to cite this article:

Ozgur M, Mansuroglu N, Ozbey R. Forgotten Intraoral Mikulic Pads: An Uncommon Reason for Negative Pressure Pulmonary Edema. *J Clin Anal Med* 2014;5(suppl 3): 315-7.



Septic Pulmonary Embolism, a Case Report

Septik Pulmoner Emboli, Olgu Sunumu

Septik Pulmoner Emboli / Septic Pulmonary Embolism

Nesrin Öcal, Deniz Doğan, Tuncer Özkısa, Ömer Deniz, Hayati Bilgiç
GATA, Göğüs Hastalıkları AD, Ankara, Türkiye

Olgu daha önce 2014 TTD yıllık kongresinde Antalya'da poster sunumu olarak sunulmuştur.

Özet

Septik pulmoner emboli, konjenital kalp hastalığı, IV ilaç kullanımı, uzun süreli katater kullanımı gibi predispozan durumlarda, mikroorganizmaları içeren koagüle kanın sağ kalpten hematojen yolla akciğerlere yayılımı ile infarkt ve abse formasyonları oluşmasıyla karakterizedir. Morbiditesi ve mortalitesi yüksek olan septik pulmoner embolinin prognozunu belirleyen en önemli faktör, erken tanı ve geniş spektrumlu antibiyoterapidir. Bu açıdan septik pulmoner emboli tanısı koyduğumuz bir olguyu sunuyoruz. Kronik böbrek yetmezliği tanısı ile nefroloji kliniği tarafından hemodiyaliz tedavisi devam eden 60 yaşında kadın hasta yeni gelişen nefes darlığı ve SpO₂ düşüklüğü nedeniyle nedeniyle kliniğimize refere edildi. Hastanın santral katateri bulunan hastanın solunum sistemi fizik muayenesinde bilateral kaidelerde ince raller duyuldu. Çekilen PA akciğer grafisinde bilateral multifokal noduler dansiteler izlenen hastaya toraks BT çekildi. Toraks BT'de üst loblardaki daha belirgin olmak üzere her iki akciğerde, en büyüğü 12x20 mm boyutunda olan, multipl noduler dansiteler izlenen hastanın hikayesinde herhangi bir immünsüpresif tedavi kullanmadığı öğrenildi. 5 gün önceki akciğer grafisinde tariflenen lezyonların izlenmemesi olası bir metastazdan uzaklaştırdı. 2 gün önce alınmış olan katater ucu kültüründe E.coli+MSSA üremiş olması nedeniyle hastanın mevcut bulguları septik emboli lehine değerlendirildi. Mikrobiyolojik direnç profili doğrultusunda düzenlenen geniş spektrumlu antibiyoterapi ile klinik düzelleme izlenen hastanın tedavinin 20. Gününde çekilen kontrol BT'sinde lezyonlarda belirgin gerileme oluştu. Bu olguyu farklı radyolojik prezentasyonu ile septik emboliyi klinik tanımlar arasında hatırlatıcı olması amacıyla paylaştık.

Anahtar Kelimeler

Emboli; Nodul; Katater; Septik

Abstract

Septic pulmonary embolism, is a phenomenon characterized with hematogenous spread of coagulated blood containing microorganisms from right heart to the lungs, and infarct and abscess formations in lungs. It is associated with some precipitating situations such as congenital heart disease, IV drug use, long-term catheter use. Septic pulmonary emboli has high morbidity and mortality. Early diagnosis and broad-spectrum antibiotics are the main factors determining the prognosis. From this point, here we offer a septic pulmonary emboli case. 60-year-old female patient, who was treated by nephrology clinic with hemodialysis because of chronic renal failure, was referred to our clinic due to new onset of dyspnea and low SpO₂. It was seen that the patient had a central catheter. In physical examination of the respiratory system, fine crackles were heard at bilateral bases. Whereupon bilateral multifocal nodular densities were observed in the chest X-ray, thorax CT was performed. In thorax CT, multiple nodular densities, being more prominent in the upper lobes of both lungs and which were the largest of 12x20mm in size, were monitored. It was learned that patient had no history of any immunosuppressive therapy. Although those radiological lesions were resembling the metastatic lesions, the lack of described lesions in the 5 days prior chest X-ray turned away us from a possible metastasis. Then, it was learned that E.coli+MSSA were found in the catheter tip culture received 2 days prior. With those existing findings, the patient was diagnosed with septic pulmonary embolism. Clinical improvement was provided with broad-spectrum antibiotics, held in accordance with the microbiological resistance profile. Significant decline in the lesions were observed in the thorax CT drawn on 20th day of treatment. We shared this phenomenon with original radiological presentation to remind septic emboli in clinical differential diagnosis.

Keywords

Catheter; Embolism; Nodule; Septic

DOI: 10.4328/JCAM.3138

Received: 07.12.2014 Accepted: 10.01.2015 Printed: 01.06.2014 J Clin Anal Med 2014;5(suppl 3): 318-20

Corresponding Author: Nesrin Öcal, GATA Göğüs Hastalıkları AD, Ankara, Türkiye.

GSM: +905055044715 E-Mail: nesrinbaygin@yahoo.com

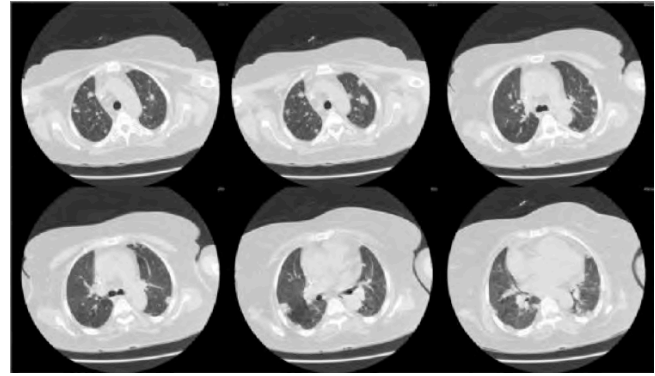
Giriş

Septik pulmoner emboli (SPE) genellikle akut başlangıçlı solunum semptomları, yüksek ateş ve radyolojik olarak akciğerde yeni gelişen bilateral multipl nodüller ile karakterize bir tablodur [1]. Nontrombotik pulmoner emboliler (NTPE) içinde değerlendirilen SPE, çoğunlukla genç erişkinlerde izlenir. SPE, tanısı ve tedavisi zor olan nadir bir antitedir. Genellikle sağ kalpten orijin alan SPE'nin predispozan faktörleri arasında konjenital kalp hastalıkları, intravenöz (IV) ilaç kullanımı, immun yetmezlikler, alkolizm, lenfoma, hemodiyaliz hastalarındaki arterio-venöz şantlar, santral venöz kateter, cilt enfeksiyonu varlığı gibi enfeksiyon riskini arttıran durumlar bulunmaktadır [2]. Ekstrapulmoner enfeksiyon odağındaki yoğun inflamasyona bağlı hiperkoagulabilite nedeniyle gelişen septik tromboflebit durumlarında enfekte kan, damar yatağı boyunca ilerleyerek pulmoner vasküler yolla akciğerlere ulaşarak alveoler kapiller, arteriol ve venüllerle akciğer parankimine ulaşır. Bu hematojen yayılım, akciğer lobülleri içinde rastgele dağılıma eğiliminde olan infarkt odakları ve buna bağlı abse formasyonları oluşmasına neden olur. Alınan kan veya kateter ucu gibi örneklerin mikrobiyolojik değerlendirmelerinde en sık üreyen organizma, koagülaz-pozitif *Staphylococcus aureus* olarak tespit edilmiştir [2,3]. SPE radyolojisinde karakteristik olarak akciğerlerde yaygın, multipl, yuvarlak ve/veya kama tarzında sıklıkla periferik ve subplevral yerleşimli noduler opasiteler görülmesi tipiktir. İlerleyen dönemde enfarkt ve abse formasyonuna bağlı hızlı gelişen kaviteler izlenebilir. Bu görünüm metastatik nodülleri andırmakla beraber yaygın ve ağırlıklı olarak subplevral yerleşim hematojen yayılımın bir göstergesi olarak kabul edilir [1, 4]. SPE prognozunu belirleyen en önemli faktör, erken tanı ile birlikte uygun geniş spektrumlu antibiyotik tedavisinin başlanmasıdır [2].

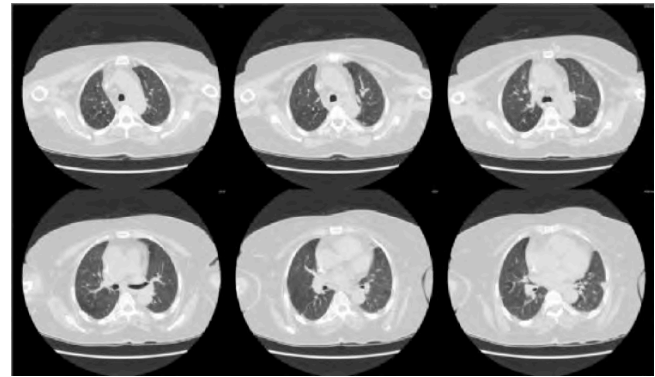
Olgu Sunumu

Kronik böbrek yetmezliği tanısı ile nefroloji kliniği tarafından hemodiyaliz tedavisi devam eden 60 yaşında kadın hasta, yeni gelişen nefes darlığı ve SpO₂ düşüklüğü nedeniyle kliniğimize refere edildi. Hastanın fizik muayenesinde ateş 36.5 °C, nabız 82 vuru/dakika, arteriyel kan basıncı 120/55 mmHg olarak değerlendirildi. 2 L/dakika nazal oksijen ile alınan arteriyel kan gazında ise pH: 7.19, PCO₂:57 mmHg, PaO₂:58 mmHg, SaO₂: %90 ölçüldü. Solunum sistemi fizik muayenesinde bilateral kaidelerde ince raller duyuldu. Çekilen PA akciğer grafisinde bilateral multifokal noduler dansiteler izlenen hastaya toraks BT çekildi. Toraks BT'de üst loblarda daha belirgin olmak üzere her iki akciğerde, en büyüğü 12x20 mm boyutunda olan, subplevral predominans gösteren multipl noduler dansiteler izlendi. Hikayesinde herhangi bir immünsüpresif tedavi kullanmadığı öğrenildi. Hastanın halen hemodiyaliz uygulaması nedeniyle santral katateri mevcuttu. 5 gün önce çekilmiş olan PA akciğer grafisinde tariflenen lezyonların izlenmemesi olası bir metastazdan uzaklaştırdı. 2 gün önce alınmış olan rutin katater ucu kültüründe *Escherichia coli* (Extended Spectrum Beta-Lactamases [ESBL] +) (8.000CFU) ve metisiline duyarlı *Staphylococcus aureus* (MSSA) (>10.000CFU) üremiş olması nedeniyle hastanın mevcut klinik ve radyolojik bulguları SPE lehine değerlendirildi. Kültür sonucunda elde edilen mikrobiyolojik direnç profili doğrultusunda düzenlenen geniş spektrumlu antibiyoterapi ile belirgin klinik düzelme izlendi. Etkin antibiyoterapinin 20. günün-

de çekilen kontrol toraks BT'sinde lezyonlarda belirgin gerileme oluştu.



Resim 1. Tedavi öncesi çekilen toraksBT'de subplevral predominans gösteren multifokal noduler opasiteler



Resim 2. Tedavinin 20. gününde çekilen toraksBT'de radyolojik düzelme

Tartışma

NTPE, pulmoner tromboemboliden farklı olarak daha nadir görülen durumlardır. Bunlar içerisinde klinik açıdan önemli bir tablo olan SPE'nin etyopatogenezinde IV ilaç bağımlılığı, konjenital kalp hastalıkları, alkolizm, lenfoma, ağır deri enfeksiyonları, hemodializ uygulanan olgulardaki A-V şantlar, osteomyelit, immun yetmezlikler, mastoidit, toksik şok sendromu, Lemierre sendromu, karaciğer apsesi, periodontal hastalıkların rol oynadığı gösterilmiştir. Bizim olgumuzdaki gibi enfekte santral kateterler de bu nedenler içerisinde önemli bir yer tutmaktadır. Enfekte kataterden kaynaklanan periferik septik tromboflebit enfekte kanın kökenini oluşturmaktadır [2,5].

Radyoloji, SPE'nin hem ayırıcı tanısında hem de tanısında çok önemli bir role sahiptir. PA akciğer grafisinde periferik parankimal nodüller ile ince-orta kalınlıkta irregüler duvara sahip kavitasyonlar tipik olmakla beraber toraks BT, SPE tanısını koymada akciğer grafisinden üstündür. Ayrıca toraks BT hem abse formasyonlarının plevral boşluğa yayılımın gösterilmesi gibi komplikasyonların görüntülenmesinde faydalı hem de hastalık progresyonunun takibinde diğer görüntüleme yöntemlerine göre üstündür. Toraks BT'de subplevral predominans gösteren farklı derecelerde kavitasyonlar gösteren ve pulmoner damarlarla ilişkili (beslenen damar bulgusu) nodüller, konsolidasyon alanları ve kama şeklindeki opasiteler izlenir. Kavitasyonlar, enfarktın enfeksiyöz kökenli olduğunun önemli bir bulgusudur. Ayrıca, masif SPE'de parankimal bulgulara hiler ve/veya mediastinal lenfadenopatiler de eşlik edebilir [4,6]. Bizim olgumuzda da hem tanı hem de tedavi takibi açısından toraks BT çok önemli bulgu-

lar vermiş olmasına rağmen, nodüller kaviteye içermediği için metastazla radyolojik ayrımı daha zordur.

SPE ayırıcı tanısında metastaz, tüberküloz, mantar ve gram (-) enfeksiyonlar, paraziter enfeksiyonlar (kist hidatik), romatoid artrit, Wegener granülomatosisi gibi romatolojik patolojiler akıldan tutulmalıdır. Bizim olgumuzda da metastaz malignite öyküsü olmaması, 5 gün önce çekilen PA akciğer grafisinde lezyonların izlenmemesi nedeniyle; romatolojik hastalıklar da laboratuvar ve klinik bulgularla ekarte edilmiştir. Son yıllarda, santral kateterin predispoze ettiği SPE'de metisiline dirençli *Staphylococcus aureus* etken patojen olarak dikkati çekmektedir. Bizim olgumuzda ise metisilin duyarlı *Staphylococcus aureus*+ *Escherichia coli* ajanları birlikte izole edilmiştir [3,5].

Sonuç olarak; SPE erken tanı ve etkin antibiyotik tedavisi gerektiren ağır bir tablodur. Gecikmiş tedavide mortalite riskinin %50'nin üzerinde olduğu bildirilmiştir. Hızlı ve erken başlanan geniş spektrumlu, etkin antibiyoterapinin yanı sıra, enfeksiyon odağının kontrolü, katater strelizasyonu sağlanması gibi önlemler, destek tedavisi, gerekli durumlarda cerrahi müdahaleler ve yakın takip, bu hastalar için hayati öneme sahiptir [2,7,8]. Bu noktalar göz önünde bulundurulduğunda, SPE özellikle risk faktörlerini taşıyan hastalarda her zaman akıldan tutulması gereken, tanı ve tedavisi zor, nadir bir tablo olarak önem arz etmektedir. Paylaşmış olduğumuz olgunun klinisyenlere SPE'yi hatırlatması bakımından faydalı olacağı umudundayız.

Çıkar Çakışması ve Finansman Beyanı

Bu çalışmada çıkar çakışması ve finansman destek alındığı beyan edilmemiştir.

Kaynaklar

1. Brenes JA, Gosvami U, Williams DN. The association of septic thrombophlebitis with septic pulmonary embolism in adults. *Open Respir Med J* 2012;6:14-9.
2. Cook RJ, Ashton RW, Aughenbaugh GL, Ryu JH. Septic pulmonary embolism: presenting features and clinical course of 14 patients. *Chest* 2005;128(1):162-6.
3. Jorens PG, Van Marck E, Snoeckx A, Parizel PM. Nonthrombotic pulmonary embolism. *Eur Respir J* 2009;34(2):452-74.
4. Kuhlman JE, Fishman EK, Teigen C. Pulmonary septic emboli: diagnosis with CT. *Radiology* 1990;174(1):211-3.
5. Camargo JF, Sakoulas G, Dodd JD, Muñoz-Gomez S, Kadeishvili K, Lenox T. Septic pulmonary embolism of unknown origin in patients with staphylococcus aureus bacteremia: a case report and review of 18 cases. *Infect Dis Clin Pract* 2013;21(4):217-21.
6. Iwasaki Y, Nagata K, Nakanishi M, Natuhara A, Harada H, Kubota Y et al. Spiral CT findings in septic pulmonary emboli. *Eur J Radiol* 2001;37(3):190-4.
7. Lee SJ, Cha SI, Kim CH, Park JY, Jung TH, Jeon KN et al. Septic pulmonary embolism in Korea: microbiology, clinicoradiologic features, and treatment outcome. *J Infect* 2007;54(3):230-4.
8. Rossi SE, Goodman PC, Franquet T. Nonthrombotic pulmonary emboli. *Am J Roentgenol* 2000;174(6):1499-508.

How to cite this article:

Öcal N, Doğan D, Özkısa T, Deniz Ö, Bilgiç H. Septic Pulmonary Embolism, a Case Report. *J Clin Anal Med* 2014;5(suppl 3): 318-20.



Methimazole Induced Cholestatic Hepatitis: Case Report

Methimazol'un İndüklemiş Olduğu Kolestatik Hepatit Olgusu

Kolestatik Hepatit / Cholestatic Hepatitis

Bünyamin Aydın¹, Oğuzhan Aksu¹, Banu Kale Köröğlu¹, Mehmet Numan Tamer¹, Hasret Kacemer²
¹İç Hastalıkları ABD, Endokrinoloji ve Metabolizma BD, ²İç Hastalıkları ABD,
Süleyman Demirel Üniversitesi Tıp Fakültesi, Isparta, Türkiye

Özet

Hipertiroidizm oldukça yaygın görülen endokrinolojik bir hastalıktır. MMI'ün indüklemiş olduğu kolestatik hepatit nadir görülen bir komplikasyondur. Genellikle MMI'ün kesilmesi ile kolestatik hepatit tamamen düzelmektedir. Biz bu vaka takdiminde toksik multinodüler guatr tanısı ile methimazol kullanan bir hastada, MMI'ün indüklemiş olduğu ve ilacın kesilmesi ile tamamen düzelen kolestatik hepatit olgusunu sunuyoruz.

Anahtar Kelimeler

Hepatotoksosite; Hipertiroidizm; Methimazole

Abstract

Hyperthyroidism is a very common endocrine disease. MMI-induced cholestatic hepatitis is a rare complication. Cholestatic hepatitis usually recovers completely with the discontinuation of MMI. In this case report, we report a cholestatic hepatitis case which was induced with methimazole in a patient who used methimazole with toxic multinodular goiter diagnosis and was completely recovered with discontinuation of the drug.

Keywords

Hepatotoxicity; Hyperthyroidism; Methimazole

DOI: 10.4328/JCAM.3151

Received: 09.12.2014 Accepted: 13.01.2015 Printed: 01.06.2014 J Clin Anal Med 2014;5(suppl 3): 321-3

Corresponding Author: Bünyamin Aydın, Süleyman Demirel Üniversitesi Tıp Fakültesi İç Hastalıkları ABD, Endokrinoloji ve Metabolizma BD, Çünür, Isparta, Türkiye.
GSM: +905056790625 F.: +90 2462234284 E-Mail: aydinbunamin@yahoo.com

Giriş

Hipertiroidizm oldukça yaygın görülen endokrinolojik bir hastalıktır. Tedavi seçenekleri arasında antitiroid tedavi, cerrahi tedavi ve radyoaktif iyot tedavisi yer almaktadır. Antitiroid ilaçlar olarak thionamid grubu ilaçlar (methimazol (MMI), karbimazol ve propiltiouracil (PTU)) kullanılmaktadır. Karbimazol methimazolün carbethoxyl analogudur. Thionamid grubu ilaçların minör yan etkileri; cilt reaksiyonları (genellikle ürtiker ve maküler döküntü), artralji ve gastrointestinal intoleranstır. Nadir görülen ama bazen fetal olabilen majör yan etkileri; agranülositoz, kolestatik hepatit ve vaskülitir [1]. Amerika' da günlük doz sıklığının daha az olması, günlük 40 mg dan daha az dozajlarda agranülositoz yapıcı etkisinin daha düşük olması, 1131 tedavisinin etkinliğini azaltmamasından dolayı MMI, PTU' ya tercih edilmektedir [1-2]. Biz toksik multinodüler guatr tanısı ile MMI kullanan bir hastada, MMI' ün indüklemiş olduğu kolestatik hepatit olgusunu sunuyoruz.

Olgu Sunumu

75 yaşında erkek hasta son 2 haftadır olan halsizlik, yorgunluk, iştah azalması ve gözlerde sarılık şikayeti nedeniyle endokrinoloji polikliğimize başvurdu. Sistem sorgusunda ateş, çarpıntı, titreme, cilt döküntüsü ya da bulantı-kusma tespit edilmedi. Özgeçmişinde yaklaşık 2 ay önce ventriküler taşikardi tanısı ile kardiyoloji servisinde yatırılarak amiodaron infüzyonu yapılmış, eş zamanlı bakılan tiroid fonksiyon testi (TFT) sinde subklinik hipertiroidi (TSH: 0,04 uIU/mL (0,34-4,2), FT4: 0,8 ng/dL (0,61-1,12), FT3: 2,5 pg/mL (2,5-3,9), saptanması nedeniyle methimazol 20 mg/gün başlanmış ve hasta methimazol 20 mg/gün, amiodaron 600 mg/gün ile taburcu edilmişti, kendisinde ve ailesinde otoimmün bir hastalık öyküsü yoktu. Başvurusunda fizik muayenede tansiyon: 90/50 mm/Hg, nabız: 82 atım/dk, solunum sayısı: 18 nefes/dk, ateş: 36,8°C idi. Konjunktivalar ikterikti, tiroid bezi muayenesinde hem sağ lobda hem de sol lobta ele gelen nodülleri vardı. Başlangıç tahlillerinde Hemoglobin (Hgb): 13,1 g/dL (13,6-17,2), lökosit sayısı: 6000 mm³ (5,2-12,4), nötrofil: % 78,2 (41-73), lenfosit: % 10,7 (19,4-44,9), monosit: % 10,7 (5,1-10,9), eozinofil: % 0,1 (0,9-6), kreatinin: 1,1 mg/dl (0,6-1,3), C reaktif protein (CRP): 10 mg/L (0-10), eritrosit sedimentasyon hızı (ESH): 15 mm/saat (1-13), AST: 86 U/L (0-35), ALT: 215 U/L (0-45), ALP: 1267 U/L (30-120), GGT: 872 U/L (0-55), Total Bilirubin: 3,07 mg/dL (0,3-1,2), Direk Bilirubin: 0,77 mg/dL (0-0,2), albumin: 3,4 g/dl, amilaz: 32 U/L (28-100), lipaz: 28 U/L (21-67), PT:11,5 sn (9-12,5), INR:1,1, TSH: 0,03 uIU/mL (0,34-4,2), FT4: 2 ng/dL (0,61-1,12), FT3: 2,42 pg/mL (2,5-3,9), tiroid peroksidaz antikor (anti-TPO): 5 IU/mL (0-35), anti-troglobulin: 10 IU/mL (0-115) idi. Hastanın hepatit markırları negatifti, hepatobiliyer ultrasonografisi normaldi. Tiroid USG sinde; sağ lobda 18x12 mm ve 26x17 mm boyutunda, sol lobda 13x12 mm boyutlarında nodülleri saptandı. Hastada methimazolün indüklemiş olduğu kolestatik hepatit düşünüldü ve methimazol tedavisinin kesilmesinden yaklaşık 2 ay sonra karaciğer fonksiyon testleri (KCFT) nin tamamen normale gerilediği görüldü (Tablo 1). Hastaya hipertiroidi tedavisi için 3 seans plazmaferez sonrası cerrahi tedavi yapıldı.

Tablo 1. Thionamidlerin Yan etkileri

Minör	Sıklığı
Cilt reaksiyonları	% 4-6
Artralji	% 1-5
GİS etkileri	% 1-5
Anormal tat ve koku	nadir
Sialadenitis	nadir
Majör	
Poliartrit	%1-2
ANCA pozitif vaskülit	nadir
Agranülostoz	%0,1-0,5
İmmünoallerjik hepatit	%0,1-0,2
Kolestaz	nadir
Hipoprotrombinemi	nadir
Hipoglisemi	nadir
Pankreatit	nadir

Tartışma

MMI thionamid grubu bir ilaçtır ve hipertiroidi tedavisinde tüm dünyada yaygın olarak kullanılmaktadır. Thionamidlerin çeşitli minör yan etkileri ve hayatı tehdit edebilen majör yan etkileri de vardır (Tablo 2). Kolestatik hepatit MMI' ün nadir görü-

Tablo 2. Hastamızın ALP, GGT, ALT, AST ve Total bilirubin takibi

	Normal aralık	Tanı anında	1 hafta sonra	2 hafta sonra	1 ay sonra	2 ay sonra
ALP (U/L)	30 - 120	1267	608	476	235	110
GGT (U/L)	0 - 55	872	484	475	170	54
ALT (U/L)	0 - 45	215	50	45	17	22
AST (U/L)	0 - 35	86	22	33	15	18
Total Bilirubin (mg/dL)	0,3 - 1,2	3,07	0,8	0,4	0,5	0,5

len ciddi bir yan etkisidir [1]. İlacın kesilmesi ile birlikte hastaların çoğu düzelmektedir. MMI' ya bağlı olarak gelişen kolestatik hepatit herhangi bir gereksiz invaziv müdahaleler, pahalı işlemler ve cerrahi müdahalelerin önlenmesi için, özellikle de antitiroid ilaç kullanan hastalarda ayırıcı tanıda düşünülmesi gereken bir komplikasyondur.

Thionamidlere bağlı kolestatik hepatit gelişme sıklığı net olarak bilinmemekle birlikte % 0,2-0,3 oranında bildirilmektedir [3]. PTU' ya bağlı hepatotoksisteyi farketmek, ilaç başlamadan önce sadece hastaların %30'u normal aminotransferaz seviyelerine sahip olduğu için zordur ve ilaç başlandıktan sonra geçici akut 1-6 kata varan artışlar olabilir. İlaç kesildikten sonra da aminotransferaz seviyelerine genellikle normal seviyelerine geriler [4]. Aynı zamanda anti-tiroid tedavi almayan hipertiroidili hastalarda da asemptomatik aminotransferaz yükseklikleri vardır [5].

PTU ile ilişkili hepatotoksistite alerjik bir hepatotoksistedir ve karaciğer biyopsisinde masif ya da submasif hepatik nekroz vardır. Genellikle bu komplikasyon hastaya PTU başlandıktan ortalama 3 ay sonra ortaya çıkmaktadır. Bu komplikasyonun tedavisinde hemen PTU kesilir ve genel destek tedavisi verilir. Bu komplikasyona bağlı mortalite her ne kadar %25-50 oranında bildirilsede bu kadar yüksek bir oran muhtemelen hafif seyirli vakaların rapor edilmemesinden kaynaklanmaktadır [6]. PTU başlanan hastalara rutin karaciğer fonksiyon testi takibi yapılması önerilmez.

MMI ve karbimazol' e bağı hepatotoksisite oldukça nadir olarak görülür ve kolestatik şekildedir [7]. Karaciğer biyopsisinde intrakanaliküler kolestatik ve hafif periportal inflamasyon vardır, karaciğerin yapısı korunmuştur. Bu komplikasyon geliştikten sonra ilacın kesilmesi ile birlikte, yavaş ama tam bir iyileşme kuraldır. MMI ve karbimazol' ün hepatotoksisite mekanizması farklı olduğu için bu ilaçlara bağı hepatotoksisite geliştiginde alternatif bir ilaç olarak biri diğerinin yerine kullanılabilir [7-8].

MMI ile ilişkili hepatotoksisite doz bağımlı iken PTU ile ilişkili hepatotoksisite doz bağımsız gibi görünmektedir [1]. PTU ya bağı ortaya çıkan karaciğer hasarı genellikle daha ciddidir [9].

MMI' ün indüklemiş olduğu kolestatik hepatit genellikle benign seyirlidir. Semptomlar genellikle ilaç başlandıktan 3 gün ile 5 ay sonra ortaya çıkar. Genellikle bu tablo ilacın kesilmesinden 5 gün ile 6 ay içerisinde tamamen düzelir [10]. Hastamıza MMI başlandıktan yaklaşık 6 hafta sonra şikayetleri başlamış ve MMI' ün kesilmesinden sonra kademeli bir şekilde karaciğer fonksiyon testleri gerilemeye başlamış ve 2 ay sonra normal seviyelerine gerilemiştir (Tablo 2).

Thionamidlere bağı cilt reaksiyonları (genellikle ürtiker veya maküler döküntüler), artralji, ve gastrointestinal rahatsızlık gibi minör yan etkiler thionamidlerin hepsinde eşit sıklıkta hastaların yaklaşık %5'inde görülmektedir [3]. Minör cilt reaksiyonları genellikle tedaviye antihistaminik eklendikten sonra iyileşmektedir. Bir alternatif olarak kullanmış olduğu antitiroid ilaç diğeri ile değiştirilebilir. Bununla birlikte bu iki ilaç arasında % 50' ye varabilen bir oranda çapraz reaksiyon gelişebilir.

Thionamidlere bağı olarak gelişen hepatotoksisite genellikle ilacın kesilmesi ile tamamen düzelmektedir. Dirençli vakalarda steroid tedavisi ve ursodeoxycholic acid tedavisi uygulanabilir [11]. Karaciğer transplantasyonunu gerektirebilir [12] ve nadiren fetal olarak da seyredilmektedir [13].

Sonuç

Kolestatik hepatit antitiroid ilaçların nadir görülen fakat ciddi bir yan etkisidir. Kolestatik hepatit MMI kullanımına bağı nadir olarak gelişen ciddi bir yan etkidir. Bu yan etki açısından hekimler uyanık olmalı, ilacın kesilmesi ile kolestatik büyük bir ihtimalle iyileşeceğini bilmeli, gereksiz karaciğer biyopsisi ve ERCP gibi invaziv işlemlerden kaçınmalıdır.

Çıkar Çakışması ve Finansman Beyanı

Bu çalışmada çıkar çakışması ve finansman destek alındığı beyan edilmemiştir.

Kaynaklar

- Cooper DS. Antithyroid drugs. N Engl J Med 2005;352(9):905-17.
- Woeber KA. Methimazole-induced hepatotoxicity. Endocr Pract 2002;8(3):222-4.
- Cooper DS. The side effects of antithyroid drugs. Endocrinologist 1999;9(6):457-76.
- Liaw Y-F, Huang M-J, Fan K-D, Li K-L, Wu S-S, Chen T-J. Hepatic injury during propylthiouracil therapy in patients with hyperthyroidism. Ann Intern Med 1993;118(6):424-8.
- Gurlek A, Cobaukara V, Bayraktar M. Liver tests in hyperthyroidism: effect of antithyroid therapy. J Clin Gastroenterol 1997;24(3):180-3.
- Ruiz JK, Rossi GV, Vallejos HA, Brenet RW, Lopez IB, Escribano AA. Fulminant hepatic failure associated with propylthiouracil. Ann Pharmacother 2003;37(2):224-8.
- Arab DM, Malatjalian DA, Rittmaster RS. Severe cholestatic jaundice in uncomplicated hyperthyroidism treated with methimazole. J Clin Endocrinol Metab 1995;80(4):1083-5.
- Parker WA. Propylthiouracil-induced hepatotoxicity. Clin Pharm 1982;1(5):471-4.
- Ozenirler S, Tuncer C, Boztepe U, et al. Propylthiouracil-induced hepatic dama-

ge. Ann Pharmacother 1996;30(9):960-3.

10. Mikhail NE. Methimazole-induced cholestatic jaundice. South Med J 2004;97(2):178-82.

11. Zhang M, Zhou H, He R, Di F, Yang L, Yang T. Steroids for the treatment of methimazole-induced severe cholestatic jaundice in a 74-year-old woman with type 2 diabetes. Endocrine 2010;37(2):241-3.

12. Russo MW, Galanko JA, Shrestha R, Fried MW, Watkins P. Liver transplantation for acute liver failure from drug induced liver injury in the United States. Liver Transpl 2004;10(8):1018-23.

13. Williams KV, Nayak S, Becker D, Reyes J, Burmeister LA. Fifty years of experience with propylthiouracil-associated hepatotoxicity: What have we learned? J Clin Endocrinol Metab 1997;82(6): 1727-33.

How to cite this article:

Aydın B, Aksu O, Köröglü BK, Tamer MN, Kacemer H. Methimazole Induced Cholestatic Hepatitis: Case Report. J Clin Anal Med 2014;5(suppl 3): 321-3.



Tolvaptan Treatment in Syndrome of Inappropriate ADH Secretion due to Small Cell Lung Cancer

Küçük Hücreli Akciğer Kanserine Bağlı Uygunsuz ADH Sendromunda Tolvaptan Tedavisi

KHAK'de Tolvaptan Kullanımı / Tolvaptan use in SCLC

Mücahit Gür¹, F. Tuğba Köş², Tansu Sav³, Yusuf Aydın⁴, Mehmet Köş¹
¹İç Hastalıkları Anabilim Dalı, ²Tıbbi Onkoloji Bilim Dalı, ³Nefroloji Bilim Dalı, ⁴Endokrinoloji Bilim Dalı,
Düzce Üniversitesi Tıp Fakültesi, Düzce, Türkiye

Özet

ADH reseptör antagonistleri olan vaptanların kansere bağlı hiponatremide kullanımı ile ilgili deneyimler sınırlıdır. Yaygın evre küçük hücreli akciğer kanseri olan 68 yaşında erkek hasta bulantı, kusma ve epigastrik ağrı şikayeti ile başvurdu. Hasta başvurudan 10 gün önce sisplatin ve etoposid tedavisinin ilk kürünü almıştı. Serum sodyumu 118 mEq/L olan hastanın diğer laboratuvar bulguları uygunsuz anti-diüretik hormon sendromu (UADHS) ile uyumlu idi. Sıvı alımının kısıtlanmasına ve %3'lük NaCl infüzyonlarına rağmen yeterli yanıt alınamayan hastaya 30 mg tolvaptan tablet verildi. Takiplerinde sodyum değerleri normale geldi. Bir ay sonra hasta tekrar aynı tablo ile başvurdu ve aynı tedaviler uygulandı. Tekrar yanıt alınmayınca yine 30 mg tolvaptan tablet verildi. Hastanın semptomları geriledi ve tedaviye bağlı herhangi bir komplikasyon saptanmadı. Son tedaviden 1 ay sonra yapılan kontrol sodyum 136 mEq/L idi. Tolvaptan tedavisi onkolojik hastalarda da hiponatreminin tedavisinde uygun bir seçenek olarak görülmektedir.

Anahtar Kelimeler

Tolvaptan; UADHS; Küçük Hücreli Akciğer Kanseri

Abstract

Experience of ADH receptor antagonist (-vaptanes) treatment in hyponatremia in malignant patient is very limited. 68 years old male patient admitted to our department with a complain of nausea, vomiting and epigastric pain. He has advanced stage of small cell lung cancer. He had treated with cisplatin and etoposide regimen 10 days ago as a first cure. We diagnosed inappropriate secretion of antidiuretic hormone syndrome (SIADH) with low sodium level (118 meq/dl). Although the treatment with water restriction and 3% NaCl infusion, sodium level was not in normal. So we ordered 30 mg tolvaptan tablet. And then sodium levels were reached normal. After one month of discharge from hospital, he has hospitalized with same symptom and diagnosis. And again we ordered same treatment procedure and tolvaptane treatment. He had normal sodium (136 mEq/dl) level during his follow up. This case demonstrate that tolvaptane treatment is suitable approaches in hyponatremia due to SIADH in oncologic patient.

Keywords

Tolvaptan; SIADH; Small Cell Lung Cancer

DOI: 10.4328/JCAM.3166

Received: 17.12.2014 Accepted: 13.01.2015 Printed: 01.06.2014 J Clin Anal Med 2014;5(suppl 3): 324-6

Corresponding Author: F.Tuğba Köş, Düzce Üniversitesi Tıp Fakültesi Tıbbi Onkoloji Bilim Dalı, Düzce, Merkez, 81000, Türkiye.

GSM: +905323064615 F.: +90 3805421387 E-Mail: tugbasan@yahoo.com

Giriş

Övolemik hiponatreminin en önemli nedeni uygunsuz antidiüretik hormon salınımı sendromudur (UADHS) [1]. Maligniteler, akciğerdeki ve santral sinir sistemindeki patolojiler ile çeşitli ilaçlar UADHS'na neden olabilir [2]. Övolemik hiponatremi ile birlikte plazma ozmolalitesi <275 mOsm/kg, idrar ozmolalitesi >100 mOsm/kg, idrar sodyumu >40 mEq/L, ürik asit <4 mg/dL, kan üre azotu (BUN) <10 mg/dL olması, asit-baz ve potasyum dengesinin, adrenal, tiroid fonksiyonların normal olması, renal, hepatik, kardiyak hastalık bulunmaması, diüretik kullanımı olmaması tanı kriterleridir [2].

UADHS'na bağlı hiponatremide asıl tedavi altta yatan nedenin ortadan kaldırılmasıdır. Semptomatik tedavi sıvı kısıtlanması ve idrar ozmolalitesine göre izotonik (%0.9) veya hipertonic (%3) NaCl infüzyonu uygulanır [2]. Son yıllarda hiponatreminin tedavisinde aquaretikler olarak adlandırılan ADH reseptör antagonistleri olan vaptanlar kullanıma girdi. ADH etkisini, G-protein bağımlı membran reseptörleri olan V1a, V1b ve V2 reseptörleri üzerinden gerçekleştirir. V2 reseptörleri antidiüretik yanıtta sorumlu iken V1a ve V1b reseptörleride ise sırayla vazokonstriksiyona ve adrenokortikotropin salınımına neden olur [3]. Aquaretikler değişik nedenlerle oluşan hiponatreminin tedavisinde etkin bir şekilde kullanılmaktadır ancak kanserli hastalardaki UADHS'da kullanımı ile ilgili deneyimler sınırlıdır [4-7]. Biz de küçük hücreli akciğer kanserine (KHAK) bağlı UADHS'lu hastada dirençli hiponatremi tedavisinde tolvaptanın (V2 reseptörler antagonisti) kullanıldığı bir olguyu sunuyoruz.

Olgu Sunumu

Endobronşial biyopsiyle KHAK tanısı alan 68 yaşında erkek hastanın tetkiklerinde sağ supraklavikular ve mediastinal lenf nodlarında, plevrada, sol surrenalde metastatik tutulumlar saptandı. Kranial MRI görüntüleme normaldi. Tanıda semptomatik olmayan hiponatremisi mevcut olan hastaya (127 mEq/L) sisplatin ve etoposid tedavisi başlandı. İlk kürden 10 gün sonra bulantı, kusma ve epigastrik ağrı şikayeti ile başvurdu. Fizik muayenesinde; ECOG (Eastern Cooperative Oncology Group) performanstan 2, kan basıncı 100/70 mmHg, vücut sıcaklığı 36.4 OC, sağ akciğer orta ve alt alanda solunum sesleri azalmış, sağ ve sol akciğer orta alanda ralleri mevcuttu. Yapılan tetkiklerinde; beyaz küre (WBC) 3.94 x10³/mm³, neutrophil 3 x10³/mm³, hemoglobin 11 g/dL, serum kreatinin 0.5 mg/dL, serum sodyum 114 mEq/L, serum potasyum 4.7 mEq/L, TSH 0.34 uIU/mL (referans aralık: 0.27-4.2 uIU/mL) saptandı. Birkaç gündür devam eden kusma ve oral alım azlığı olan hastaya ilk önce %0.9'luk 1000 cc NaCl infüzyonu uygulandı. Kontrol serum sodyum 116 mEq/L saptandı. Semptomları devam eden hastaya 300 cc hipertonic %3'lük NaCl solüsyon verildi ve kontrol serum sodyum 115 mEq/L saptandı. Plasma ozmolalitesi 270 mOsm/kg, idrar ozmolalitesi 110 mOsm/kg, idrar sodyumu 45 mEq/L olan, kardiyak, tiroid, renal fonksiyon testleri normal olan, diüretik kullanımı ve kardiyak hastalığı olmayan hastanın UADHS tanısıyla sıvı alımı kısıtlandı ve 2x15 mg tolvaptan tablet verildi. Takiplerinde 12 saat sonra kontrol serum sodyum 124 mEq/L'ye, 24 saat sonra 134 mEq/L'ye yükseldi. Hastanın 3 günlük takibinde sodyum 130 mEq/L'nin altına düşmedi ve taburcu edildi. Hasta bir ay sonra tekrar bulantı, kusma, baş dönmesi şikayeti ile başvurdu ve sodyum 120 mEq/L saptanması üzerine sı-

rasıyla sıvı kısıtlanması yapıldı, %3 NaCl infüzyonu ve 2x15 mg tolvaptan verildi. Hastanın 12 saat sonraki sodyum değeri 125 mEq/L, 24 saat sonra sodyum 135 mEq/L'ye yükseldi. İki günlük takibinde sodyum değeri normal sınırlarda seyretti. Semptomları gerileyen, tedaviye bağlı herhangi bir komplikasyon saptanmayan ve takipte serum sodyumu değerinde düşüş gelişmeyen hasta kemoterapotik tedavisinin devamı önerisiyle taburcu edildi. Taburculuktan 30 gün sonra bakılan sodyum 136 mEq/L olarak normal sınırlardaydı. Son başvurusundaki değerlendirmede; toplam 4 kür kemoterapi alan hastanın parsiyel yanıtı mevcuttu. Kemoterapi tedavisi devam eden hastanın ara kontrollerinde sodyum değerlerinde düşüklük gözlenmedi.

Tartışma

UADHS gibi paraneoplastik sendromlar KHAK'li hastaların yaklaşık %15'inde görülebilir [3]. Kanser hastalarında başta paraneoplastik olarak ve ilaçlara bağlı (siklofosamid, sisplatin, vinkristin gibi kemoterapotikler, diüretikler, vb) UADHS'u gelişebilir [4]. KHAK'li hastalarda gelişen hiponatreminin genel sağkalam için prognostik bir faktör olabileceği yönünde yayınlar bulunmaktadır [4]. Bu nedenle kanser hastalarında hiponatreminin sebeplerinin tanımlanması ve tedavinin iyi yönetilmesi oldukça önemlidir.

UADHS'da klinik belirtileri hiponatreminin gelişim hızına bağlıdır. Hızlı gelişmeyen hafif hiponatremi (125-135 mEq/L) genellikle asemptomatiktir. Hızlı gelişen ve şiddetli hiponatremide (<125 mEq/L) ise bulantı, kusma, baş ağrısı, iştahsızlık, letarji, yorgunluk, bayılma hissi, ajitasyon, kas krampları ve konvülsiyonlar sık görülen semptomlardır [2]. Bizim hastamızda başlangıçta asemptomatik hiponatremi ve kemoterapi sonrası semptomatik şiddetli övolemik hiponatremi mevcuttu. Hastamızdaki mevcut UADHS ile uyumlu klinik, KHAK'ne bağlı paraneoplastik olarak ve/veya sisplatin kullanımına bağlı ortaya çıkmış olabilir. Kemoterapiye yanıt alınmasıyla sodyum düşüklüğünün tekrarlamaması ihtimali güçlendirmektedir.

Direkt olarak malignite ile ilişkili hiponatreminin en sık nedeni UADHS'dur. Tüm kanserler içerisinde de UADHS sendromunun en sık nedeni KHAK, ikinci en sık ise baş boyun kanserleridir. KHAK'nin %11-15'inde UADHS gözükmektedir [4]. Bu hastalarda hiponatreminin morbidite ve mortaliteyi artırması, düzeltilmesinin ECOG skalasını iyileştirdiğinin gösterilmesi yeni tedavi yaklaşımlarının, özellikle vazopressin reseptör antagonistleri olan vaptanların kullanıma girmesini sağlamıştır [5].

KHAK tanılı hiponatremili 10 hastaya tolvaptan tedavisinin uygulandığı bir çalışmada ortalama 4 gün 15 mg tolvaptan verilmiş, sadece 2 hastada 10 gün üzeri tedavi ihtiyacı olmuş. Hastaların sodyum değerinin 125 mEq/L üzerinde seyreden gün sayısı ortalama 17.5 gün(2- 614 gün aralığında) saptanmış [5]. Bir başka çalışmada maligniteye bağlı UADHS sendromlu 13 hasta (7'si KHAK) tolvaptan tedavisi ile takip edilmiş. Tekrarlayan dozlarda 11 hastada sıvı kısıtlanması yapılmamasına rağmen sodyum seviyesi normal sınırlarda seyretmiş. Sadece iki hastada sodyumun 130 mEq/L'nin üzerinde tutabilmek için 15 mg ve 30 mg tekrarlayan tolvaptan dozlarına ihtiyaç duyulmuş [6].

Tolvaptan kullanımında susuzluk hissi, bulantı, kusma, pollakiuri, periferik ödem, diare, ortostatik hipotansiyon yan etki olarak görülebilir. Ancak kemoterapotiklerle etkileşimi bildirilmemiştir [7]. Salaahuden ve arkadaşlarının yaptığı randomize, çift kör,

plasebo kontrollü prospektif bir çalışmada hiponatremisi olan kanser hastalarından bir gruba tolvaptan diğer gruba plasebo verilmiş. Tolvaptan verilen 17 hastanın 16' sında, plasebo verilen 13 hastanın birinde sodyum değerleri düzelmiş (%94 vs %8; $p < 0.001$). Tolvaptan verilen hiçbir hastada günlük sodyum yükselmesi 12 mEq/L'yi geçmemiş. Hastanede yatış sürelerinde iki grupta anlamlı fark saptanmamış. Tolvaptan verilen gruptan 3 hasta hasta ağız kuruluğu, poliüri ve polidipsi gibi yan etkiler yüzünden çalışmadan çıkarılmış [7].

Bizim vakamızda hastaya her iki başvurusunda da sadece iki kez 30 mg tolvaptan verildi, 24 saatte sodyum yükselmesi 12 mEq/L'yi geçmedi ve komplikasyon oluşmadı. Hastane takiplerinde hiponatremi gelişmedi. Halen aktif kemoterapi tedavisine devam eden hasta ilk yatışından sonraki 1 aylık periodta tekrar hiponatremi ile hospitalizasyon ihtiyacı olmasına rağmen son 2 aylık kontrolünde hiponatremi tekrarlamadı. Sonuçta; kanserlere bağlı UADHS vaka sayısının az olması nedeni ile bu yeni grup ilaçların kullanımı ile bilgilerimiz henüz net değildir. Aquaretiklerin malign hastalardaki etkinliğinin, hangi dozda ve ne kadar süreyle kullanılması gerektiğinin belirlenmesi için daha fazla çalışmaya ihtiyaç duyulmaktadır.

Çıkar Çakışması ve Finansman Beyanı

Bu çalışmada çıkar çakışması ve finansman destek alındığı beyan edilmemiştir.

Kaynaklar

1. Upadhyay A, Jaber BL, Madias NE. Incidence and prevalence of hyponatremia. *Am J Med* 2006;119(7):30-5.
2. Reddy P, Mooradian AD. Diagnosis and management of hyponatraemia in hospitalised patients. *Int J Clin Pract* 2009;63(10):1494-508.
3. Arai Y, Fujimori A, Sudoh K, Sasamata M. Vasopressin receptor antagonists: potential indications and clinical results. *Curr Opin Pharmacol* 2007;7(2):124-9.
4. Castillo JJ, Vincent M, Justice E. Diagnosis and management of hyponatremia in cancer patients. *Oncologist* 2012;17(6):756-65.
5. Petereit C, Zaba O, Teber I, Lüders H, Grohé C. A rapid and efficient way to manage hyponatremia in patients with SIADH and small cell lung cancer: treatment with tolvaptan. *BMC Pulm Med* 2013; DOI: 10.1186/1471-2466-13-55
6. Kenz S, Haas CS, Werth SC, Bohnet S, Brabant G. High sensitivity to tolvaptan in paraneoplastic syndrome of inappropriate ADH secretion (SIADH). *Ann Oncol* 2011;22(12):2696.
7. Salahudeen AK, Ali N, George M, Lahoti A, Palla S. Tolvaptan in hospitalized cancer patients with hyponatremia: a double-blind, randomized, placebo-controlled clinical trial on efficacy and safety. *Cancer* 2014;120(5):744-51.

How to cite this article:

Gür M, Köş FT, Sav T, Aydın Y, Köş M. Tolvaptan Treatment in Syndrome of Inappropriate ADH Secretion due to Small Cell Lung Cancer. *J Clin Anal Med* 2014;5(suppl 3): 324-6.



Radius Distal Torus Fracture with Lunatum Pathology at Childhood; Lunatum Fracture? Lunatum Partitum?

Pediyatrik Olguda Radius Distal Torus Kırığına Eşlik Eden Lunatum Patolojisi; Lunatum Kırığı? Lunatum Partitum?

Pediyatrik Olguda Lunatum Patolojisi / Lunatum Pathology at Childhood

Alper Çıraklı¹, Hasan Göçer², Alper Köksal³, Sevgi Çıraklı⁴, İsmail Büyükcera²
¹Ortopedi ve Travmatoloji Kliniği, Sabuncuoğlu Şerefeddin E.A.H, Amasya,
²Ortopedi ve Travmatoloji A.D, Ondokuz Mayıs Üniversitesi, Samsun,
³Ortopedi ve Travmatoloji Kliniği, Merzifon Devlet Hastanesi, Amasya,
⁴Çocuk Sağlığı ve Hastalıkları Kliniği, Altınözü Devlet Hastanesi, Hatay, Türkiye

Yazımız 24. Ulusal Ortopedi ve Travmatoloji Kongresi 2014'de poster bildirisi olarak kabul edilmiştir.

Özet

Yazımızda 10 yaşında erkek çocukta görülen radius distal torus kırığı ile lunatum kırığı birlikteliği bildirilmiştir. Hastamız düşme sonucu sol el bilekte ağrı şikayeti nedeniyle çocuk acil servisine getirilmiştir. Çekilen radyografide sol radius distalinde torus kırığı ile lunatum patolojisi saptanmıştır. Lunatum kırığı ile lunatum partitum ayrımı için çekilen manyetik rezonans görüntüleme lunatumda kırık hattı ile uyumlu görüntü ve ödem tespit edildi. Hastaya analjezik-antiinflamatuvar tedavi ve toplam 6 hafta olmak üzere atel sonrası alçıdan oluşan konservatif tedavi uygulandı. Radius distal torus kırığına eşlik eden lunatum kırığı çocukluk çağında nadir görülen bir ortopedik patolojidir.

Anahtar Kelimeler

Lunatum; Kırık; Çocuk; Radius; Torus

Abstract

In our study, we presented a case of distal torus fracture of radius assisted by lunate fracture in a 10 years old boy. The patient has been admitted to the pediatric emergency ward due to falling. Taking radiographies showed distal torus fracture of the radius and lunatum pathology on the left side. To make the differential diagnosis between lunate fracture and lunate partitum, magnetic rezonans imaging has been taken and it showed oedema and fracture line on the lunate. Conservative treatment including analgesic-antiinflammatory treatment, semi-cast and cast procedure lasted 6 weeks. Distal torus fracture of the radius assisted by lunate fracture is a very rare orthopedic condition during the childhood.

Keywords

Lunate; Fracture; Child; Radius; Torus

DOI: 10.4328/JCAM.3158

Received: 23.12.2014 Accepted: 14.01.2015 Printed: 01.06.2014 J Clin Anal Med 2014;5(suppl 3): 327-9

Corresponding Author: Alper Çıraklı, Ortopedi ve Travmatoloji Kliniği, Sabuncuoğlu Şerefeddin E.A.H, Amasya, Türkiye.

GSM: +905052518823 E-Mail: alperomu@gmail.com

Giriş

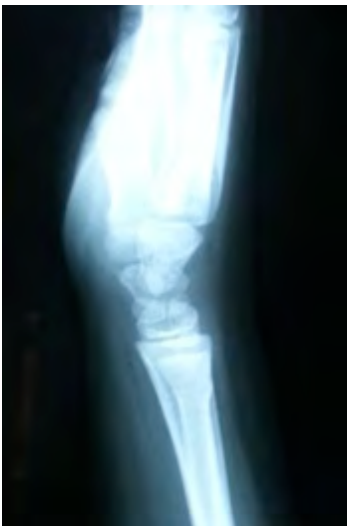Çocuklarda karpal yaralanma ile birlikte distal radius yaralanması oldukça nadirdir [1]. Periostun daha kalın olması, fizik hattının bulunması, karpal kemiklerin kıkırdak yapıda olması ve kemikleşmenin ileri yaşlarda olması çocuk kırıklarını erişkin kırıklarından ayırmaktadır [2]. Yaralanma mekanizmasının benzer olması nedeni ile distal radius yaralanması olan olgularda karpal yaralanma açısından dikkatli olunmalıdır. Karpal yaralanmalar arasında en sık daha düşük enerjili travma ile hasar görebilen skafoit yer almaktadır [3]. Lunatum yaralanması ise literatürde vaka takdimi şeklinde sunulmuştur [4]. Tanı konulmasının güçlüğü nedeni ile bu tür travmalara maruz kalan hastalara ön arka-yan-oblik grafilerinin çekilmesinin yanı sıra gerekirse bilgisayarlı tomografi (BT) veya manyetik rezonans görüntüleme (MRG) ile tanı kesinleştirilmelidir. Bizim olgumuzun nadir görülen distal radius torus kırığına eşlik eden lunatum kırığı olması nedeniyle, çocuk travmalarında radius distal yaralanmasına karpal yaralanmanın eşlik edebileceğine ve hasta değerlendirilken bu duruma dikkat çekilmeye çalışılmıştır.

Olgu Sunumu

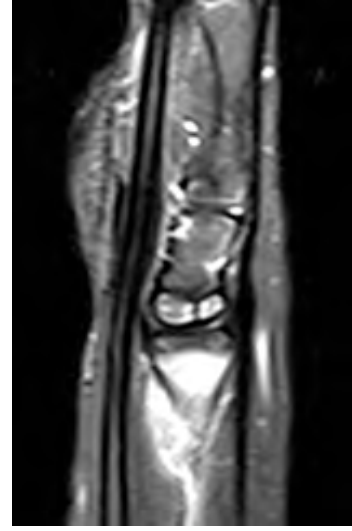
10 yaşında erkek hasta düşme sonucu sol el bilek ağrısı şikayeti ile acil servise getirilmiştir. Hikayesinde koşarken düşme sonucu sol el bilek ağrısı geliştiği öğrenildi. Fizik muayenesinde sol el bilekte şişlik ve ödem, palpasyonla ve hareketle ağrı mevcuttu. Nöromotor ve vasküler muayene doğaldı. Çekilen karşılaştırmalı ön-arka ve yan radyografisinde distal radiusta torus kırığı ve lunatumda non-deplase kırık görünümü mevcuttu (Şekil 1). Lunatum kırığı ile lunatum partitum ayrımı açısından hastaya MRG uygulandı. MRG' da lunatumda kırık hattı ile uyumlu görüntü ve ödem mevcuttu (Şekil 2). Hastaya analjezik-antienflamatuar tedavi ve atel sonrası alçıdan oluşan konservatif tedavi uygulandı. Kaynama gözlenen 6. hafta sonunda tespit sonlandırılarak olguya fizik tedavi programı başlandı (Şekil 3). Hastamız sağlıklı ve okuluna devam ediyor.

Tartışma

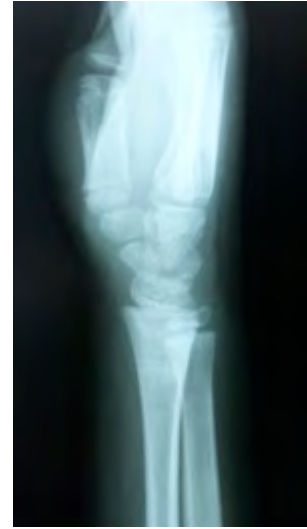Distal radius kırıkları çocuklarda en sık karşılaşılan kırıklardır [1]. Karpal kemik kırıkları ise kıkırdak yapıda olması nedeni ile oldukça nadirdir [4]. Çocuk travmalarında neden; 6 yaş altı genel-



Şekil 1. El bilek yan grafisinde distal radius torus kırığı ile birlikte lunatum kırığı görülmektedir.



Şekil 2. El bilek manyetik rezonans görüntülemesinde lunatumda kırık hattı ile uyumlu ödem görülmektedir.



Şekil 3. El bilek yan grafisinde her iki kırıkta kaynama gözlenmektedir.

likle ev içi kazalar, 6 yaş üstü ise spor veya ev dışı yaralanmalardır [4]. Erkeklerde kızlardan daha sık görülmektedir [3]. Karpal yaralanmalar arasında daha düşük enerji ile kırılabilen skafoit yaralanması en siktir [4,5]. Distal radius kırığına eşlik eden lunatum yaralanması literatürde birkaç olgu sunumu şeklinde sunulmuştur [5,6].

Distal radius kırıkları ve karpal yaralanmanın mekanizmasının aynı olması ve karpal kırıklarının tanısının güç olması nedeni ile daha önemli hale gelmektedir. Bu yaralanmalar genellikle el bileğinin hiperekstansiyonu ile oluşurlar [7]. Distal radius kırığı olan hastalarda manüplasyon yapılmadan önce karpal yaralanma olmadığından emin olunmalıdır aksi halde retrograd kanlanması olan skafoit gibi karpal kemiklerde nonunion gelişebilmektedir [7]. Bu açıdan distal radius yaralanması olan hastalarda karpal yaralanma olabileceği düşünülmeli, tanısının güçlüğü nedeni ile ön arka-yan-oblik grafi çekilmeli ve hala tanıdan emin olunamıyorsa kırık hattının BT veya MRG ile konfirme edilmesi gerekmektedir. Tanı kesinleştikten sonra genellikle 3-6 haftalık splint uygulamasını takiben fizik tedavi desteği ile istenen sonuç elde edilebilmektedir [7]. Bizim vakamızda da distal radius kırığına nadir görülen lunatum kırığı eşlik etmekte idi. Lunatum partitum ayrımı açısından hastaya MRG uygulandı. MRG' da lu-

natumda kırık hattı ile uyumlu görüntü ve ödem mevcuttu. Tedavide lunatumdaki kırık hattı kaybolana kadar atel tedavisi ve analjezik desteği uygulanmıştır.

Sonuç olarak çocukta distal radius ile karpal yaralanma birlikteliği oldukça nadirdir. Yaralanma mekanizmasının benzer olması nedeni ile bu hasta grubu mutlaka karpal yaralanma açısından değerlendirilmeli, ön arka-yan-oblik grafi çekilmeli ve gerekirse BT veya MRG ile konfirme edilmesi gerekmektedir.

Çıkar Çakışması ve Finansman Beyanı

Bu çalışmada çıkar çakışması ve finansman destek alındığı beyan edilmemiştir.

Kaynaklar

1. Pretell-Mazzini J, Carrigan RB. Simultaneous distal radial fractures and carpal bones injuries in children: a review article. J Pediatr Orthop B 2011;20(5):330-3.
2. Mussbichler H. Injuries of the carpal scaphoid in children. Acta Radiol 1961;56:361-8.
3. Wulff RN. Carpal Fractures in Children. J Pediatr Orthop 1998;18:462-5.
4. Subaşı M, Arslan H, Uludağ A, Sargın S, Özkul E. Çocuklarda Karpal Kemik Kırıkları. Dicle Tıp Dergisi 2006;33(3):189-91.
5. De Coster TA. Pediatric carpal fracture dislocation. J Orthop Trauma 1994;8:76-8.
6. De Smet L. Displaced fracture of the lunate in a child. Acta Orthop Belg 1993;59:303-5.
7. Fabre O. Fractures and nonunions of the carpal scaphoid in children. Acta Orthop Belg 2001;67:121-5.

How to cite this article:

Çıraklı A, Göçer H, Köksal A, Çıraklı S, Büyükceraan İ. Radius Distal Torus Fracture with Lunatum Pathology at Childhood; Lunatum Fracture? Lunatum Partitum? J Clin Anal Med 2014;5(suppl 3): 327-9.



Congenital Hairy Polyp of the Nasopharynx

Konjenital Nazofarengal Hairy Polip

Hairy Polip / Hairy Polyp

Medine Kara, Tolgahan Toroslu, Oğuz Güçlü, Fevzi Sefa Dereköy
Çanakkale Onsekiz Mart Üniversitesi Tıp Fakültesi, Kulak-Burun-Boğaz Hastalıkları Kliniği, Çanakkale, Türkiye

Özet

Bu çalışmada bir süt çocuğunda beslenme güçlüğü ve solunum sıkıntısı oluşturulan nadir bir konjenital nazofarenks lezyonu sunulmuştur. Hırıltılı solunum, beslenme zorluğu şikayetleri olan iki aylık bir kız bebekte nazofarenksten dil posterioruna doğru sarkan pediküllü polipoid kitle total olarak çıkarıldı. Lezyonun histopatolojik incelemesi hairy polip olarak rapor edildi. Erken çocukluk döneminde solunum sıkıntısı ve beslenme güçlüğü şikayetleri olan hastalarda hairy polip ayırıcı tanıda düşünülmeli ve tanı için endoskopik muayene yapılmalıdır.

Anahtar Kelimeler

Endoskopik Muayene; Hairy Polip; Nazofarenks

Abstract

This study presents a rare congenital nasopharynx lesion in an infant with feeding difficulties and respiratory distress. A two-month old girl with wheezing and difficulty feeding had a pedicular polypoid mass hanging from the nasopharynx posterior to the tongue completely removed. Histopathological investigation of the lesion reported a hairy polyp. Patients with complaints of respiratory distress and feeding difficulties in the early newborn period should be considered for a diagnosis of hairy polyp and diagnosis should include endoscopic examination.

Keywords

Endoscopic Examination; Hairy Polyp; Nasopharynx

DOI: 10.4328/JCAM.3200

Received: 02.01.2015 Accepted: 14.01.2015 Printed: 01.06.2014 J Clin Anal Med 2014;5(suppl 3): 330-2

Corresponding Author: Medine Kara, Çanakkale Onsekiz Mart Üniversitesi Tıp Fakültesi, Kulak-Burun-Boğaz Hastalıkları Kliniği, Çanakkale, Türkiye.

GSM: +905332185350 E-Mail: medinekara@gmail.com

Introduction

Hairy polyps were first described by Brown-Kelly in 1918. They are rarely-seen benign malformations with two germ layers, originating in ectoderm and mesoderm, in the oropharynx and nasopharynx [1,2]. Hairy polyps, observed anywhere on the body, may be diagnosed at birth, a short while after birth or more rarely in adulthood [3]. Frequently they are located in the nasopharynx and may cause respiratory distress and swallowing difficulties depending on their size [1-4].

Case Report

A 2-month old baby girl with wheezing and difficulty feeding was brought to our clinic. During physical examination after gag reflex stimulation a polypoid mass about 1.5 x 1 cm hanging from the nasopharynx into the mouth posterior to the tongue was observed using a tongue depressor (Fig.A). On examination with a flexible nasopharyngoscope originating at the left posterior of the nasopharynx reaching to the oropharynx posterior to the tongue a 1.5 x 1 cm pedicular polypoid lesion was observed. The patient was taken for surgery under general anesthetic and mass excision was performed by blunt dissection. Postoperative monitoring showed no complications and the patient's complaints resolved. The appearance of the macroscopic 1.5 x 1 cm grayish-pink polypoid mass after excision is shown in Fig.B. Histopathological investigation of the mass found it was a hairy polyp.

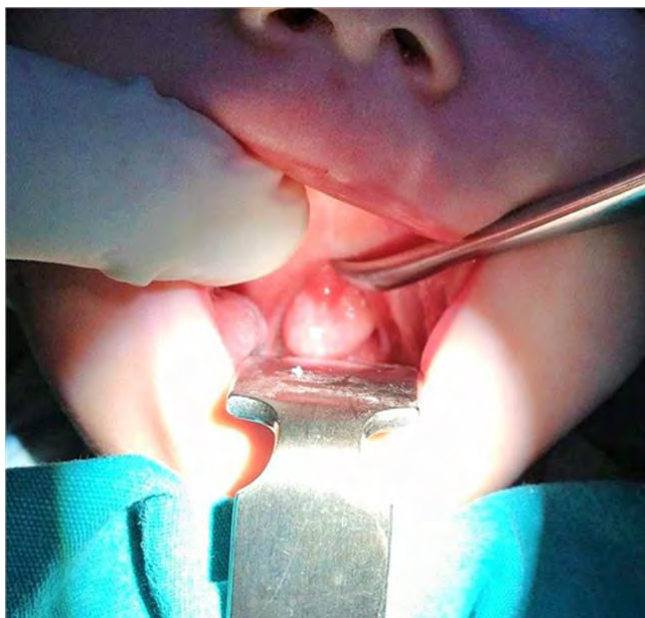


Figure 1. A polypoid mass about 1.5 x 1 cm hanging from the nasopharynx into the mouth posterior to the tongue was observed,

Discussion

The incidence of hairy polyp is 1/40000 with the most frequently observed type congenital nasopharynx masses [5]. Observed 6 times more in females than males, hairy polyps are not related to congenital syndromes and genetic predisposition has not been found [5,6]. However it may be observed with anomalies such as cleft palate, agenesis of uvula and auricula, absence of left carotid artery, osteopetrosis, ankyloglossia and facial hemihypertrophy [3-6]. Frequently it is observed in the pharynx and the stem is usually found in the side wall of the nasopharynx

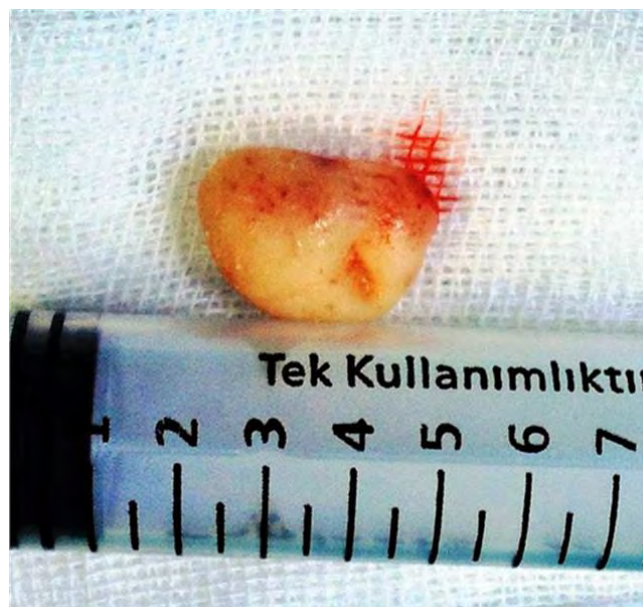


Figure 2. Image of the surgical specimen after the resection

and above the outside of the soft palate [3].

Hairy polyps were first described by Brown-Kelly in 1918. They are rarely-seen benign malformations with two germ layers, originating in ectoderm and mesoderm, in the oropharynx and nasopharynx [1,2]. Hairy polyps, observed anywhere on the body, may be diagnosed at birth, a short while after birth or more rarely in adulthood³. Frequently they are located in the nasopharynx and may cause respiratory distress and swallowing difficulties depending on their size 1-4.

Generally patients apply with complaints of bruising, respiratory distress and feeding difficulties immediately after birth or a few days later, however small polyps may be ignored unless careful examination is made [1,3,4]. Diagnosis is made with correct physical examination and endoscopy. Imaging methods may be helpful for diagnosis [3].

Hairy polyps are benign lesions formed from two germ layers. While the central mesodermal structure may comprise fibroadipose tissue, muscle, bone, cartilage, lymph nodes and saliva glands, the ectodermal structure comprises multi-layered squamous epithelium and skin appendages [3]. As they do not involve the brain and spinal cord they are easily distinguished from craniopharyngioma. Differentiation from teratoma, dermoid tumors and hamartoma is difficult with imaging methods. The surest way to diagnose is pathological investigation. Treatment is surgical removal of the mass. As recurrence is a possibility, surgical excision should be carefully completed and postoperative monitoring is important [1,3].

Conclusion

Despite naso-oropharyngeal lesions are rare since the presentation varies from asymptomatic to life threatening naso-oropharyngeal airway obstruction, they must be considered in the differential diagnosis. These patients should be examined for accompanying congenital malformations. Surgical resection is the only treatment.

Competing interests

The authors declare that they have no competing interests.

References

1. Yilmaz M, Ibrahimov M, Ozturk O, Karaman E, Aslan M. Congenital hairy polyp of the soft palate. *Int J Pediatr Otorhinolaryngol* 2012;76(1):5-8.
2. Agrawal N, Kanabar D, Morrison GA. Combined transoral and nasendoscopic resection of an eustachian tube hairy polyp causing neonatal respiratory distress. *Am J Otolaryngol* 2009;30(5):343-6.
3. Jarvis SJ, Bull PD. Hairy polyps of the nasopharynx. *J Laryngol Otol* 2003;116(6):467-9.
4. Burns BV, Axon PR, Phade A. "Hairy Polyp" of the pharynx in association with an ipsilateral branchial sinus: evidence that the "hairy polyp" is a second branchial arch malformation. *J Laryngol Otol* 2001;115(2):145-8.
5. Gambino M, Cozzi DA, Aceti MG, Manfredi P, Riccipetoni G. Two unusual cases of pharyngeal hairy polyp causing intermittent neonatal airway obstruction. *Int J Oral Maxillofac Surg* 2008;37(8):761-2.
6. Kalcioğlu MT, Can S, Aydın NE. Unusual case of soft palate hairy polyp causing airway obstruction and review of the literature. *J Pediatr Surg* 2010;45(12):e5-8.

How to cite this article:

Kara M, Toroslu T, Güçlü O, Dereköy FS. Congenital Hairy Polyp of the Nasopharynx. *J Clin Anal Med* 2014;5(suppl 3): 330-2.



Malign Fibrous Histiocytoma of the Bladder: A Rare Case Report

Mesanein Malign Fibröz Histiositoması: Nadir Bir Olgu

Mesanein Malign Fibröz Histiositoması / Malign Fibrous Histiocytoma of the Bladder

İbrahim Halil Bozkurt¹, Volkan Şen¹, Tarık Yonguç¹, Özgü Aydoğdu¹, Tamer Şahin²
¹İzmir Bozyaka Eğitim ve Araştırma Hastanesi Üroloji Kliniği, ²İzmir Bozyaka Eğitim ve Araştırma Hastanesi Patoloji Kliniği, İzmir, Türkiye

Özet

Malign fibröz histiositom ilk kez 1964 yılında tanımlanan mezenkimal bir tümördür. Kırk yaş üzeri erişkinlerde en sık görülen yumuşak doku sarkomlarından biridir. Üriner sistemde çok nadir rapor edilmekle birlikte mesane tutulumu olan hastalar genellikle makroskopik hematurisi ile başvurmakta ve oldukça agresif bir seyir göstermektedir. Literatürde primer mesane malign fibröz histiositomu tanısı alan sadece 30 hasta rapor edilmiştir. Mesane malign fibröz histiositomu olan hastalarda nüks ve progresyon sık görülmekle beraber hastalık agresif seyrettiğinden dolayı erken metastazlarla karşımıza çıkabilmektedirler. Metastaz oluşumunda tümör büyüklüğü, evresi ve tümörün histopatolojik özellikleri önemli risk faktörlerindedir. Agresif seyirinden dolayı asıl tedavi seçeneği radikal cerrahi tedaviler olmakla beraber çoğunlukla adjuvan kemoterapi ya da radyoterapiye ihtiyaç duyulmaktadır. Yapılan tüm tedavilere rağmen hastalığın üç yıllık sağkalım oranları ancak %40 olarak saptanmıştır. Literatüre katkıda bulunmak amacıyla çok nadir rapor edilen mesanein malign fibröz histiositomu olgusunu sunmayı amaçladık.

Anahtar Kelimeler

Mesane Tümörü; Malign Fibröz Histiositom; Üriner Sistem Sarkomları

Abstract

Malignant fibrous histiocytoma is a mesenchymal tumor, which was described in 1964. It is the most common soft tissue sarcoma in patients over the age of 40 years. There were very few reports about malignant fibrous histiocytoma in urinary tract especially in bladder with 30 patients. Patients usually present with gross hematuria. Because of its aggressive characteristics; recurrences, progressions and metastasis are likely. Tumor grade, tumor size, amount of invasion and histological type are the risk factors for metastasis. Early radical cystectomy is the first treatment option because of poor prognosis of these tumors but usually can not be sufficient. Chemotherapy and radiotherapy are used to as an alternative treatment or adjuvant treatment with surgery. We would like to present a bladder malignant fibrous histiocytoma case to contribute to the literature.

Keywords

Bladder Cancer; Malign Fibrous Histiocytoma; Urinary System Sarcomas

DOI: 10.4328/JCAM.3202

Received: 31.12.2014 Accepted: 15.01.2015 Printed: 01.06.2014 J Clin Anal Med 2014;5(suppl 3): 333-5

Corresponding Author: İbrahim Halil Bozkurt, İzmir Bozyaka Eğitim ve Araştırma Hastanesi Üroloji Kliniği, Saim Çıkrıkçı Cad. No:59 Bozyaka, İzmir, Türkiye.

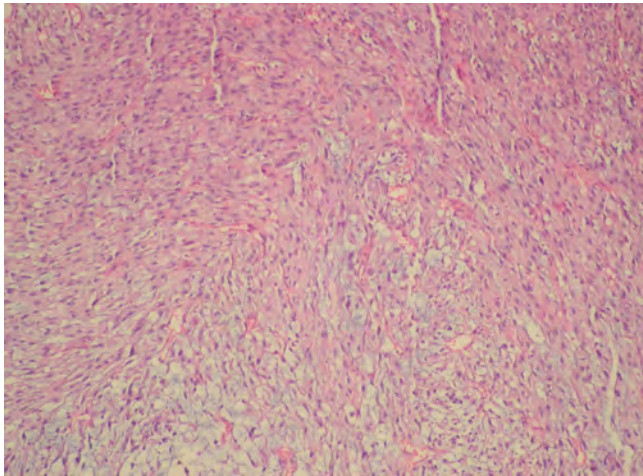
GSM: +905056578810 F.: +90 2322614444 E-Mail: ihalilbozkurt@yahoo.com

Giriş

MFH ilk kez 1964 yılında tanımlanan mezenkimal bir tümördür [1]. 40 yaş üzeri erişkinlerde en sık görülen yumuşak doku sarkomlarından [2]. Üriner sistemde çok nadir rapor edilmekle birlikte mesane tutulumu olan hastalar genellikle makroskopik hematüri ile başvurmakta ve oldukça agresif bir seyir göstermektedir [3]. Literatürde primer mesane malign fibroz histiositomu tanısı alan sadece 30 hasta rapor edilmiştir. Mesane MFH olan hastalarda nüks ve progresyon sık görülmekle beraber hastalık agresif seyrettiğinden dolayı erken metastazlarla karşımıza çıkabilmektedirler. Metastaz oluşumunda tümör büyüklüğü, evresi ve tümörün histopatolojik özellikleri önemli risk faktörlerindedir. Agresif seyirden dolayı asıl tedavi seçeneği radikal cerrahi tedaviler olmakla beraber çoğunlukla adjuvan kemoterapi ya da radyoterapiye ihtiyaç duyulmaktadır. Yapılan tüm tedavilere rağmen hastalığın 3 yıllık sağkalım oranları ancak %40 olarak saptanmıştır [4].

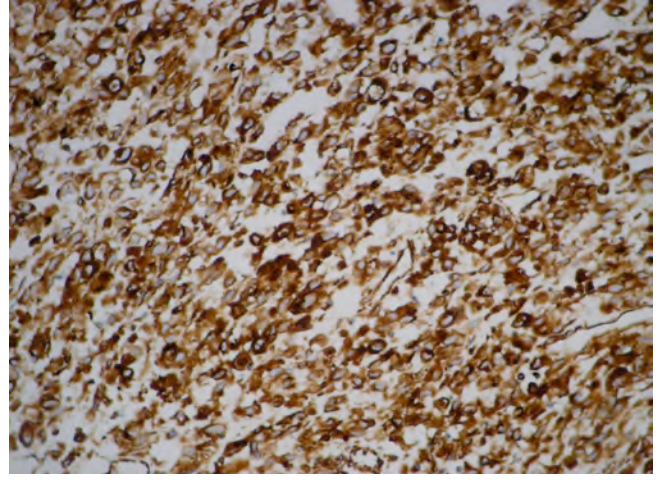
Olgu Sunumu

83 yaşında kadın hasta 3 haftadır devam eden ağrısız makroskopik hematüri, dizüri ve pelvik ağrı şikayetleri ile acil servise başvurdu. Başvuru anında genel durum bozukluğu olan hastanın öyküsünde diabetes mellitus, hipertansiyon, koroner arter hastalığı ve 40 paket/yıl sigara kullanımı mevcuttu. Hematüri nedeniyle yapılan üriner ultrasonografide; mesane duvar kalınlığında artışı ve mesane posterior duvarda yaklaşık 55 mm boyutlarında heterojen görünümümlü kitlesel lezyon saptandı. Yapılan sistoskopisindedemesanede yaygın hematom saptandı. Hematomun boşaltılmasıyla mesane lümenini dolduran solid yapıda kitlesel lezyona ulaşıldı ve transüretral rezeksiyon (TUR) yapıldı, kanama odakları koterize edildi. Patolojik değerlendirmede makroskopik olarak yaklaşık 50 cc hacimde, yumuşak kıvamlı, bazıları kanamalı görünümde olan doku parçaları izlendi. Mikroskopik olarak tümör klasik olarak storiform paternde olup iğsi, oval, iri ve pleomorfik hücrelerden oluşmakta ve bazı alanlarda miksoid değişiklikler de içermekteydi (Resim1). İmmünohistokimyasal boyama



Resim 1. Malign fibröz histiositomda storiform büyüme paterni ve miksoid değişiklikler içeren tümör

sonucunda vimentin (+), CD68 (+), pansitokeratin (-) ve sitokeratin (-) olarak saptandı (Resim 2). Bu bulgular eşliğinde olguya malign fibröz histiositom tanısı konuldu. Yapılan evreleme tetkiklerinde metastaz saptanmayan hastaya MFH' un agresif sey-



Resim 2. Tümöral hücrelerin tamamında izlenen vimentin immünreaktivitesi.

rinden dolayı radikal sistektomi önerildi. Cerrahi tedaviyi kabul etmeyen hasta onkoloji bölümüne yönlendirildi. Düzenli olarak takiplerine gelmeyen hasta postop 7. ayda eksitus oldu.

Tartışma

Mesane MFH mezenkimal kökenli çok nadir görülen bir mesane tümörüdür. Sarkomatoid ve anaplastik mesane karsinomu ile benzer özelliklere sahip olmakla birlikte ayırıcı tanısı ancak immünohistokimyasal yöntemler yardımıyla yapılabilir [5]. Miksoid, inflamatuvar, storiformfasiküler ve pleomorfik olmak üzere 4 alt tipi mevcuttur ve yayınlarda en sık rapor edileni pleomorfik tiptir (%55) [6]. Olgumuzun da alt tipi pleomorfik olup immünohistokimyasal boyanma paternlerinde vimentin(+), CD 68(+) ve sitokeratin(-) olarak saptanarak sarkomatoid ve anaplastik mesane karsinomlarından ayırıcı tanısı yapılmıştır. Literatürde bazı olgularda radyoterapi ve kemoterapi öykülerinin MFH etyolojisinde rol alabileceği yönünde bulgular rapor edilmesine rağmen henüz etyolojisi net olarak ortaya konulamamıştır [2]. Olgumuzda da herhangi bir radyoterapi ya da kemoterapi öyküsü bulunmamaktadır.

2011 yılında yayınlanan ve 20 MFH olgusunun değerlendirildiği bir derlemede ortalama tümör boyutu 6,8 cm olarak saptanmış, 10 hastaya sadece radikal sistektomi uygulanırken 6 hastaya radikal sistektomiye adjuvan tedavi eklenmiştir [7]. Sadece cerrahi yapılan ve cerrahi+ adjuvan tedavi alan hastaların sistematik progresyon oranları sırasıyla %60-%50 olarak saptanmıştır. Aynı derlemede hastaların hiçbirinde tanı anında metastaz saptanmamasına rağmen hastalığa özgü sağkalım 1 yıllık ve 2 yıllık olmak üzere sırasıyla %47,8 ve %31,9 olarak saptanmıştır. Bu sonuçlar tümörün agresifliğini ortaya koymaktadır. Görülme sıklığının az olması ve agresif seyirden dolayı henüz standart bir tedavi yaklaşımı bulunmamaktadır. Radikal cerrahi tedavi şimdiye kadar yayınlanan olgular göz önüne alındığında ilk tedavi seçeneği olarak karşımıza çıkmaktadır. Genellikle tek başına cerrahi tedavi ile kontrol altına almak mümkün olamadığından adjuvan radyoterapi veya kemoterapiye ihtiyaç duyulmaktadır [8]. Olgumuzda tümör çapı 5,5 cm olarak saptandı ve evreleme tetkiklerinde herhangi bir metastaz saptanmadı. Hastaya erken dönemde radikal sistektomi önerildi ancak hasta cerrahi tedaviyi kabul etmemesi üzerine Onkoloji Bölümü'ne yönlendirildi.

Sonuç

Literatürde oldukça nadir rastlanması ve agresif seyirinden dolayı MFH olgularında henüz standart bir tedavi yöntemi bulunmamakla birlikte erken radikal sistektomiyi bir seçenktir. Tümör kayıt destekli çok merkezli yapılacak çalışmalar ve sunulan olgular MFH hastalarının tedavisinde yol gösterici olacaktır.

Çıkar Çakışması ve Finansman Beyanı

Bu çalışmada çıkar çakışması ve finansman destek alındığı beyan edilmemiştir.

Kaynaklar

1. O'Brien JE, Stout AP. Malignant fibrous xanthomas. *Cancer* 1964;17:1445-55.
2. Nimmanon T, Ruengpoka P. Malignant fibrous histiocytoma of the urinary bladder as a post-radiation secondary cancer: a case report. *J Med Case Rep* 2011;5:549.
3. Egawa S, Uchida T, Koshiba K, Kagata Y, Iwabuchi K. Malignant fibrous histiocytoma of the bladder with focal rhabdoid tumor differentiation. *J Urol* 1994;151(1):154-6.
4. Celik O, Turk H, Budak S, Ilbey YO. Rare type of bladder cancer: malign fibrous histiocytoma. *Arch Ital Urol Androl* 2014;86(2):158-9.
5. Russo P, Brady MS, Conlon K, et al. Adult urological sarcoma. *J Urol* 1992;147(4):1032-6.
6. Lott S, Lopez-Beltran A, Montironi R, MacLennan GT, Cheng L. Soft tissue tumors of the urinary bladder. Part II: malignant neoplasms. *Hum Pathol* 2007;38(7):963-77.
7. Gunia S, May M, Koch S, Erbersdobler A. Is radical oncosurgery justified for the treatment of primary malignant fibrous histiocytoma of the urinary bladder? Report of two cases and analyses of disease-specific survival rates based on a review of the literature. *Urol Int* 2011;86(3):261-8.
8. Povo-Martín I, Gallego-Vilar D, Bosquet-Sanz M, et al. Malignant fibrous histiocytoma of the bladder. A literature review. *Actas Urol Esp* 2010;34(4):378-85.

How to cite this article:

Bozkurt İH, Şen V, Yonguç T, Aydoğdu Ö, Arslan B, Koraş Ö, Şahin T, Günlüsoy B. Malign Fibrous Histiocytoma of the Bladder: A Rare Case Report. *J Clin Anal Med* 2014;5(suppl 3): 333-5.



Glioblastoma Multiforme Presenting as Spontaneous Intracerebral Hemorrhage

Spontan İntraserebral Hemoraji ile Ortaya Çıkan Glioblastoma Multiforme

Hemorajik Glioblastoma Multiforme / Hemorrhagic Glioblastoma Multiforme

Çağatay Özdöl¹, Tolga Gediz¹, Nalan Çiçek Özdöl², Aykut Recep Aktaş³

¹Neurosurgery Clinic, Antalya Education and Research Hospital, Antalya,

²Radiology Clinic, Antalya Education and Research Hospital, Antalya,

³Department of Radiology, Faculty of Medicine, Süleyman Demirel University, Isparta, Turkey

Özet

Beyin tümörlerine eşlik eden intraserebral kanama nadir bir durumdur. Kanama bir beyin tümörünün ilk prezentasyonu açısından özellikle tümör küçük ve kanama yoğun ise bazı tanısal problemler oluşturabilir. Bu makalede ani başlayan baş ağrısı, sağ gözde görme bulanıklığı ve yürüme bozukluğu acil servise başvuran 47 yaşında erkek hasta bildirilmektedir. Kontrast madde verilmeden çekilen kraniyal tomografisinde sağ oksipital bölgede iyi sınırlı, aynı taraf ventriküle baskı yapan, yoğun periferik ödem alanı içeren hematoma saptandı. Hastaneye yatışının altıncı saatinde nörolojik durumu bozulan hastaya acil kraniyotomi yapıldı ve hematoma boşaltıldı. Kitlenin histopatolojik incelemesi glioblastoma multiforme ile uyumlu geldi. Tümörler spontan intraserebral kanamaların arkasına saklanabilirler. Neoplazmi gösteren preoperatif radyolojik belirtileri doğrulamak için histolojik örneklemeye ve incelemelere yapılmalıdır.

Anahtar Kelimeler

Bilgisayarlı Tomografi; Glioblastoma Multiforme; Spontan; İntraserebral Hemoraji; Cerrahi

Abstract

Brain tumors with concomitant intracerebral hemorrhage are rarely encountered. Hemorrhage as the initial presentation of a brain tumour may pose some diagnostic problems, especially if the tumour is small or the hemorrhage is abundant. We present a 47-year-old man who admitted to the emergency department with sudden onset headache, right blurred vision and gait disturbance. A non-contrast cranial computerized tomography scan performed immediately after his admission revealed a well circumscribed right occipitoparietal haematoma with intense peripheral edema causing compression of the ipsilateral ventricles. On 6th hour of his admission the patient's neurological status deteriorated and he subsequently underwent emergent craniotomy and microsurgical evacuation of the haematoma. The histopathological examination of the mass was consistent with a glioblastoma multiforme. Neoplasms may be hidden behind each case of spontaneous intracerebral hemorrhage. Histological sampling and investigation is mandatory in the presence of preoperative radiological features suggesting a neoplasm.

Keywords

Computerized Tomography; Glioblastoma Multiforme; Spontaneous; Intracerebral Hemorrhage; Surgery

DOI: 10.4328/JCAM.3187

Received: 26.12.2014 Accepted: 16.01.2015 Printed: 01.06.2014 J Clin Anal Med 2014;5(suppl 3): 336-8

Corresponding Author: Çağatay Özdöl, Antalya Education and Research Hospital, Neurosurgery Clinics, 07100, Muratpaşa, Antalya, Turkey.

T.: +90 2422494400 F.: +90 2422494462 E-Mail: drcagatayozdol@gmail.com

Introduction

Glioblastoma multiforme (GBM) are highly invasive and vascular tumors comprising 80% of all malignant gliomas. The abundant angiogenic activity of the tumor, together with tumor cell dissemination in the brain, is largely responsible for tumor recurrence and poor prognosis despite treatment. The physical findings depend on the location, size, and rate of growth of the tumor, as with any other central nervous system tumor.

Brain tumors with concomitant intracerebral hemorrhage are rarely encountered [1]. Although current advances in radiological investigations enable proper preoperative diagnosis especially when the border between the tumoral mass and haematoma is clear, this may not be always possible if the hemorrhage is abundant. In such cases, the tumoral mass is masked by hemorrhage in preoperative radiological imaging and definite diagnosis can only be possible after surgery by histopathological examination.

We report a GBM case presenting with intracerebral haematoma as the initial preoperative diagnosis and briefly highlight the radiological and clinical features of these rare entities.

Case Report

A 47-year-old man with a previous history of appendectomy was admitted to the emergency department with sudden onset headache, right blurred vision and gait disturbance. Neurological examination revealed a Glasgow Coma Scale (GCS) score of 13/15 and left hemiparesia. A non-contrast cranial computerized tomography (CT) scan performed immediately after his admission revealed a well circumscribed right occipitoparietal haematoma with intense peripheral edema causing compression of the ipsilateral ventricles (Figure 1a). On magnetic resonance imaging (MRI) scans, occipitoparietal haematoma surrounding by a hypointens rim belongs to hemosiderin was seen in non-gadolinium enhancement axial T-1 weighted MRI section (Figure 1b). There was no specific contrast enhancement reminding of a tumor (Figure 1c-e), but there was extensive perifocal edema on the T-2 weighted images with enhanced cortical venous congestion reminding of a vascular malformation (Figure 1f). On 6th hour of his admission the patient's neurological status deteriorated to a GCS score of 11 and he subsequently underwent emergent craniotomy and microsurgi-

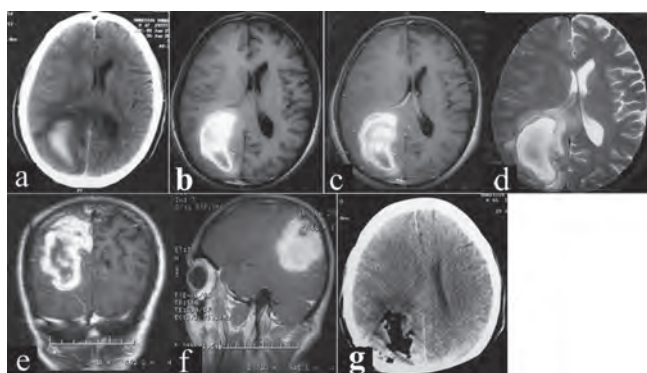


Figure 1. Axial CT scan (a) section shows a right occipitoparietal haematoma with intense peripheral edema causing compression of the ipsilateral ventricles. Occipitoparietal haematoma surrounding by a hypointens rim belongs to hemosiderin was seen in non-gadolinium enhancement axial T-1 weighted MRI section (b). Axial (c-d), coronal (e) and sagittal (f), gadolinium enhanced MRI sections showing no specific contrast enhancement. T-2 weighted MRI section (d) showing intense peripheral edema. Postoperative axial CT section (g) revealed total removal of the lesion.

cal evacuation of the haematoma. Peroperatively, a gray-yellow coloured mass in close proximity to the ventricle was identified and totally removed. Following surgery the patient was taken to the intensive care unit and postoperative CT scan revealed total removal of the lesion (Figure 1g). The histopathological examination of the mass was consistent with a glioblastoma multiforme.

Discussion

Intracerebral hemorrhage secondary to pathological changes initiated by chronic hypertension is responsible for approximately 75% of all cases of spontaneous intracerebral hemorrhages [2]. Hemorrhage secondary to a primary or metastatic brain tumors accounts for less than 10% of all intracerebral haematomas [3]. Metastatic brain tumors are reported to be the most frequent cause of tumour-related hemorrhage followed by malignant gliomas [4]. Accordingly, the present case of glioblastoma multiforme manifesting as acute hemorrhage is exceptionally rare.

The symptomatic presentation of GBM's include nonspecific and site specific symptoms which usually coexist. Nonspecific symptoms are the result of increased intracranial pressure and most commonly include chronic headache, nausea, drowsiness and visual obscurations. Site specific symptoms include neurological deficits which are directly related with the location of the tumor. In the present case, after evaluating the factors and such as the relatively young age of the patient, lack of hypertension history, and atypical haematoma location hypertensive hemorrhage has been ruled and secondary causes of spontaneous hemorrhage such as the vascular malformative etiologies were considered in the differential diagnosis.

Rapidly dividing tumors such as GBMs, require a steady supply of nutrients and oxygen from the circulatory system in order to grow and continuous vascular supply is maintained by angiogenesis. Various theories have been proposed regarding the etiologies of intratumoral hemorrhage which briefly include endothelial proliferation with vascular obliteration, vessel compression and/or distortion as a result of rapid growth, vessel necrosis, tumoral invasion of the vessel wall and reduced structural quality of the newly formed vessels [5]. In the present case one or more mechanisms may have played a role in the glioblastoma cases all of these theories may be present and they cause rapid and extensive bleeding and so any case of glioblastoma may be presented with spontaneous intracerebral hemorrhage.

Intratumoral hemorrhages can easily be diagnosed by preoperative cranial CT particularly when the border between the tumor and hemorrhage is clear [6]. However diagnosing intratumoral hemorrhage may be challenging when the hemorrhage is abundant. Several features detected by CT have been reported to hint at an intratumoral hemorrhage, which include an irregular shape and an atypical location or a heterogeneous appearance with solid areas of blood, multiple hemorrhage, and a ring-shaped hemorrhage [4]. Peritumoral edema is also an important feature in the differential diagnosis because it is only rarely seen in the acute phase of spontaneous intracerebral hemorrhage, while it is a very common feature in expanding, space occupying lesions such as tumors [6]. Although administration

of contrast agents have also been suggested to aid in the differential diagnosis, in the presence of a large hemorrhage, such as the present case, the tumor may not be able to be visualized, even if contrast material is used.

Although CT remains important in the acute setting, MR imaging has proved invaluable for diagnosis and work up of patients with spontaneous intracranial hemorrhage [7]. On MRI the features of the lesion and its relation with the neighbouring structures can be more readily visualized. It has been reported that on MRI, an underlying neoplasm should be suspected in any hemorrhage that evolves slowly, develops central or eccentric hyperintensity as it evolves, or exhibits a mixed-signal-intensity pattern [8]. The presence of a hemosiderin rim along the borders of the hemorrhage was also reported to hint at an intratumoral hemorrhage [8]. However, obtaining an MRI scan for every patient admitted to emergency department with spontaneous intracerebral hemorrhages especially in comatous condition is a quite time consuming and not cost-effective.

The indication for surgery should be based on a combination of the neurological condition on admission, estimated overall prognosis, and accompanying diseases rather than on age. The intraoperative surgical strategy should be decided according to the presence of radiological features suggesting an intratumoral hemorrhage. If the tumoral mass is identified preoperatively, such as the presented case, the surgical strategy should be aimed at total removal of the tumor along with the haematoma. If no mass is identified intraoperatively, but there is suspicion of the presence of a tumor preoperatively, samples should be taken from and neighboring areas of the hematoma for further histopathological investigation.

Conclusion

A rare case of glioblastoma multiforme presenting as spontaneous intracerebral hemorrhage is presented. Neoplasms may be hidden behind each case of spontaneous intracerebral hemorrhage. Histological sampling and investigation is mandatory in the presence of preoperative radiological features suggesting a neoplasm.

Competing interests

The authors declare that they have no competing interests.

References

1. Inamasu J, Kuramae T, Nakatsukasa M. Glioblastoma Masquerading as a Hypertensive Putaminal Hemorrhage: A Diagnostic Pitfall. *Neurol Med Chir (Tokyo)* 2009;49(9):427-9.
2. Manno EM, Atkinson JL, Fulgham JR, Wijdicks EF. Emerging medical and surgical management strategies in the evaluation and treatment of intracerebral hemorrhage. *Mayo Clin Proc* 2005;80(20):420-33.
3. Kase CS. Intracerebral hemorrhage: non-hypertensive causes. *Stroke* 1986;17(4):590-5.
4. Maiuri F, D'Andrea F, Gallicchio B, Carandente M. Intracranial haemorrhages in metastatic brain tumours. *J Neurosurg Sci* 1985;29(1):37-41.
5. Cheng SY, Nagane M, Huang HS, Cavenee WK. Intracerebral tumour-associated haemorrhage caused by overexpression of the vascular endothelial growth factor isoforms VEGF121 and VEGF165 but not VEGF189. *Proc Natl Acad Sci USA* 1997;94(22):12081-7.
6. Schrader B, Barth H, Lang EW, Buhl R, Hugo HH, Biederer J, et al. Spontaneous intracranial hemorrhage caused by neoplasms. *Acta neurochir (Wien)* 2000;142(9):979-85.
7. Meyer JR, Gorey MT. Differential diagnosis of nontraumatic intracranial hemorrhage. *Neuroimaging Clin N Am* 1998;8(2):263-93.
8. Destian S, Sze G, Krol G, Zimmerman RD, Deck MD. MR imaging of hemorrhagic intracranial neoplasms. *AJR Am J Roentgenol* 1989;152(1):137-44.

How to cite this article:

Özdöl Ç, Gediz T, Özdöl NÇ, Aktaş AR. Glioblastoma Multiforme Presenting as Spontaneous Intracerebral Hemorrhage. *J Clin Anal Med* 2014;5(suppl 3): 336-8.



A Rare Cause of Acute Abdomen: Intrauterine Device (IUD)

Nadir Bir Akut Karın Sebebi: Rahim İçi Araç (RİA)

Akut Batın RİA / Acute Abdomen IUD

Yavuz Savaş Koca¹, İhsan Yıldız¹, Ertuğrul Yılmaz²

¹Genel Cerrahi ABD, Süleyman Demirel Üniversitesi, Isparta,

²Kadın Hastalıkları ve Doğum Kliniği, Finike Devlet Hastanesi, Antalya, Türkiye

Özet

Uterus perforasyonuna bağlı rahim içi araç (RİA) migrasyonu çeşitli nedenlerle olabilmektedir. RİA'nın karın boşluğuna migrasyonu intraabdominal organ perforasyonu, fistül, pelvik veya abdominal apse gibi akut karın oluşturabilen bir komplikasyondur. Tedavisinde günümüzde laparoskopik yaklaşım ilk tercihtir. Otuz altı yaşında kadın hastada akut batın tablosuna yol açan karın içi RİA olgusu literatür eşliğinde sunulmuştur.

Anahtar Kelimeler

Akut Batın; Uterus Perforasyonu; RİA Migrasyonu

Abstract

Uterus perforation due to intrauterine device (IUD) can occur for several reasons. IUD migration into the abdominal cavity is a complication that can cause acute abdomen conditions such as pelvic and intra-abdominal abscess, intra-abdominal organ perforation and fistula. In such cases, the laparoscopic approach is recommended as the first choice. Thirty-six-year-old female patient with clinical acute abdomen caused by the IUD, was presented with the literature.

Keywords

Acute Abdomen; Uterine Perforation; IUD Migration

DOI: 10.4328/JCAM.3164

Received: 17.12.2014 Accepted: 20.01.2015 Printed: 01.06.2014 J Clin Anal Med 2014;5(suppl 3): 339-41

Corresponding Author: Yavuz Savaş Koca, SDÜ Tıp Fakültesi Genel Cerrahi ABD, Doğu Yerleşkesi 32260 Çünür, Isparta, Türkiye.

T.: +90 2462119248 F.: +90 2462112832 GSM: +905057172015 E-Mail: yavuzsavaskoca@gmail.com

Giriş

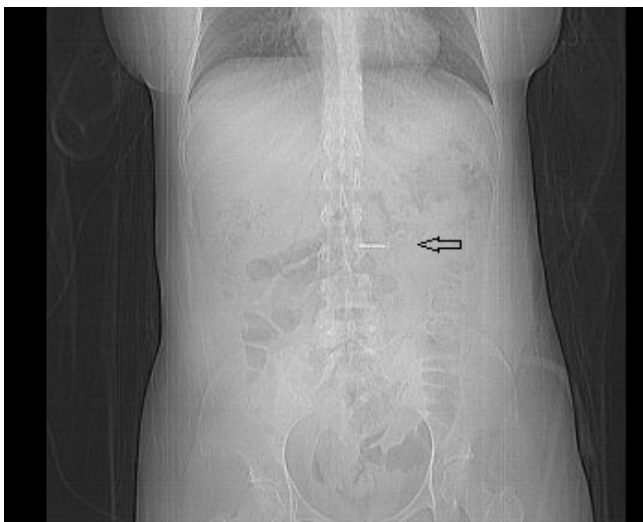
Günümüzde doğum kontrol yönteminde ikinci sırada olan rahim içi araç (RİA), ilk defa 1909 yılında Richter tarafından tanımlanmıştır. Bu tarihten sonra RİA'ların yapısının daha bioable ve güvenli olması için çok sayıda iyileştirmeler yapılmıştır [1]. Ciddi RİA komplikasyonları nadir olmakla birlikte, RİA rahim duvarını delerek karın boşluğundaki organların perforasyonuna neden olabilir. Hayatı tehdit eden ciddi komplikasyonlar dışında sadece vajinal yoldan RİA'nın alınmasıyla tedavi edilebilen kanama, enfeksiyon gibi basit komplikasyonlarla da karşılaşılabilir. Komplikeasyonlar, yerleştirme anından itibaren günler, aylar hatta yıllar sonra da ortaya çıkabilir.

RİA migrasyonu ile oluşan birçok komplikasyonun tedavisi duruma göre çeşitli yöntemlerle yapılabilir. Bunlar kolonoskopik, laparoskopik ve seyrek olarak da laparotomi cerrahi seçeneklerdir.

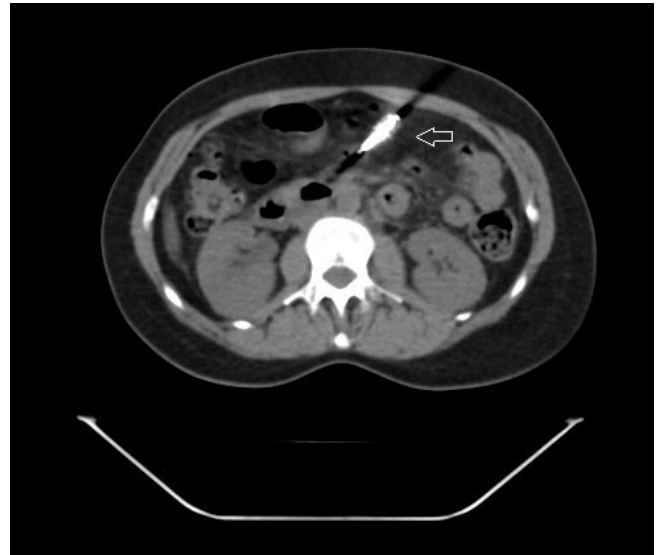
Bizde karşılaştığımız RİA migrasyonu olgusundan elde ettiğimiz deneyimi literatür eşliğinde paylaşmayı amaçladık.

Olgu Sunumu

Otuz altı yaşında kadın hasta 2 gündür var olan bulantı ve karın ağrısı yakınmaları ile acil servise başvurdu. Fizik incelemesinde epigastrik, suprapubik hassasiyet ve defans tespit edildi. Vücut sıcaklığı 38,6 °C, nabız 86/dk, TA 70/110 mmHg idi. Laboratuvar tetkiklerinde beyaz küre:14300/mm³, hemoglobin:11,8g/dL, platelet:296000/mm³, biyokimyasal parametreleri normal sınırlarda saptandı. Ayakta direkt batın grafisinde (ADBG) epigastrik bölgede transvers kolonun alt komşuluğunda radyo-opak görünüm izlendi (Resim 1) . Hasta sorgulandığında yaklaşık 2 ay önce RİA takıldığını belirtmesi üzerine jinekolojik muayene yapıldı. Jinekolojik muayenede serviks ağzında RİA ipi tespit edilemedi. Vajinal ultrasonda RİA'nın uterus içerisinde olmadığı görüldü. Abdominal bilgisayarlı tomografide transvers kolon inferior komşuluğunda RİA ile uyumlu batın içi yabancı cisim görünümü izlendi (Resim 2). Uterus perforasyonuna bağlı batın içine RİA migrasyonu düşünülen hastaya diagnostik laparotomi yapıldı. Ekplorasyonda uterus korpus alt kesiminde arka duvarda yaklaşık 1 cm çapında perforasyon alanı görüldü bu alan primer tamir edildikten sonra transvers kolon mezosu üzerindeki RİA batından çıkartıldı. Postoperatif 5 gün antibiyotik tedavisi alan hasta komplikasyonsuz taburcu edildi.



Resim 1. ADBG de transvers kolon altında RİA ile uyumlu görünüm



Resim 2. Transvers kolon inferior komşuluğunda RİA ile uyumlu batın içi yabancı cisim görünümü

Tartışma

RİA geri dönüşümlü, güvenli ve yaygın kullanılan bir doğum kontrol yöntemidir. Doğum kontrol yöntemleri arasında kullanım oranı gelişmiş ülkelerde %9,4 iken gelişmemiş ülkelerde ise %16,4'dür [1]. Bu oranıyla doğum kontrol yönteminde ikinci sırada yer almaktadır. Bu kadar çok kullanılan bu yöntemin basit komplikasyonları yanında seyrek görülen ciddi komplikasyonları da olabilmektedir. Ciddi komplikasyonlarından birisi de nadir görülen uterus perforasyonudur. Perforasyon literatürde çeşitli sebeplere bağlanmıştır; en sık sebep RİA'nın uzman olmayan biri tarafından yerleştirilmesidir. Pek çok yazar, perforasyonu engellemede RİA'nın uzman tarafından yerleştirilmesinin çok önemli olduğuna inanmaktadır. RİA'nın neden olduğu abdominal komplikasyonlarda belirtiler spesifik değildir. Karın ağrısı, bulantı, kusma, gaz çıkaramama, ateş iştahsızlık gibi semptomlar olabilir. Bazen ektopik gebelik oluşur ve buna bağlı semptomlar da görülebilir. RİA migrasyonuna bağlı peritonit ve buna bağlı olarak gelişen intestinal obstruksiyon akut karın tablosuna yol açabilmektedir. Bizim olgumuzda da lokalize peritonit oluşmuş ancak obstruksiyon yoktu. Bu tür olgularda zamanında tanı konulması ve tedavi edilmesi olası organ hasarının önlenmesi bakımından önemlidir.

Genellikle kayıp RİA tanısı ipinin görülememesi üzerine konmaktadır. Bu hastalarda tanı yöntemi olarak ultrasonografi güvenli, uygun ve non-invaziv bir yöntemdir. Bunun yanında RİA'nın endometrial kavitede olup olmadığını da kolayca görüntülememize olanak sağlamaktadır. Daha önce RİA uygulanmış olan ve yapılan muayeneler sonrasında, özellikle ultrasonografide endometrial kavite içerisinde RİA imajının izlenmediği durumlarda uterus perforasyonu ilk planda düşünülmelidir. Kasık ve karın ağrısı şikayeti ile kanama düzensizliği olan hastalarda da ayırıcı tanıda RİA kaynaklı problemler akılda tutulmalı ve normal yerleşimli olmadığına uygun görüntüleme yöntemleri ile incelenmelidir. Tanısal olarak diğer radyolojik yöntemlerin ise (röntgen, tomografi, magnetic rezonans, intra-operatif floroskopi) vajinal ultrasonografinin yetersiz kaldığı ve uzak bölgelere yerleşmiş RİA ihtimali olduğunda tercih edilen tanı yöntemleridir [2].

Kayıp RİA'lı olguların tedavisi tartışmalıdır. Pek çok yazar, ağrı, enfeksiyon, komşu organ hasarı, batın içi yapışıklıklar, hatta

sepsis ve intestinal obstruksiyon gibi ölümcül komplikasyonlara sebep olabileceği için kayıp RİA'nın tedavi gerektirdiğini belirtmektedir [3]. Markovitch ve ark. 3 olguluk serilerinde RİA migrasyonu olan her hastanın cerrahi tedavi gerektirmediğini belirtmiştir [4].

Tedavide sıklıkla, laparoskopi veya endoskopi gibi minimal invaziv yöntemler tercih edilmektedir. RİA barsak lümenindeyse veya barsağın iç duvarına gömülmüşse kolonoskopi faydalı bir tekniktir. Eğer RİA komşu yapılara gömülmüşse kolonoskopik olarak çıkarmak zor olabilir. Ayrıca kolokolik fistül gibi kompleks bir lezyonu kolonoskopiyle tespit etmek zor olabilir hatta bu yaklaşım lümeden intraperitoneal bölgeye sıvı sızmasına neden olabilir [5]. Bağırsağı penetre etmiş RİA'yı çıkarmak için laparoskopi de iyi bir seçenektir. Bu yöntemle RİA çıkarılabilir, gerektiğinde intrakorporealsütür atılabilir, etkilenmiş barsak segmenti rezeke edilip primer anastomoz yapılabilir. Laparoskopik tekniğin avantajları daha az doku travması, daha az postoperatif ağrı ve azalmış intraabdominal adezyon riskidir. Bununla birlikte laparoskopik teknikle RİA çıkarılması re-laparoskopi, laparotomiye dönüş ve kolostomi gibi farklı şekillerde sonuçlanabilir [6].

Sonuç olarak RİA uygun zamanda uzman kişiler tarafından gerçekleştirilmelidir. Akut karın kliniği ile hastaneye başvuran hastalarda RİA kullanım öyküsü sorgulanmalı ve jinekolojik değerlendirme yapılmalıdır. Migratuvar RİA tespitinde direkt grafi, US, CT gibi radyolojik teknikler kullanılmalı ve asemptomatik olsa bile daha ciddi bir komplikasyona yol açmadan ivedilikle uygun cerrahi veya endoskopik teknik ile çözülmelidir.

Çıkar Çakışması ve Finansman Beyanı

Bu çalışmada çıkar çakışması ve finansman destek alındığı beyan edilmemiştir.

Kaynaklar

1. Akpınar F, Özgür EN, Yılmaz S, Ustaoglu O. Sigmoid colon migration of an intrauterine device. Case Rep Obstet Gynecol 2014;2014:207659. DOI: 10.1155/CROG.207659.
2. Toy H, Vural M, Camuzcuoğlu H, Aydın H. Kayıp rahim içi araçların yönetimi ve komplikasyonlar. Düzce Tıp Dergisi 2010;12(3):15-8.
3. Sun CC, Chang CC, Yu MH. Far-migrated intra-abdominal intrauterine device with abdominal pain. Taiwan J Obstet Gynecol 2008;47(2):244-6.
4. Markovitch O, Klein Z, Gidoni Y, Holzinger M, Beyth Y. Extrauterine mislocated IUD: is surgical removal mandatory? Contraception 2002;66(2):105-8.
5. Zeino MY, Wietfeldt ED, Advani V, Ahad S, Younkin C, Hassan I. Laparoscopic removal of a copper intrauterine device from the sigmoid colon. JSLS 2011;15(4):568-70.
6. Chi E, Rosenfeld D, Sokol TP. Laparoscopic removal of an intrauterine device perforating the sigmoid colon: a case report and review of the literature. Am Surg 2005;71(12):1055-7.

How to cite this article:

Koca YS, Yıldız İ, Yılmaz E. A Rare Cause of Acute Abdomen: Intrauterine Device (IUD). J Clin Anal Med 2014;5(suppl 3): 339-41.



Traumatic Abdominal Wall Hernia After a Blunt Trauma: A Case Report

Künt Travma Sonrası Gelişen Travmatik Karın Duvarı Hernisi: Olgu Sunumu

Travmatik Karın Duvarı Hernisi Olgusu / A Case with Traumatic Abdominal Wall Hernia

Ersin Gürkan Dumlu¹, Mehmet Tokaç¹, Dođukan Durak¹, Abdussamed Yalçın², Mehmet Kılıç²

¹Department of General Surgery, Atatürk Training and Research Hospital,

²Department of General Surgery, Yıldırım Beyazıt University Faculty of Medicine, Ankara, Turkey

Özet

Travmatik karın duvarı hernisi, yetişkinlerde künt travmalar sonrasında nadir görülen bir durumdur. Künt travmalar sonrasında karın içi organ yaralanmalarının tespiti öncelikli olsa da, karın duvarı defekti gözlemlenebilir. Bu tip herniler üzerindeki deri katmanı nedeniyle gözden kaçabilirler. Travmatik karın duvarı hernisi oluşumuyla, gözden kaçan tübüler organ yaralanması ya da inkarasyonu yüksek mortalite ve morbidite oranlarıyla sonuçlanabilir. Şiddetli künt travmalar sonrasında travmatik herni ihtimali akılda tutulmalı, bilgisayarlı tomografi şüphe durumunda yüksek tanı koyma değeriyle rutin olarak uygulanmalıdır. Bu çalışmada, ameliyat edilen travmatik karın duvarı hernisi olgusunun literatür eşliğinde tartışılması amaçlanmıştır.

Anahtar Kelimeler

Künt Travma; Travmatik Herni; Karın Duvarı Hernisi

Abstract

Traumatic abdominal wall hernia is a rare result of blunt abdominal traumas in adults. Although the detection of the injuries of the abdominal organs is the priority in blunt traumas, abdominal wall defect may also occur in these patients. These hernias can go undetected due to preservation of the skin overlying the hernia defect. Traumatic abdominal wall hernias can have high morbidity and mortality rates due to incarceration and perforation of tubular hollow organs, especially if there is any delay. The possibility of traumatic hernia should always be considered in cases with serious blunt trauma. Computed Tomography (CT) scan examinations should be performed routinely due to their high diagnostic value if traumatic hernia is suspected. In this report, a traumatic abdominal wall hernia patient who was treated by surgery has been presented with the review of the current literature.

Keywords

Blunt Trauma; Traumatic Hernia; Abdominal Wall Hernia

DOI: 10.4328/JCAM.3198

Received: 30.12.2014 Accepted: 21.01.2015 Printed: 01.06.2014 J Clin Anal Med 2014;5(suppl 3): 342-4

Corresponding Author: Ersin Gürkan Dumlu, Atatürk Training and Research Hospital, Department of General Surgery, 06800, Ankara, Turkey.

GSM: +905324465043 E-Mail: gurkanumlu@gmail.com

Introduction

Although blunt abdominal traumas and traumatic intraabdominal organ injuries are frequently seen in emergency rooms, post-traumatic abdominal wall herniation is a rare condition. The definition and diagnosis are difficult in adults [1]. The criteria for traumatic abdominal wall hernia include immediate appearance of the hernia through the disrupted muscle and fascia after blunt abdominal trauma, and failure of the injury to penetrate the skin. In this paper it is our purpose to discuss traumatic abdominal wall hernia after blunt abdominal trauma in light of current literature.

Case Report

A 52-year-old male presented to emergency department after housework accident (hit by a wooden stick). He complained about left sided abdominal pain and reducible swelling. He was hemodynamically stable on presentation and an impulse on coughing was present in the left upper quadrant and a defect could be felt in the anterior abdominal wall lateral to the rectus abdominis muscle joint with abrasion and echymosis of the overlying skin (Figure 1). When the patient got up, the swelling appeared immediately. He had a history of a fall on a wooden stick 1 hour ago. There was no guarding or rigidity over the abdomen.

His hemoglobin was 10.6 gm/dl and rest of the hematological and coagulation profiles were within normal range. Abdominal ultrasonography revealed a fascial defect of 25 mm on the abdominal wall. He underwent CT scan which revealed a complete tear of left anterolateral abdominal wall musculature with a defect of 32 mm axis (Figure 2).

The patient went on elective surgery after two days with close observation and a transverse incision was applied on the trauma site. In exploration, a full layer rupture which was approximately 35 mm long and included the peritoneum, musculature and fascial structures was observed. The defect had expanded to the subcutaneous tissue and the omentum had herniated through this defect; however the skin was intact. No pathologic condition was observed in intraabdominal organs. The defect was primarily repaired using nonabsorbable sutures. No complication was observed in the patient during postoperative follow-up and he was discharged on postoperative day 2. After two months, we didn't see any recurrence on the operation area.

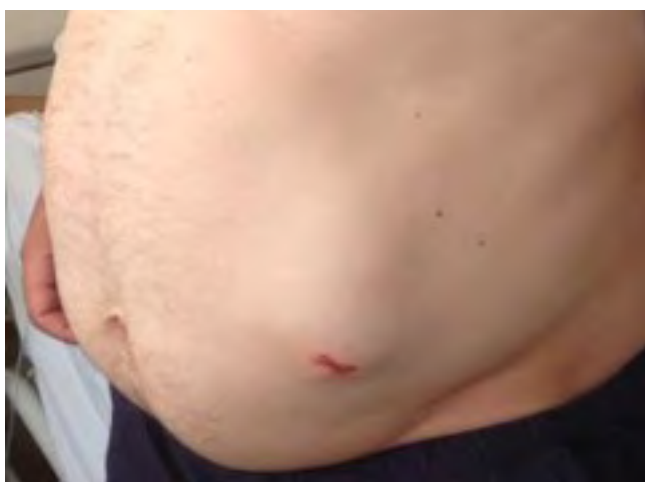

Figure 1. The swelling on the abdominal

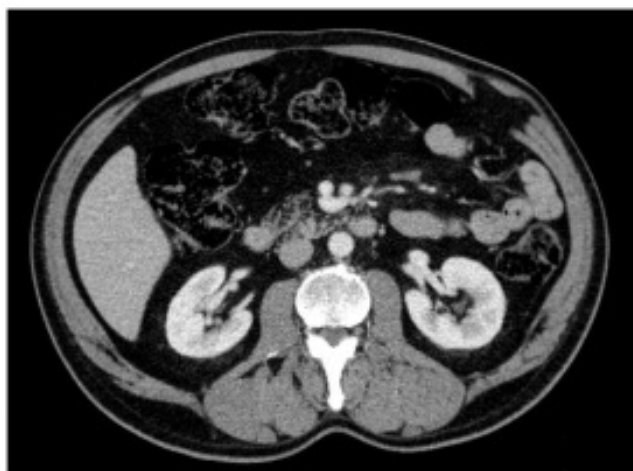

Figure 2. Abdominal wall defect on CT

Discussion

Traumatic abdominal wall hernia has been defined as herniation through disrupted musculature and fascia associated with blunt trauma, without skin penetration, and with no evidence of prior hernia defect at the site of injury [2]. Consistent with the mechanism reported in the current case, many traumatic abdominal wall hernias have been associated with the patient impacting on angled or curved surfaces/objects [3]. Traumatic abdominal wall hernias are thought to result from simultaneous surge in abdominal pressure and the presence of shearing forces that synergistically disrupt the abdominal wall musculature and fascial layers [4]. Wood et al. [5] classify traumatic abdominal wall hernia in 3 major types: type I are sustained from high energy injuries and are commonly associated with intra-abdominal injuries. Type II occurs due to low energy injuries example handle bar hernias. Type III result from deceleration injuries and are associated with intra abdominal herniation. According to Ganchi and Orgill [6] it is divided as focal and diffuse types; while in focal types the defect is small and intraabdominal organ injury is rare; in diffuse types the defect is large and accompanying intraabdominal organ injury is common. Although traumatic abdominal wall hernia incidence is not known, in a study in 25 of 10,868 patients with blunt trauma, some type of abdominal wall hernia was detected [7]. The localization of the defect is usually the lateral side of the rectus sheath, lower abdomen and inguinal regions; however it changes according to the traumatic site [8]. In our case the defect was on the left lateral side of the rectus sheath.

Traumatic abdominal wall hernia can be misdiagnosed as an abdominal wall hematoma [9]. An appropriate history and physical examination is usually sufficient to make the diagnosis. However, various imaging modalities may be needed to detect underlying visceral injuries. The use of computed tomographic scan has been recommended by most reports [10]. Computed tomographic scan of the abdomen is the most effective examination for diagnosis of the traumatic abdominal wall hernia and detection of the accompanying organ injury [7,11]. This method is able to reveal the fascial planes and musculature of the normal abdominal wall and show any irregularities of these planes and the herniations of retroperitoneal adipose tissue and intraabdominal organs. Dennis et al. described an abdominal wall injury scale based on CT scan findings, with overall injury sever-

ity graded on a scale from I to VI (Table 1) [12].

Table 1. Abdominal wall injury grading scale

Grade	Description
I	Subcutaneous tissue contusion
II	Abdominal wall muscle hematoma
III	Singular abdominal wall muscle disruption
IV	Complete abdominal wall muscle disruption
V	Complete abdominal wall muscle disruption with herniation of abdominal contents
VI	Complete abdominal wall muscle disruption with evisceration

Although conservative management has been reported in the literature with spontaneous resolution of the hernia defect, definitive management involves surgical repair of the hernia [13]. Surgery is primary modality of treatment which can be emergent or delayed. Probability of intra-abdominal injuries plays the most important role in deciding the timing of operative intervention. Immediate exploration with hernia repair is generally accepted as favourable choice as it allows to rule out any intraabdominal injury and prevents strangulation of herniated bowel which may occur hours to days after injury [14]. Since there is a high risk for infection and enteric fistula formation, in cases of hernias with tubuler organ injury, it is recommended to avoid prosthetic materials and perform a primary repair [7,15]. In our patient, because the defect was small and there was some concern regarding infection, primary repair was applied. Repair with mesh support may be performed especially in large hernia defects with no accompanying tubuler organ injury or conditions which tension is considered to occur after primary repair [15]. Diagnostic laparoscopy seems to be an excellent adjunct in the management of TAWHs. In the event of a negative diagnostic laparoscopy, one can repair the hernia by the local approach and avoid unnecessary general abdominal exploration [16]. In another study, Rathore et al. [17] showed no differences between laparoscopic and open technique hernia repair in five patients.

In conclusion, traumatic abdominal wall hernia is a type of hernia which is rare and a cause of serious morbidity and mortality due to delayed intervention of incarceration or accompanying organ injury. For these reasons, traumatic abdominal wall hernia should be considered in evaluation of patients with blunt abdominal traumas.

Competing interests

The authors declare that they have no competing interests.

References

- Lane CT, Cohen AJ, Cinat ME. Management of traumatic abdominal wall hernia. *Am Surg* 2003;69(1):73-6.
- Okamoto D, Aibe H, Hasuo K, Shida Y, Edamoto Y. Handlebar hernia: a case report. *Emerg Radiol* 2007;13(4):213-5.
- Yucel N, Ugras MY, Isik B, Turtay G. Case report of a traumatic abdominal wall hernia resulting from falling onto a flat surface. *Ulus Travma Acil Cerrahi Derg* 2010;16(6):571-4.
- D. den Hartog D, Tuinebreijer WE, Oprel PP, Patka P. Acute traumatic abdominal wall hernia. *Hernia* 2011;15(4):443-5.
- Wood RJ, Ney AL, Bubrick MP. Traumatic abdominal hernia: a case report and review of literature. *American Surgeon* 1988;54(11):648-51.
- Ganchi PA, Orgill DP. Autopenetrating hernia: a novel form of traumatic abdominal wall hernia—case report and review of the literature. *J Trauma* 1996;41(6):1064-6.
- Bender JS, Dennis RW, Albrecht RM. Traumatic flank hernias: acute and chronic management. *Am J Surg* 2008;195(3):414-7.

- Shiomi H, Hase T, Matsuno S, Izumi M, Tatsuta T, Ito F et al. Handlebar hernia with intra-abdominal extraluminal air presenting as a novel form traumatic abdominal wall hernia: report of a case. *Surg Today* 1999;29(12):1280-4.
- El-Charnoubi WA, Berg JO, Rosenstock SJ. Traumatic abdominal wall hernia. *Ugeskr Laeger* 2010;172(26):1989-90.
- Mitchiner JC. Handlebar hernia: diagnosis by abdominal computed tomography. *Ann Emerg Med* 1990;19(7):812-3.
- Burt BM, Afifi HY, Wantz GE, Barie PS. Traumatic lumbar hernia: report of cases and comprehensive review of the literature. *J Trauma* 2004;57(6):1361-70.
- Dennis RW, Marshall A, Deshmukh H, Bender JS, Kulvatunyou N, Lees JS et al. Abdominal wall injuries occurring after blunt trauma: Incidence and grading system. *Am J Surg* 2009;197(3):413-7.
- Matsuo S, Okada S, Matsumata T. Successful conservative treatment of a bicycle-handlebar hernia: report of a case. *Surg Today* 2007;37(4):349-51.
- Herbert RJ, Turner FW. Traumatic abdominal wall hernia in a 7-year-old child. *J Pediatr Surg* 1973;8(6):975-6.
- Burt BM, Afifi HY, Wantz GE, Barie PS. Traumatic lumbar hernia: Report of cases and comprehensive review of the literature. *J Trauma* 2004;57(6):1361-70.
- Goliath J, Mittal V, McDonough J. Traumatic handlebar hernia: a rare abdominal wall hernia. *J Paediatr Surg* 2004;39(10):20-2.
- Rathore A, Simpson B. J., Diefenbach K. A. Traumatic abdominal wall hernias: an emerging trend in handlebar injuries. *J Pediatr Surg* 2012; 47(7):1410-3.

How to cite this article:

Dumlu EG, Tokaç M, Durak D, Yalçın A, Kılıç M. Traumatic Abdominal Wall Hernia After a Blunt Trauma: A Case Report. *J Clin Anal Med* 2014;5(suppl 3): 342-4.



Splenosis Causing ITP Relapse: Case Report

ITP Nüksüne Neden Olan Splenosis: Olgu Sunumu

Abdominal Splenosis / Abdominal Splenosis

Yavuz Savaş Koca¹, İhsan Yıldız¹, Sedat Gözel², Mustafa Uğur³, Mehmet Zafer Sabuncuoğlu¹
¹Süleyman Demirel Üniversitesi Tıp Fakültesi, Genel Cerrahi ABD. Isparta,
²Samandağ Özel Güneypark Hastanesi, İç Hastalıkları, Hatay,
³Mustafa Kemal Üniversitesi Tıp Fakültesi, Genel Cerrahi ABD. Hatay, Türkiye

Özet

ITP (idiopatik trombositopenik purpura); normal kemik iliği yapısı korunduğu halde trombositopeni yapan başka bir sebep olmaksızın izole trombositopeni olarak tanımlanmaktadır. Tedaviye dirençli ITP vakalarında splenektomi etkin ve kalıcı bir tedavi seçeneğidir. Aksesuar dalak ve dalağın otoimplantasyonu olarak ta bilinen splenosis, ITP nükslerinde akılda bulundurulması gereken nadir klinik durumlardır. Bu makalede ITP nedeniyle splenektomi geçiren, postoperatif 5. yılında splenosis nedeniyle nüks ITP olan 49 yaşındaki kadın hasta literatür eşliğinde sunulmuştur.

Anahtar Kelimeler

ITP; Splenosis; Nüks; Trombositopeni

Abstract

ITP (idiopathic thrombocytopenic purpura) is defined as isolated thrombocytopenia which occurs even in normal bone marrow structure without any reason. Splenectomy is an efficient and permanent treatment in treatment-resistant ITP cases. Accesory spleen and splenosis, also known as auto-implantation of spleen, are rare clinical cases that need to be considered in ITP relapses. In this study, a 49 year old woman patient who had splenectomy because of ITP and had ITP relapse stemming from splenosis in postoperative 5th year is presented with literature.

Keywords

ITP; Splenosis; Recurrens; Trombocytopenia

DOI: 10.4328/JCAM.3224

Received: 09.01.2015 Accepted: 22.01.2015 Printed: 01.06.2014 J Clin Anal Med 2014;5(suppl 3): 345-7

Corresponding Author: Yavuz Savaş Koca, Süleyman Demirel Üniversitesi Tıp Fakültesi, Genel Cerrahi ABD. Doğu Yerleşkesi Çünür, 3220, Isparta, Türkiye.

T.: +90 2462119248 F.: +90 2462112830 GSM: +905057172015 E-Mail : yavuzsavaskoca@gmail.com

Giriş

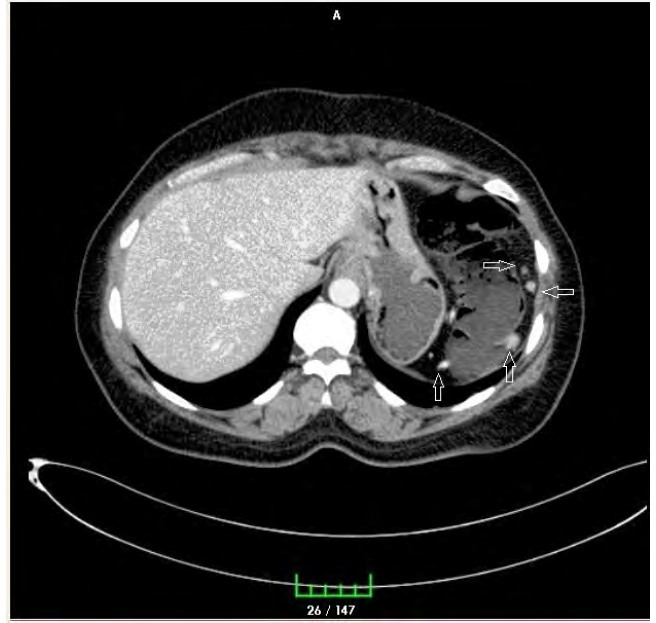Dalak yaralanması veya splenektomi sonrası dalak dokusunun heterotopik ootransplantasyonu ve implantasyonu splenozis olarak tanımlanmıştır [1]. Sıklıkla intraperitoneal bölgede görülmekle birlikte literatürde retroperiton, pelvis, intratorasik yerleşimli olgularda rapor edilmiştir [2]. Genelde asemptomatik bir kliniğe sahip olduğu için splenozisin insidansı da bilinmemektedir. ITP (idiyopatik trombositopenik purpura), primer immün trombositopenik purpura olarak da bilinir, normal kemik iliği yapısı olduğu halde, trombositopeni yapan başka hiçbir sebep olmaksızın izole trombositopeni varlığının gösterilmesidir [3]. Çocukluk yaşında başlayan akut formu ve erişkin yaşta başlayan kronik formu olmak üzere iki formu mevcuttur. Amerikan Hematoloji Derneği'nin 2011 kılavuzuna göre erişkin yaşta formda tedavide birincil seçenek ilaçlar kortikosteroidler olup kontrendikasyon durumlarına göre IVIg ve anti-D birincil seçenek ilaç olarak da kullanılabilir. Birincil tedaviye yanıtız vakalarda ikincil tedavi olarak splenektomi önerilmektedir. Bu makalede ITP nedeni ile splenektomi geçirmiş bir olguda splenektomiden yıllar sonra ortaya çıkan abdominal splenozisin neden olduğu nüks ITP olgusu sunulmuştur.

Olgu Sunumu

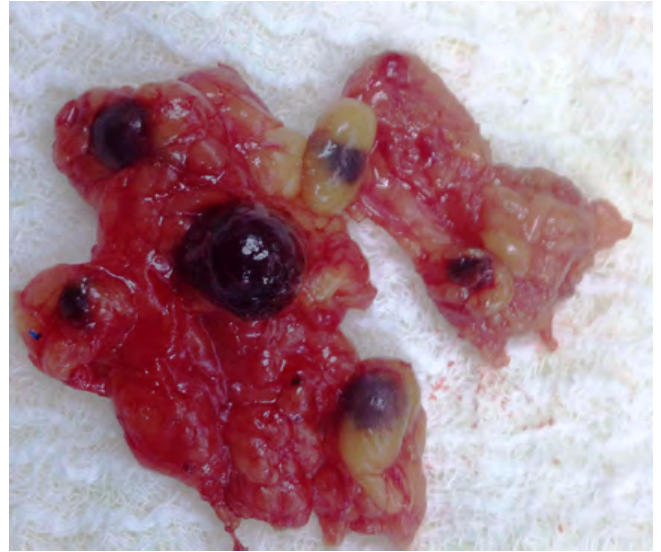49 yaşında bir kadın hasta 11 yıldır kronik ITP tanısı ile takip edilmekte iken birinci basamak tedaviler uygulanmış ve tedavinin 4. Yılında tedavi direnci sebebi ile hastaya ikinci basamak tedavi olarak splenektomi uygulanmış. Splenektomi öncesi $<30.000/\text{mm}^3$ olan trombosit sayısı splenektomi sonrasında $112.000/\text{mm}^3$ ve takipte $153.000/\text{mm}^3$ gibi normal seviyelerde ölçülmüştür. Splenektominin 5. Yılında hastanın trombosit düzeyleri düşmeye başlamış ancak takiplerini düzenli yaptırmayan hastanın bu durumu, karın ağrısı nedeniyle yapılan değerlendirmeler sırasında belirgin trombositopeni ($29.000/\text{mm}^3$) tespit edilmesi ile anlaşılmıştır. Çekilen bilgisayarlı tomografide (BT) splenektomili olguda desenden kolon lateralinde ve pankreas kuyruk kesimde büyüğü yaklaşık $1,8 \times 1,1$ cm boyutlarında homojen 5 adet radyo-opak kitle görünümü izlenmiş. Bu görüntüler öncelikle splenozis lehine değerlendirilmiştir. (Resim 1) Operasyon planlanan hastaya pre-op 1 gr/gün metilprednizolon ile beraber 1gr/kg dozunda IVIg tedavisi uygulanmış ve 2 gün sonra istenen trombosit seviyesine ulaşılmıştır ($>100.000/\text{mm}^3$). Laparotomi yapılan hastanın eksplorasyonda sol üst kadranda omentum içerisinde damarlanan 6-7 adet kitle tespit edildi. (Resim 2) Bu kitleler eksize edilerek kanama kontrolü sağlanarak operasyon tamamlandı. Postoperatif 2, 3 ve 4. gün trombosit sayımları $42.000/\text{mm}^3$, $56.000/\text{mm}^3$ ve $72.000/\text{mm}^3$ olarak ölçülmüş ve hasta ameliyat sonrası 4. günde sorunsuz taburcu edilmiştir. Patoloji raporu splenozis olarak değerlendirilen olgunun 30. Gün trombosit değeri $178.000/\text{mm}^3$ olarak ölçülmüş ve hastaya tam yanıtız kronik ITP olarak kabul edilmiş olup tedavi-siz takibi uygun görülmüştür.

Tartışma

Splenozisin genellikle klinik bulgu vermemesi nedeni ile nadir bir patoloji olduğu düşünülmektedir. Ancak yapılan bazı çalışmalarda dalak yaralanmalarının %16-67 oranında splenozise neden olduğu bildirilmektedir Splenozis gelişimi travmanın gerçekleşmesi ile splenozis lokalizasyonuna göre farklı süreler göz-



Resim 1. Kontrastlı Abdomen BT'de sol üst kadranda kolon komşuluğunda homojen düzgün sınırlı splenozis ile uyumlu görünüm.



Resim 2. Omentum içinde yerleşim gösteren zayıf kapsüller yapıda büyüğü yaklaşık 2cm boyutunda olan splenozis ile uyumlu ektopik dalak dokularının makroskopik görüntüsü.

termekte olup int-raperitoneal splenozis gelişmesi ortalama 10 yıl (5 ay-32 yıl) olarak bildirilmektedir [2]

Splenozis genellikle semptomsuzdur, başka bir problem nedeniyle yapılan inceleme veya ameliyat esnasında tesadüfen tespit edilir. Hastalarda geçirilmiş bir dalak ameliyatı öyküsü vardır. Splenik nodüllerin yerleşim yerine göre hastanın değişik şikayetleri olabilir. Mide duvarında yerleşenler mide kansinomunu, karaciğer üzerindeki karaciğer kansinomunu taklit edebilir. Ayrıca doku parçacıkları yapışıklıkların oluşmasını stimüle edebilir ve bu durum intestinal obstrüksiyona sebep olabilir [4]. Tanıda batin ultrasonu (US), bilgisayarlı tomografi (BT), manyetik rezonans (MR), sintigrafi gibi görüntüleme yöntemleri kullanılmaktadır. Dalak sintigrafisi; Tc- 99 mm sülfür kolloid ile dalak sintigrafisi veya Tc 99m ile eritrositlerin işaretlenmesi ile selektif dalak sintigrafisi yöntemleri ile yapılmaktadır. Selektif dalak sintigrafisinde, işaret- li eritrositlerin %90'ı dalak dokusu tarafından tutulduğu için tanısız duyarlılığı sülfür kolloidinden daha fazladır [5]. Olgumuza karın ağrısı etyolojisi araştırmak için ya-

pılan BT tetkikindeki görüntü öncelikle splenosis olarak değerlendirilmiş ve sintigrafi tetkiki yapılmamıştır. (Resim 1) Splenektomi sonrasında oluşan ITP nökslerinde splenektomi sırasında fark edilmeyen aksesuar dalaklar veya splenosis olguları literatürde bildirilmiştir [6]. Olgumuzda operasyon sonrası hastanın trombosit sayısı hızla yükselmiş ve 9. günde normal sayıya ulaşmıştır. Hasta tam yanıtı kronik ITP hastası olarak kabul edilmiş ve hastanın takibinin ilaçsız devam etmesine karar verilmiştir.

Ektopik splenik doku vücutta aksesuar dalak veya splenosis şeklinde bulunabilir. Aksesuar dalak, histolojik olarak normal dalak dokusu özelliklerini taşır, arteryel kanlanmasını splenik arterden sağlar ve sol dorsal mezogastriumun embriyolojik kalıntısıdır. Splenosis ise çevre vasküler yapılardan kanlanır, histolojik olarak; normal görünümlü kırmızı pulpa ile iyi gelişmemiş beyaz pulpadan oluşur ve normal dalaktaki gibi trabeküler yapı göstermez. Ayrıca splenozisde dalak dokusunun hilusu bulunmaz ve kapsülü iyi gelişmemiştir [7]. Olgumuz da operasyon sonrası patoloji raporu splenosis olarak rapor edilmiştir.

Öyküsünde dalak yaralanması veya splenektomi olan hematolojik hastalık nökslerinde aksesuar dalak ve splenosis ayırıcı tanıda mutlaka uygun görüntüleme yöntemleri ile değerlendirilmelidir.

Çıkar Çakışması ve Finansman Beyanı

Bu çalışmada çıkar çakışması ve finansman destek alındığı beyan edilmemiştir.

Kaynaklar

1. Ufuk F, Karabulut N. İntraabdominal splenosis: BT bulguları. Pamukkale Tıp Dergisi 2013;6(1):37-40.
2. Tsitouridis I, Michaelides M, Sotiriadis C, Arvaniti M. CT and MRI of intraperitoneal splenosis. Diagn Interv Radiol 2010;16(2):145-9.
3. Reese JA, Li X, Hauben M, Aster RH, Bougie DW, Curtis BR, et al. Identifying drugs that cause acute thrombocytopenia: an analysis using distinct methods. Blood 2010;116(12):2127-33.
4. Kang KC, Cho GS, Chung GA, Kang GH, Kim YJ, Lee MS, et al. Intrahepatic splenosis mimicking liver metastasis in a patient with gastric cancer. J Gastric Cancer 2011;11(1):64-8.
5. Hagan I, Hopkins R, Lybrun I. Superior demonstration of splenosis by heat-denatured Tc-99m red blood cell scintigraphy compared with Tc-99m sulfur colloid scintigraphy. Clin Nucl Med 2006;31:463-6.
6. Lansdale N, Marven S, Welch J, Vora A, Sprigg A. Intra-abdominal splenosis following laparoscopic splenectomy causing recurrence in a child with chronic immune thrombocytopenic purpura. J Laparoendosc Adv Surg Tech A 2007;17(3):387-90.
7. Gruen DR, Gollub MJ. Intrahepatic splenosis mimicking hepatic adenoma. Am J Roentgenol 1997;168(3):725-6.

How to cite this article:

Koca YS, Yıldız İ, Gözel S, Uğur M, Sabuncuoğlu MZ. Splenosis Causing ITP Relapse: Case Report. J Clin Anal Med 2014;5(suppl 3): 345-7.



Fever of Unknown Origin in Adults: Two Case Reports and Review

Erişkinlerde Sebebi Bilinmeyen Ateş: 2 Olgu Sunumu ve İncelemesi

Sebebi Bilinmeyen Ateş / Fever of Unknown Origin

Magdalena Baymakova¹, Benjamin Sakem², Kamen Plochev¹, Raynichka Mihaylova-Garnizova¹, Valentina Kovaleva³, Georgi T. Popov¹, Ginka Delieva¹, Diana Dimitrova⁴

¹Department of Infectious Diseases, Military Medical Academy, Sofia, Bulgaria

²Department of Bacteriology, Center for Laboratory Medicine Dr. Risch, Bern-Liebefeld, Switzerland

³Center of Military Epidemiology and Hygiene, Military Medical Academy, Sofia, Bulgaria

⁴Military Medical Unit for Rapid Response, Military Medical Academy, Sofia, Bulgaria

Özet

Sebebi bilinmeyen ateş (SBA) tanısal bir sorundur. SBA'nın sebepleri listesi muhtemelen tüm tıp dünyasındaki en uzun listedir. Doğru tanının temeli, öykü ve fizik muayeneye ait tanısal ipuçlarının aktif olarak incelenmesinde yatar. Biz iki ayrı SBA vakası sunacağız. Febril sendromun asıl nedeni insan immün yetmezlik virüsü (HIV) ile enfeksiyondur. Doğru kesin tanı için anahtar nokta, klinik belirtiler ve laboratuvar incelemelerin detaylı analizidir.

Anahtar Kelimeler

Uzamış Ateş; HIV Enfeksiyonu; AIDS

Abstract

Fever of unknown origin (FUO) is a diagnostic challenge. The list of causing disorders of FUO is probably the longest in the medicine. The active searching of diagnostic clues of history and physical examination is the base to the correct diagnosis. We present two cases of FUO. The finding reason of the febrile syndrome is infection with Human immunodeficiency virus (HIV). The detailed approach in clinical manifestation and laboratory investigation should be the key to final diagnosis with beneficial outcome.

Keywords

Prolonged Fever; HIV Infection; AIDS

DOI: 10.4328/JCAM.3193

Received: 29.12.2014 Accepted: 07.01.2015 Printed: 01.06.2014 J Clin Anal Med 2014;5(suppl 3): 348-51

Corresponding Author: Magdalena Baymakova, Department of Infectious Diseases, Military Medical Academy, PO Box 1606, Sofia, Bulgaria.

T.: +359898767594 E-Mail: dr.baymakova@gmail.com

Introduction

The persisting fever is a puzzle in the general medicine. In 1961 Petersdorf and Beeson [1] introduced the definition of fever of unknown origin (FUO) with aim to limit the spontaneously self-limited infection from the prolonged undiagnosed fever. It includes three criteria: 1.) fever higher than 38.30C on several occasions, 2.) duration of illness more than three weeks, 3.) the diagnosis is uncertain after one week of investigations in hospital [2]. In 1991 FUO is separated in four groups by Durrack and Street [3]: classic, nosocomial, neutropenic and HIV-associated [4]. Classic FUO is a modified version of the first definition by Petersdorf and Beeson. The definition is: a) fever \geq 38.30C on several occasions; b) duration \geq 3 weeks; c) diagnosis uncertain after 3 days despite appropriate in-hospital investigation or three outpatient visits [3, 5]. More than 200 diseases are the causes of FUO [5]. The disorders causing classical FUO are included in five categories: infections, neoplasms, connective tissue diseases, miscellaneous other disorders and undiagnosed illnesses [6]. In the differential diagnosis of any unexplained prolonged febrile syndrome HIV infection should be taken [6]. It is in the list of causes in classic FUO [2, 4, 6]. On the other hand the immunodeficiency-related infections as *Pneumocystis carinii* pneumonia (PCP) and *Mycobacterium avium/Mycobacterium intracellulare* complex (MAC) infection are presenting as causes of FUO [7]. In this report, we present two cases of FUO. HIV infection was the leading cause of the illnesses. In the first case it is presenting as opportunistic infection in HIV positive man, the second case is HIV/HBV co-infection. A brief review of the literature is also presented.

Case Report 1

A 42-year-old man, white, heterosexual was admitted to our department because of fever of unknown origin (FUO) at February 2013. The patient had had high fever since one month. At the first week of his illness the family doctor examined him and did a few investigations. In the view of elevated acute phase proteins she prescribed an antibiotic – Amoxicillin/Clavulanic acid 875mg/125mg twice orally. The man took the medicine seven days without any result. At the third week of the illness because of the continuing the fever second antibiotic was prescribed – Levofloxacin 500mg once daily. The generalized itching rash was appeared after the first accepting of the drug. The man was hospitalized at the Department of Toxicology in Military Medical Academy. There he was treated with intravenous corticosteroids for five days because of allergic reaction presenting with headache, maculo-papula itching disseminated rash and fever. After the specific therapy the rash was disappeared and the man was directed to the Department of Infectious Diseases for diagnostic specification. He complained of fever, fatigue, sickness, and weight loss. He had a history of respiratory disease and common oral thrush one year before this evaluation. He had no known allergies before the admission to the Department of Toxicology. He didn't have an underlying disease. He has been born in Burgas (Bulgaria) – a sea town but has been living in the the capital of

Bulgaria. He was not married, without permanent partner. He worked in a restaurant. He didn't smoke cigars, drank alcohol infrequently, and didn't use illicit drugs or systemic medicines. No travel abroad was mentioned. No pet and animal exposition. On an examination the man was intoxicated, frightened and nervous. The temperature was 38.80C, the blood pressure was 115/70 mmHg, the pulse 90 beats per minute. There wasn't any rash on body. Eyes were with flushing and exophthalmia. Herpes labialis was presented. The oropharynx was with inflammation, the tonsils were enlarged with curdlike patches. Oral mucosae, tongue longitudinal angle and pharynges were covered with white patches. The lymph nodes in cervical region were enlarged. The lung auscultation found coarse breath sounds without wheezes. The abdomen was soft, with normal bowel sounds and without tenderness. The physical examination did not reveal liver or spleen enlargement. The remainder of the examination was normal.

The complete investigations were performed. The urinalysis was normal. The blood samples are presented in Table 1. The ESR, CRP, AST, ALT, GGT, and LDH were elevated.

Table 1. Laboratory data in patients with fever of unknown origin

Variable (SI units)	Reference range	Case 1		Case 2	
		Admission	Discharge	Admission	Discharge
Hemoglobin (g/L)	136-175*	125	ND	152	145
Erythrocyte count (x10 ¹² /L)	4.7-6.1	4.2	ND	4.9	4.5
White blood cell count (x10 ⁹ /L)	4.8-10.8	9.5	ND	4.5	3.1
Fibrinogen (mcmol/L)	5.15-12.73	11.76	ND	12.348	ND
Erythrocyte sedimentation rate (mm/h)	< 12#	66	ND	46	26
Glucose (mmol/L)	3.33-6.11	4.1	ND	5.3	4.1
Creatinine (mcmol/L)	50-100	74	ND	79	69
Total bilirubin (mcmol/L)	2-21	19	ND	15	30
Total protein (g/L)	60-80	77	ND	89	67
Albumin (g/L)	34-47	33	ND	39	31
C-reactive protein (mg/L)	< 10	23.2	ND	1.4	ND
Aspartate transaminase (mckat/L)	0.0-0.58	1.04	ND	15.46	28.64
Alanine transaminase (mckat/L)	0.0-0.7	3.04	ND	22.20	28.64
Gamma-glutamyl transferase (mckat/L)	0.15-1.42	3.38	ND	2.72	5.50
Alkaline phosphatase (mckat/L)	0.7-2.2	3.96	ND	4.52	7.08
Lactate dehydrogenase (mckat/L)	1.46-3.82	10.16	ND	25.86	ND
Ferritin (pmol/L)	36-674	1381.905	ND	1617.84	ND

Note: * reference for male; # reference for male younger than 50 years. ND – no data available.

The intravenous infusions were applied. Ademetionine was added to the therapy. The patient continued to be febrile and cough was appeared. This was the reason to extend the diagnostic protocol. The culture samples were obtained: blood, sputum, throat and feces. The throat culture was positive for *Candida albicans*, which corresponded to the physical present-

ing of thrush. The sputum was submitted to the microbiology laboratory for acid-fast smears and mycobacterial cultures. The results were negative.

Anti-streptolysin titer (ASO) and rheumatoid factor (RF) were negative. T. Pallidum haemagglutination assay (TPHA) was negative. Thyroid hormones were in reference. The serological tests were done using Enzyme-linked immunosorbent assay (ELISA). Anti-influenza type A and B IgM and IgG, anti-CMV IgM and IgG, anti-Q fever II IgM were negative. The abdomen ultrasound found a slight liver enlargement. The chest X-ray was performed because of the processing the respiratory signs. The finding was diffuse infiltrates. Non-culture methods for invasive fungal infection were performed. Test for Mannan antigen was positive and Galactomannan antigen was negative. Fluconazole 200mg daily was applied. The diagnostic protocol was purposed in the thinking of immunodeficiency. Basing on the history, physical findings, laboratory findings, chest X-ray and the progressing respiratory illness the opportunistic infection as PCP was suspected. Sulfamethoxazole/Trimethoprim 960mg three times daily intravenously was added to the therapy. ELISA screening test for HIV was done. The result was reactive (positive), HIV-1 antibodies were found. Second blood samples were sent to the National Reference Laboratory for a confirmation. Western blot confirmatory assay was performed. HIV-1 infection was confirmed. But the respiratory symptoms get worsen and the respiratory failure has been developed. Despite the adequate reanimation procedures the patient died. The autopsy was not performed. We supposed that the opportunistic infection as PCP was the reason of the death. In case 1 FUO was established as HIV/AIDS, developing immunodeficiency-related infections.

Case Report 2

A 43-year-old homosexual, white man was admitted to the Department of Infectious Diseases because of FUO at May 2013. He has been ill since April 2013. He had high temperature with chills and sweating, sore throat with acute tonsillitis, muscle and joint pain. Because of these complaints he has been hospitalized at the Department of Internal Medicine, General Hospital in Burgas (Bulgaria). The empirical antibiotic therapy has been started: Ceftriaxone 2g once daily intravenously for 7 days, after that Moxifloxacin 400mg one tablet per day for the period of 7 days. The result of this treatment was the reduction of the temperature to low grade value. After three days the symptoms came back. Fever, fatigue, weight loss of 6 kilogrammes for 14 days, dark urine and weakness were the leading signs. Because of the prolonged febrile syndrome the man was hospitalized in our department.

The man was born in Aytos (Bulgaria) – a small town at the seacoast. After his thirty years he came to the capital of the country. He was single, homosexual man. The man worked as a waiter. There were no underlying diseases. The patient mentioned common tonsillitis in the last three years. No travel history. No blood transfusion. He smoked cigars, drank alcohol infrequently, and didn't use illicit drugs or systemic medicines. No pet and animal exposition.

On the physical examination the man was febrile, without skin eruptions. Herpes labialis was presenting. There were creamy white patches on the tongue and oral mucosal surfaces. The

liver was slight enlargement. The remainder examination was normal.

The complete investigations were obtained. The urinalysis showed increased urobilinogen. From the biochemical parameters the liver enzymes were elevated, LDH also was high elevated. The culture of blood, throat, urine and feces were negative. The serology for Toxoplasmosis and Toxocariasis were negative. The ELISA tests for Mycoplasma pneumoniae and Chlamydia pneumoniae were negative.

Serological tests for hepatotropic viruses were done by ELISA. The results are following: anti HAV was negative; HBsAg – positive; anti-HBe – positive; anti-HBc IgM – positive; anti-HBc total – negative; anti-HCV – negative; anti-EBV VCA IgM – negative. The test confirmed acute viral hepatitis type B.

The abdomen ultrasound was performed. The liver and spleen were enlarged without local lesion.

The symptomatic treatment for acute viral hepatitis was started. The patient continued to be febrile and full of weakness and muscle pain. A screening test for HIV was performed. Using ELISA the result was reactive (positive) for HIV-1 antibodies. The second blood samples were sent to the National Reference Laboratory for confirmation. Western blot was performed. The result was positive. Basing on the national legislation the man was transferred to Department of Immunodeficiency, National Hospital of Infectious Diseases.

Discussion

The presenting two cases have some similar things: male sex, age group of young adults, an occupation in the field of service, inconstant sexual partner. They suffered of prolonged unexplained fever. Oropharyngeal candidiasis and oral hairy leukoplakia were presented. The men were admitted to the Department of Infectious Diseases after one month unsuccessful diagnostic investigations. The diagnostic protocol of FUO was started. The examination for HIV is a part of the investigations. In carefully research and complete exam few diagnostic clues suggest the final diagnosis. The findings of history and physical exam are sexual behaviour, fever, weight loss, oral thrush and oral hairy leukoplakia. The clinical keys in case 1 are the aggravation of the respiratory manifestation and following acute respiratory distress syndrome (ARDS). In case 2 the persisting fever and oral ulceration in the course of acute viral hepatitis. These two cases are part of a prospective study on FUO, conducting in the Department of Infectious Diseases, Military Medical Academy, Sofia (Bulgaria). The presenting cases of HIV infection are only 2.85 % of all 70 patients with febrile syndrome in our study. These results are similar to the data of other articles made in USA, Europe and Asia (Table 2) [7-13]. The total number in these articles is 18 patients with HIV/AIDS. Acute HIV infection was found in 4 cases and 14 had AIDS. Mycobacterium tuberculosis and MAC infection was presented in 3 cases, PCP was described in 3 cases, Cryptococcosis - 1, Penicillium marneffei infection - 1, and unmarked infection in 4 cases with AIDS. Co-infection with HBV or HCV is not noted. The total percentage of HIV/AIDS as a part of all FUO cases in mentioned seven studies (Table 2) is 1.99 %, respectively 6.06 % of infectious disorders as causes of FUO. This number is not high, but the social and economic meaning of HIV/AIDS made the count

Table 2. HIV/AIDS cases in patients with fever of unknown origin

Study, Reference	Country	Period	Methodology	HIV/AIDS, N ^a (%)	
				of all infections	of all patients
Kazanjian PH [7]	USA	1984-1990	Prospective	3/28 (10.7)	3/86 (3.5)
Baicus C et al [8]	Romania	1997-1998	Prospective	4/74 (5.4)	4/164 (2.4)
Vanderschueren S et al [9]	Belgium	1990-1999	Prospective	1/57 (1.8)	1/290 (0.3)
Tabak F et al [10]	Turkey	1984-2001	Retrospective	2/40 (5)	2/117 (1.7)
Liu KS et al [11]	Taiwan	1999-2002	Retrospective	6/33 (18.2)	6/78 (7.7)
Chin C et al [12]	Taiwan	2001-2002	Prospective	1/54 (1.9)	1/94 (1.1)
Ben-Baruch S et al [13]	Israel	2005-2010	Retrospective	1/11 (9.1)	1/75 (1.3)

Note: HIV - Human Immunodeficiency Virus; AIDS - Acquired Immunodeficiency Syndrome; USA - United States of America.

important. HIV infection and immunodeficiency syndrome are conditions with leading world, healthy and considerable meaning. Basing on these facts the investigations for HIV have to be a part of the guidelines in the case of fever of unknown origin. In the era of modern technology and investigation the basic medical principles of completed medical history and entire physical examination couldn't be leaving out. Sometimes they are the key to the correct diagnosis.

In conclusion we would mark a few points: 1.) suspect every case of

prolonged fever for immunodeficiency, 2.) do not forget the fundamental medical rules – repeat the history and complete physical examination, 3.) optimize and improve the collaboration between laboratory and clinicians because early diagnosis and an appropriate specific therapy is basically for the final outcome in case of immunodeficiency.

Acknowledgments

We are grateful to all physicians, nursing, laboratory staff and patients who participated in this study. We thank the staff of the Department of Infectious Diseases, Military Medical Academy, Sofia, Bulgaria for the medical care and treatment of the patients.

Conflicts of Interest

None of the authors have any associations that might be deemed a conflict of interest to the publication of this manuscript.

Parts of this study were presented at 8th National Conference of Infectious Diseases, 10-12 October 2013, Varna, Bulgaria (poster session).

Abbreviations

Human immunodeficiency virus (HIV); Fever of unknown origin (FUO); Acquired Immunodeficiency Syndrome (AIDS); Pneumocystis carinii pneumonia (PCP); Mycobacterium avium/Mycobacterium intracellulare complex (MAC); Erythrocyte sedimentation rate (ESR); C-reactive protein (CRP); Aspartate aminotransferase (AST); Alanine aminotransferase (ALT); Gamma-glutamyl transferase (GGT); Lactate dehydrogenase (LDH); Anti-streptolysin titer (ASO); Rheumatoid factor (RF); T.Pallidum haemagglutination assay (TPHA); Enzyme-linked immunosorbent assay (ELISA); Hepatitis B virus (HBV); Hepatitis C virus (HCV); Acute respiratory distress syndrome (ARDS).

Author's Contributions

Magdalena Baymakova conceived study design, data collection, data interpretation, manuscript preparation and literature search. Benjamin Sakem assisted with data interpretation and manuscript preparation. Kamen Plochev, Raynichka Mihaylova-Garnizova, Georgi T. Popov, Ginka Delieva and Diana Dimitrova assisted with data collection. Valentina Kovaleva did the serological studies.

All authors read and approved the final manuscript.

Competing interests

The authors declare that they have no competing interests.

References

- Petersdorf RG, Beeson PB. Fever of unexplained origin: report on 100 cases. *Medicine (Baltimore)* 1961; 40(1): 1-30.
- Arnouk PM, Flaherty JP. Fever of unknown origin. *Lancet* 1997; 350(9077): 575-80.
- Durrack DT, Street AT. Fever of unknown origin reexamined and redefined. *Curr Clin Top Inf Dis* 1991; 11: 35-51.
- Agarwal PK, Gogia A. Fever of unknown origin. *J Assoc Physician I* 2004; 52(4): 314-8.
- Knockaert DC, Vanderschueren S, Blockmans D. Fever of unknown origin in adults: 40 years on. *J Intern Med* 2003; 253(3): 263-75.
- Mackowiak PA, Durack DT. Fever of unknown origin. In: Mandell GL, Bennett JE, Dolin R, editors. *Mandell, Douglas, and Bennett's Principles and Practice of Infectious Diseases*. 7th ed. Philadelphia, PA, USA: Churchill Livingstone, Elsevier; 2010. p. 779-89.
- Kazanjian PH. Fever of unknown origin: review of 86 patients treated in community hospitals. *Clin Infect Dis* 1992; 15(6): 968-73.
- Baicus C, Bolosiu HD, Tanasescu C, Baicus A, GSFONR. Fever of unknown origin - predictors of outcome: a prospective multicenter study on 164 patients. *Eur J Intern Med* 2003; 14(4): 249-54.
- Vanderschueren S, Knockaert D, Adriaenssens T, Demey W, Durnez A, Blockmans D, et al. From prolonged febrile illness to fever of unknown origin. *Arch Intern Med* 2003; 163(9): 1033-41.
- Tabak F, Mert A, Celik AD, Ozaras R, Altiparmak MR, Ozturk R, et al. Fever of unknown origin in Turkey. *Infection* 2003; 31(6): 417-20.
- Liu KS, Sheng WH, Chen YC, Chang SC, Hsieh WC. Fever of unknown origin: a retrospective study of 78 adult patients in Taiwan. *J Microbiol Immunol Infect* 2003; 36(4): 243-7.
- Chin C, Chen YS, Lee SSJ, Wann SR, Lin HH, Lin WR, et al. Fever of unknown origin in Taiwan. *Infection* 2006; 34(2): 75-80.
- Ben-Baruch S, Canaani J, Braunstein R, Perry C, Ben-Ezra J, Polliack A, et al. Predictive parameters for a diagnostic bone marrow biopsy specimen in the work-up of fever of unknown origin. *Mayo Clin Proc* 2012; 87(2): 136-42.

How to cite this article:

Baymakova M, Sakem B, Plochev K, Mihaylova-Garnizova R, Kovaleva V, Popov GT, Delieva G, Dimitrova D. Fever of Unknown Origin in Adults: Two Case Reports and Review. *J Clin Anal Med* 2014;5(suppl 3): 348-51.



Bleeding Diathesis in Unobserved Ground After the Diagnostic Ureterorenoscopy Gross Hematuria

Farkedilmemiş Kanama Diatezi Zemininde Tanısal Üreterorenoskopi Sonrası Gelişen Gross Hematüri; Olgu Sunumu

Kanama Diatezi Zemininde Üreterorenoskopi Sonrası Hematüri / Hematuria After Ureterorenoscopy in the Basis of Bleeding Diathesis

İsmail Nalbant¹, Eray Hasırcı², A. Murat Bayraktar³, M. Çağlar Çakıcı¹, Musa Ekici⁴

¹Dışkapı Yıldırım Beyazıt Eğitim Araştırma Hastanesi, Üroloji Kliniği, Ankara, ²Başkent Üniversitesi, Üroloji Kliniği, Ankara, ³Yüksek İhtisas Devlet Hastanesi, Üroloji Kliniği, Kırkkale, ⁴Hitit Üniversitesi Eğitim Araştırma Hastanesi, Üroloji Kliniği, Çorum, Türkiye

Özet

Özet: Üroloji pratiğinde sık karşılaşılan sorunlardan birisi olan hematürinin başlıca sebepleri arasında maligniteler, idrar yolu enfeksiyonları ve üriner sistem taş hastalığı gibi patolojiler mevcuttur. Ancak bu durum antikoagülan kullanımı, kanama diatezi, çeşitli intravesikal tedavi ve kemoterapi sonrası da karşımıza çıkabilmektedir. Biz bu çalışmamızda üriner sistemde herhangi bir patolojik durum tespit edemediğimiz ve kanama diatezi zemininde ortaya çıkan bir hematüri olgusunu sunmayı amaçladık

Anahtar Kelimeler

Hematüri; Kanama Diatezi; Akut Böbrek Yetmezliği

Abstract

Summary: Hematuria is one of the common urological problem. The main causes of hematuria are malignancies, urinary tract infection and urinary tract stone disease. But sometimes use of anticoagulants, bleeding diathesis and intravesical chemotherapy can cause the hematuria. In our study, we aimed to present a patient with hematuria and has bleeding diathesis but detected any additional urological pathology.

Keywords

Hematuria; Bleeding Diathesis; Acute Renal Failure

DOI: 10.4328/JCAM.3098

Received: 20.11.2014 Accepted: 22.01.2015 Printed: 01.06.2014 J Clin Anal Med 2014;5(suppl 3): 352-4

Corresponding Author: İsmail Nalbant, Dışkapı Yıldırım Beyazıt Eğitim Araştırma Hastanesi, Üroloji Kliniği, Ankara, Türkiye.

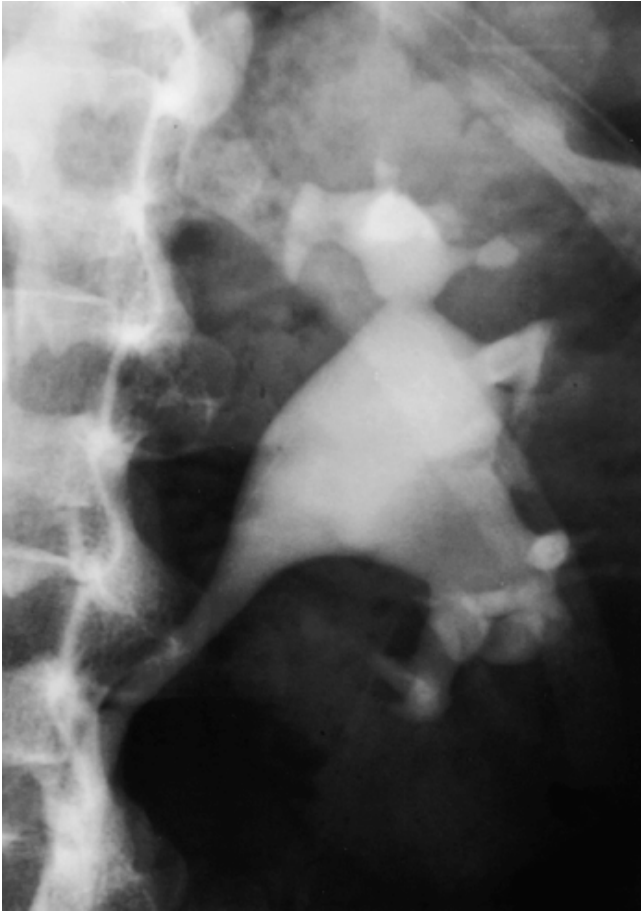GSM: +905054602340 E-Mail: nalbant60@yahoo.com

Giriş

Hematüri toplumda sık görülen ve prevalansı %2,5'den %20'ye kadar varan klinik bir durumdur [1,2] ve pratikte karşımıza makroskopik veya mikroskopik olarak çıkabilir. Makroskopik hematüri hastaların en az yarısında önemli bir ürogenital sistem hastalığı bulunmaktadır [3,4]. Bu nedenle makroskopik hematürinin altta yatan nedenini ortaya koymak için ileri değerlendirme gerektirdiği konusunda tartışma yoktur. Makroskopik hematüri saptanan bir hastanın detaylı ürolojik değerlendirilmesi gereklidir. Biz de burada pıhtılı hematürisi ve yan ağrısı olan olgumuzu sunmayı amaçladık

Olgu Sunumu

Yaklaşık 1 haftadır pıhtılı hermatüri ve sol yan ağrısı olan hasta polikliniğe başvurdu. Yapılan Üriner Ultrasonografi de (USG) sol böbrek toplayıcı sistemde dilatasyon ve mesane doğal şeklinde raporlandıktan sonra çekilen tomografi ve intravenöz pyelografide bu durumu açıklayacak herhangi bir neden saptanamaması (resim 1) üzerine genel anestezi altında sol tanısal üreterorenoskopi ve sistoskopi planlanarak hospitalize edildi. Hastanın özgeçmişinde Diabetes Mellitus ve Hipotroidi mevcut olduğu öğrenilmiş ve halen kullanmakta olduğu asetilsalisilik asit operasyondan 10 gün önce kesilmişti. Hastanın operasyon öncesi labaratuvar değerlerinde herhangi bir anormallik saptanmazken (Hb:15,6 mg/dl, PLT: 306000, böbrek fonksiyon testleri ile koagülasyon parametreleri normal), yapılan üroflowmetrisinde qmax: 8ml/sn olarak saptanmıştır.



Resim 1. Preoperatif ivp

Hastaya yapılan sistoskopi sonucunda prostat loblarının hiperplazik ve mesanenin trabeküle olduğu lümen içerisinde patolo-

jik oluşumun olmadığı izlendi. Ardından yapılan üreterorenoskopisinde ise üreteropelvik bileşkeye kadar çıkılarak herhangi bir patolojiye rastlanmamış ve sol üreterden sitoloji örneği alınıp işleme komplikasyonsuz olarak son verilmiştir. Sitoloji örneği ise daha sonra malignite yönünden negatif yayma olarak raporlanmıştır.

Postoperatif birinci günde taburculuğu planlanan hastada makroskopik hematüri ve dehidrate görünüm saptanması üzerine yapılan muayene sonucu hematoglob saptandı ve hastanın mesanesi mevcut üretral sondadan irriga edilerek hematom boşaltıldı. Ardından gönderilen hemogramda Hb:11 mg/dl, WBC:19 000, PLT:234 000, Üre: 47 ve Kreatin 2,9 saptanması üzerine hasta dahiliye, hematoloji, nefroloji ve enfeksiyon kliniklerine konsülte edildi. Hastanın hematürisinin devam etmesi üzerine çekilen kontrol USG ve batin tomografisinde mesanede yaklaşık 9 cm hematom saptandı ve hasta tekrar sistoskopiye alınarak hematom boşaltıldı ve aktif hemoraji kaynağına rastlanmadı. Sağlanan hidrasyon ve eritrosit süspansiyonu desteğine rağmen Hb: 5,8 mg/dl'ye kadar düşerken kreatin 4,1'e kadar yükselmesi dikkat çekmiştir. Hastaya elektif şartlar sağlandıktan sonra tekrar genel anestezi altında 2 kez sistoskopi ve tur-p uygulandı. Hastanın dahiliye kliniklerince istenen tetkiklerinde von willebrand faktör antijeni 134 (N) ,V-W F (R.CO-FACTOR): 240 (50-160), kollajen/epi:101 (85-157), kollajen/adp: 75 (65-125), d-dimer: 1,804 (0-0,55) ,faktör 7 ,faktör 10, faktör 13 düzeyleri, invitro kanam zamanı, fibrinojen, APTT ve İNR normal ve periferik yayması tüm alanlarda trombositler yeterli sayıda ve atipik hücre izlenmedi şeklinde olup hastaya traneksamik asit, transamin ve folbiol desteği sağlandı. Hastanın mevcut durumu herhangi bir somut nedene bağlanamazken hastaya bu süreçte toplam 22 ü Eritrosit Süspansiyonu ,11 ü Taze Donmuş Plazma ve 7 ü trombosit süspansiyonu verildi. Hasta 33 günlük hospitalizasyon süresi ile semptomatik ve destek tedavisi sonunda hemodinamisi stabilizeşti, hematürisi durdu ve Hb:10,7 PLT:315000, üre:41 kreatin:0,9 değerleri ile hematoloji kliniğine ileri tetkik ve tedavi için yönlendirildi. Daha sonra ki süreçte hastanın takiplerinde herhangi bir hemodinamik ve klinik patolojiye rastlanmadı.

Tartışma

Hematüri basit bir insidental bulgudan, malign lezyona kadar geniş bir spektrumda karşımıza çıkabilir. Yaşa bağlı olarak etiyojoloji de değişebilir. Gençlerde daha çok glomerüler kaynaklı nedenler ön plandayken, 60 yaş üzerinde ürolojik nedenler ve özellikle maligniteler akla gelmelidir. Sigara kullananlar, 40 yaşından büyük hastalar, irritatif semptomları olanlar, pelvik radyoterapi öyküsü olanlar, mesleki risk taşıyanlar (özellikle aromatik amin maruziyeti), sık idrar yolu enfeksiyonu geçirenler, siklofosamid ve aşırı analjezik kullananlar ürolojik maligniteler konusunda yüksek risk taşıyan grubu oluştururlar.

Makroskopik hematüri şikayeti olan her hastada ayrıntılı değerlendirmenin yanı sıra idrar tahlili de standart değerlendirmenin bir parçasıdır. Bu hastaların tam bir ürolojik değerlendirme için radyolojik ve endoskopik tetkiklerinin sırası net olarak ortaya konabilmiş değilse de hematürisi olan hastalarda öncelikle istenecek görüntüleme yöntemleri direkt grafi (DÜSG) ve ultrasonografi (US)'dir. Ancak nefrolojik bir kontrendikasyon yok ise, intravenöz piyelografi (IVP) veya bilgisayarlı tomogra-

fi (BT) eşliğinde ürografi de tercih edilebilir. IVP üriner sistem taş hastalığına yönelik iyi bir yöntem olmasına karşın, non-opak (urik asit vb.) taşların ve küçük renal kitlelerin fark edilebilirliği noktasında duyarlılığı düşüktür [5,6].

Bunun dışında hematüri etiyolojisini ortaya koyma noktasında idrar sitolojisinin yeri olmasına karşın duyarlılığı tümörün büyüklüğü ve sitopatoloğun deneyimi gibi faktörlere bağlıdır. Ayrıca radyoterapi ve/veya kemoterapi alanlarda üriner sistemde taşı yada kronik inflamasyonu olanlarda idrar sitolojisi yalancı pozitif olabilir. Son yıllarda tranzisyonel hücreli tümörlerin saptanmasında mesane tümörü antijeni (BTA) ve nükleer matris proteini (NMP22) tümör markerları olarak kullanıma girmiştir. Günümüzde mesane tümörü tanısında kullanılan tümör markerları, sitoloji ile kıyaslandığında çoğunun sensitivitesinin daha iyi olmasına rağmen, spesifitelerinin daha düşük olduğu görülür. Tüm bu gelişmelere rağmen günümüzde sistoskopi, hematüri hastaların değerlendirilmesinde ve mesane tümörlerinin tanısında ve takibinde halen altın standart olarak kabul edilmektedir [7,8].

Buna rağmen hematürisi olan hastaların ancak %32 ila %100'ünde altta yatan bir faktör tespit edilmektedir [5]. Her ne kadar bizim olgumuzda tanısız bir işlem sonrası gelişen makroskopik hematüri olsa da tanı basamakları tekrar gözden geçirilmiş ve literatür dışına çıkılmamıştır.

Khadra ve arkadaşlarının yapmış olduğu 1930 hastanın dahil edildiği bir çalışmada mikroskopik ayrımı yapılmaksızın hematüri etiyolojisinde; hastaların %12'sinde mesane malign neoplazmi, %12'sinde üriner infeksiyonlar, %2'sinde ise taş hastalığı, %2 diğer nedenler tespit edilmişken geriye kalan %61'inde temel bir sebep bulunamamıştır [1].

Sonuç olarak bu olguda makroskopik hematüri nedeni tam olarak ortaya konulamamakla beraber pıhtılaşma bozukluğu veya antikoagülan kullanımının üriner sistem patolojisini ekarte ettirmeyeceği gibi yapılan her türlü basit endoskopik girişim sonrası görülen hematürinin de sadece üriner sistem patolojisine ait olmayabileceğini hatırlatmak isteriz.

Çıkar Çakışması ve Finansman Beyanı

Bu çalışmada çıkar çakışması ve finansman destek alındığı beyan edilmemiştir.

Kaynaklar

1. Khadra MH, Pickard RS, Charlton M, Powell PH, Neal DE. A prospective analysis of 1.930 patients with hematuria to evaluate current diagnostic practice. J Urol 2000; DOI: 10.1016/S0022-5347(05)67916-5.
2. Mariani AJ, Mariani MC, Macchioni C, Stams UK, Harihana A, Moriera A. The significance of adult hematuria: 1,000 hematuria evaluations including a risk benefit and cost-effectiveness analysis. J Urol 1989;141(2):350-5.
3. Glenn S, Gerber MD, Charles B Brendler MD, editors. Evaluation of the urologic patient: History, physical examination, and urinalysis. Philadelphia; Campbell-Walsh Urology. Ninth Edition; 2007.p.81-110
4. Carter WC 3rd, Rous SN. Gross hematuria in 110 adult urologic hospital patients. Urology 1981;18(4):342-4.
5. Grossfeld GD, Litwin MS, Wolf JS, Hricak H, Shuler CL, Agerter DC, et al. Evaluation of asymptomatic microscopic hematuria in adults: the American Urological Association best practice policy-part I: definition, detection, prevalence, and etiology. Urology 2001;57(4):599-603.
6. Grossfeld GD, Litwin MS, Wolf JS, Hricak H, Shuler CL, Agerter DC, et al: Evaluation of asymptomatic microscopic hematuria in adults: The American Urological Association best practice policy-part II: Patient evaluation, cytology, voided markers, imaging, cystoscopy, nephrology evaluation, and follow-up. Urology 2001;57:604-10.
7. Edward M. Messing, Catalona W, editors. Urothelial tumors of the urinary tract. USA; Campbell's Urology. 8th Edition; 2002.p.2327-83.
8. Feil G, Stenzi A. Tumor marker tests in bladder cancer. Actas Urol 2006;30(1):38-

45.

How to cite this article:

Nalbant İ, Hasırcı E, Bayraktar AM, Çakıcı MÇ, Ekici M. Bleeding Diathesis in Unobserved Ground After the Diagnostic Ureterorenoscopy Gross Hematuria. J Clin Anal Med 2014;5(suppl 3): 352-4.



Case of Cytomegalovirus Infection Causing Isolated Oculomotor Nerve Palsy

Sitomegalovirus Enfeksiyonunun Neden Olduğu İzole Okulomotor Sinir Felci Vakası

Sitomegalovirüs ve Okulomotor Sinir / Cytomegalovirus and Oculomotor Nerve

Halil Murat Şen¹, Yeliz Yılmaz Tosun², Ceyda Hayretdağ Örs³, Handan Işın Özışık Karaman¹

¹Çanakkale Onsekiz Mart Üniversitesi, Tıp Fakültesi, Nöroloji Ana Bilim Dalı, Çanakkale,

²Ardahan Devlet Hastanesi, Nöroloji Kliniği, Ardahan, ³Vakfıkebir Devlet Hastanesi, Nöroloji Kliniği, Vakfıkebir, Türkiye

48. Ulusal Nöroloji Kongresinde (16-22 Kasım 2012) poster olarak sunulmuştur.

Özet

Üçüncü kranial sinir, okulomotor sinir olarak adlandırılır. Patolojisinde içe-yukarı-aşağı bakış kısıtlılığı, midriazis, ışık refleksi kaybı ve pitoz ortaya çıkar. Okulomotor sinir patolojileri nöroloji pratiğinde sıkça görülen ve ayırıcı tanı yapılması oldukça zor olabilen durumlardır. Ayırıcı tanıda ilk olarak görüntüleme ile intrakranial etyolojiler ekarte edilir. Çünkü bu intrakranial etyolojiler ölümlü sonuçlanabilecek durumlar olabilir ve öncelikli olarak değerlendirilirler. İntrakranial hadiseler ekarte edilirse genellikle ayırımı zor ve daha nadir rastlanan etyolojik nedenler araştırılır. Viral enfeksiyonlarda 3. kranial sinir tutulumuna neden olabilecek nadir etyolojik nedenler arasındadır. Bizim hastamız 71 yaşında kadındı, 3. kranial sinir felci nedeni ile etyolojik araştırma yapıldı. Diyabete bağlı immün yetersizliği olan hastada, kranial sinir tutulumunun sitomegalovirüs (SMV) enfeksiyonuna sekonder geliştiği düşünüldü. SMV enfeksiyonuna bağlı olarak gelişen 3. kranial sinir tutulumu nadir izlendiği için bu vakayı rapor ettik.

Anahtar Kelimeler

Sitomegalovirus; Okulomotor Sinir

Abstract

The third cranial nerve is called the oculomotor nerve. The pathology is revealed by limitation of eye movement inward-up-down, mydriasis, loss of light reflex and ptosis. Oculomotor nerve pathologies are frequently seen in neurology practice and are situations that may be very difficult for differential diagnosis. Differential diagnosis first involves disqualifying intracranial etiologies by imaging because these intracranial etiologies may be situations that can result in death and should be primarily evaluated. If intracranial events are ruled out, generally rarer etiologic reasons with generally difficult differentiation should be researched. Viral infections are among the rare etiological reasons causing 3rd cranial nerve involvement. Our case was a 71-year old female with etiological research due to 3rd cranial nerve palsy. The patient with diabetes-linked immune deficiency was found to have cranial nerve involvement developed secondary to cytomegalovirus (CMV) infection. We report this case as 3rd cranial nerve involvement is rarely observed developing linked to CMV infection.

Keywords

Cytomegalovirus; Oculomotor Nerve

DOI: 10.4328/JCAM.3208

Received: 03.01.2015 Accepted: 22.01.2015 Printed: 01.06.2014 J Clin Anal Med 2014;5(suppl 3): 355-6

Corresponding Author: Halil Murat Şen, Çanakkale Onsekiz Mart Üniversitesi, Tıp Fakültesi, Nöroloji Ana Bilim Dalı, Terzioğlu Kampüsü, 17000, Çanakkale, Türkiye.
T.: +90 2862183738 GSM: +905326766455 F.: +90 2862180018 E-Mail: hmuratsen@gmail.com

Giriş

Sitomegalovirüs (SMV) enfeksiyonu dünya üzerinde yaygın olarak gözlenir. SMV seropozitifliği hayatın erken dönemlerinde gelişmekte olan ülkelerde % 90 civarındadır, gelişmiş ülkelerde ise % 15-65 arasındadır. SMV enfeksiyonu immün sistemi normal kişilerde hafif klinik bulgularla veya asemptomatik olarak seyreder. Ancak SMV enfeksiyonu immünsupresif kişilerde mortalite ve morbiditeye neden olabilir [1]. SMV immünsuprese kişilerde fırsatçı enfeksiyon olarak santral ve periferik sinir sistemi tutulumu yapabilir. SMV immünsupresif kişilerde kranial sinir tutulumunda yapabilir. External okulomotor sinirler, fasial sinir, vestibular sinir, glossofaringeal sinir, vagal sinir ve nadiren optik siniri tutar [2]. SMV enfeksiyonu sıklıkla immünsuprese kişilerde sinir sistemi tutulumu yapmakla beraber çok nadir de olsa immün yetmezliği olmayanlarda da sinir sistemi tutulumu yaptığı olgu raporları olarak bildirilmiştir [3,4]. SMV enfeksiyonunda tedavi olarak sıklıkla antiviral ajanlar olan ganciclovir, foscarnet ve cidofovir kullanılır [5].

İmmün supresyonu olan bizim vakamızda da 3. kranial sinir felcinin SMV enfeksiyonuna bağlı olduğu düşünüldü. SMV' e bağlı 3. kranial sinir tutulumu nadir izlendiği için tarafımızca rapor edildi.

Olgu Sunumu

On gün önce başlayan sol gözde ağrı ve göz kapağında düşüklük şikayeti olan 71 yaşında kadın hasta kliniğimize başvurdu. Hastanın yapılan nörolojik muayenesinde sol göz kapağı pitoitik, pupilla midriatik ve ışık refleksi yoktu. Sol göz dışa deviyeye, yukarı-aşağı-içer bakış hareketleri kısıtlı idi. Sol göz kapağı palpasyona karşı hassas ve ağrılıydı. Hastada mevcut muayene bulguları izole 3. kranial sinir felci ile uyumluydu. Özgeçmişinde hipertansiyon ve diyabet mevcuttu.

Kranial manyetik rezonans görüntüleme (MRG) kliniği açıklayabilecek bir neden saptanmadı. MR anjiyografide (MRA) sağ internal karotis arterde kavernoöz sinüste 6 mm çapında anevrizma saptandı. MRA ile gösterilemeyen başka anevrizmaların olma olasılığı nedeni ile kranial dört sistem anjiyografi yapıldı. Ancak mevcut klinik durumu açıklayabilecek vasküler neden saptanmadı.

Etiyolojiye yönelik laboratuvar incelemelerinde elisa testinde SMV IgM pozitif, IgG negatif bulundu. Mevcut laboratuvar bulguları akut SMV enfeksiyonu ile uyumlu idi.

Akut SMV enfeksiyonu düşünülen hastada intravenöz ganciclovir tedavisi başlandı, tedavinin 3. gününden itibaren gözdeki ağrı önemli oranda azaldı. 1 ay sonra hastanın nörolojik muayenesi tamamen düzelmişti.

Tartışma

Diyabet hastalarında enfeksiyonlar sağlıklı kişilere göre daha fazla izlenir ve ciddi komplikasyonlara neden olur. Diyabet hastalarında enfeksiyonların ve enfeksiyonlara bağlı komplikasyonların artışı bu hastalarda gelişen immünsupresif duruma bağlıdır [6]. SMV enfeksiyonuna bağlı kranial sinir tutulumu da sıklıkla immünsupresif olan kişilerde izlenir [7]. SMV enfeksiyonu sıklıkla asemptomatik veya hafif semptomlarla seyretmesine rağmen bizim vakamızda diyabete bağlı immünsupresyon olduğu için kranial sinir tutulumu yapmıştır.

Literatürde immün yetmezliği olmayan ve SMV'ye bağlı gelişen santral ve periferik sinir sistemi tutulumlarının olduğu az sayıda vaka raporları vardır. Örneğin, immün yetmezliği olmayan 5 yaşındaki bir çocukta izole abducens parezisi tanımlanmış ve SMV enfeksiyonuna bağlı olduğu gösterilmiştir. Bu olgunun mevcut

klinik durumu olgumuza benzer şekilde ganciclovir tedavisi ile hızla düzelmeye göstermiştir [4]. Kranial sinir patolojisi gelişen ve immünsupresyonu olmayan vakalarda öncelikli olarak viral enfeksiyonlar düşünülmemelidir. Ancak rutin etyolojik taramalarda bir neden bulunamıyorsa viral enfeksiyonlar mutlaka akla gelmelidir.

Hastamızda etyoloji araştırmak amaçlı yapılan görüntüleme yöntemlerinde mevcut klinik durumu açıklayabilecek bir neden saptanmadı. Bu durumda 3. kranial sinir tutulumunun diyabete bağlı olduğu düşünülebilirdi ve diğer etyolojik nedenler araştırılmayabilirdi. Ancak diyabete bağlı 3. kranial sinir tutulumunda bu hastaların çoğunda pupil çapında etkilenme ve ışık refleksinde kayıp beklenmez. Diyabete bağlı ortaya çıkan 3. kranial sinir felcinde hastaların sadece %25' inde pupilde etkilenme saptanmıştır. Bu hastalarda anizokori <2 mm bulunmuş ve hiçbir hastada da tam dilate pupil ve ışığa yanıtız pupil izlenmemiştir [8]. Bizim hastamızda ise sol pupil tam dilate ve ışık refleksi tamamen kaybolmuştu. Bu muayene bulguları nedeni ile 3. kranial sinir felcinin diyabet dışında bir etyolojik nedene bağlı olması gerektiğini düşündük ve etyolojinin SMV enfeksiyonu olduğunu düşündük. Bu nedenle diyabet hastalığı olanlarda 3. kranial sinir felcinde anizokori ve ışık refleksi kaybında farklı etyolojik nedenler mutlaka düşünülmalıdır.

Hastalığın tedavisinde antiviral ajanlardan ganciclovir, foscarnet ve cidofovir kullanılır [5]. Bizde vakamızda tedavide ganciclovir kullandık ve bu tedavi ile klinik bulgularda tamamen düzelmeye gözledik.

Bizim hastamızda 3. kranial sinir tutulumunun SMV enfeksiyonuna bağlı olduğunu düşündük ve hasta antiviral tedaviden dramatik fayda gördü. 3. kranial sinir tutulumu nöroloji pratiğinde viral nedenlere bağlı olarak nadiren izlenir. Bizde bu vaka 3. kranial sinir tutulumunda viral enfeksiyonların unutulması gereken bir etyolojik neden olduğunu vurgulamak amaçlı rapor ettik.

Çıkar Çakışması ve Finansman Beyanı

Bu çalışmada çıkar çakışması ve finansman destek alındığı beyan edilmemiştir.

Kaynaklar

- de Jong MD, Galasso GJ, Gazzard B, Griffiths PD, Jabs DA, Kern ER, et al. Summary of the II International Symposium on Cytomegalovirus. *Antiviral Res* 1998;39(3):141-62.
- Behar R, Wiley C, McCutchan JA. Cytomegalovirus polyradiculoneuropathy in acquired immune deficiency syndrome. *Neurology* 1987;37(4):557-61.
- Prösch S, Schielke E, Reip A, Meisel H, Volk HD, Einhäupl KM, et al. Human cytomegalovirus (HCMV) encephalitis in an immunocompetent young person and diagnostic reliability of HCMV DNA PCR using cerebrospinal fluid of nonimmunosuppressed patients. *J Clin Microbiol* 1998;36(12):3636-40.
- Greco F, Garozzo R, Sorge G. Isolated abducens nerve palsy complicating cytomegalovirus infection. *Pediatr Neurol* 2006;35(3):229-30.
- Kirubakaran SI. Update: Cytomegalovirus Infection In HIV-Infected Patients – A Review. *Clinical Microbiology Newsletter* 2004;26(18):137-44.
- Tanaka Y. Immunosuppressive mechanisms in diabetes mellitus. *Nihon Rinsho* 2008;66(12):2233-37.
- Skies DJ. Focal neurological disease in patients with acquired immunodeficiency syndrome. *Clin Infect Dis* 2002;34(1):103-15.
- Dhume KU, Paul KE. Incidence of pupillary involvement, course of anisocoria and ophthalmoplegia in diabetic oculomotor nerve palsy. *Indian J Ophthalmol* 2013;61(1):13-7

How to cite this article:

Şen HM, Tosun YY, Örs CH, Özışık Karaman HI. Case of Cytomegalovirus Infection Causing Isolated Oculomotor Nerve Palsy. *J Clin Anal Med* 2014;5(suppl 3): 355-6.



Highly Unusual Tendon Abnormality: Spontaneous Rupture of the Distal Iliopsoas Tendon

Distal İliopsoas Tendonunun Spontan Rüptürü: Sıradışı Tendon Patolojisi

Sıradışı Tendon Patolojisi / Unusual Tendon Abnormality

Gökçen Çoban¹, Gülay Maçın¹, Nefise Çağla Tarhan¹, Fuldem Yıldırım Dönmez¹, İsmail Cengiz Tuncay²
¹Departments of Radiology, ²Departments of Orthopedics, Baskent University Faculty of Medicine, Ankara, Turkey

Özet

İliopsoas tendon yaralanmaları yaygın değildir ve genellikle atletik bir yaralanma veya travma nedeniyle torakanter minor ayrılması ile iliopsoas tendonunun kopması sonucu oluşur. Aksi kanıtlanana kadar travma yokluğunda, yetişkinde görülen torakanter minör ayrılması metastatik hastalık işareti olarak kabul edilir. Tam iliopsoas tendon yırtıkları şimdiye kadar sadece ileri yaşlı kadınlarda tanımlanmıştır. Travma ya da altta yatan bir sistemik hastalık olmaması, cinsiyet farklılığının hormonal nedenli olduğunu düşündürmektedir. İliopsoas tendon spontan yaralanma yüzdesi çok düşüktür. Bu yazıda, travma öyküsü ve torakanter minor kırığı olmadan, sol iliopsoas tendonda spontan rüptür saptanan 87 yaşındaki bir kadın hasta sunuldu. Akut kalça ağrısı ve yürüyememe ile başvuran hastanın radyografileri normaldi. Manyetik rezonans görüntüleme iliopsoas tendon patolojilerini tanımlamak için tercih edilen bir yöntem olarak akılda tutulmalıdır.

Anahtar Kelimeler

İliopsoas Tendon; MRG; Rüptür

Abstract

Iliopsoas tendon injuries are not common and usually occur due to avulsion of the iliopsoas tendon with detachment of the lesser trochanter, secondary to an athletic injury or trauma. In the absence of a trauma, avulsion of the lesser trochanter in an adult is regarded as a sign of metastatic disease until proven otherwise. Complete iliopsoas tendon tears have thus far only been described in elderly women, and without trauma or an underlying systemic disease, a hormonal basis may be a reason for the gender differences. In this article, we present an 87-year-old woman with spontaneous rupture of the left distal iliopsoas tendon unassociated with fracture of the lesser trochanter and in the absence of a recent trauma history. This elderly patient presented with acute groin pain and normal plain radiographs. Magnetic resonance imaging must be kept in mind as a modality of choice for identifying iliopsoas tendon abnormalities.

Keywords

Iliopsoas Tendon; MRI; Rupture

DOI: 10.4328/JCAM.3220

Received: 09.01.2015 Accepted: 22.01.2015 Printed: 01.06.2014 J Clin Anal Med 2014;5(suppl 3): 357-9

Corresponding Author: Gokcen Coban, Hocacihan Mah. Saray Cad. No:1 Selcuklu, 42080, Ankara, Turkey.

T.: +90 3322570606 F.: +90 3322570632 E-Mail: drgokcencoban@gmail.com

Introduction

Iliopsoas tendon injuries are not common and usually occur in children as a result of athletic activities [1]. In the elderly, isolated fractures of the lesser trochanter are rare, but can occur as a result of trauma. Avulsion of the lesser trochanter in an adult, in the absence of a trauma, is usually regarded as a sign of metastatic disease or a primary bone malignancy [2]. It can also be due to systemic disorders such as osteoporosis or osteomalacia and chronic renal failure [3-5]. In the diagnosis of iliopsoas tendon injuries, physical examination and plain radiography are insufficient.

Spontaneous distal iliopsoas tendon rupture has been reported rarely in the literature [3, 4]. However, iliopsoas tendon tears without lesser trochanteric avulsion are distinctly uncommon. In this article, we present an 87-year-old woman with spontaneous rupture of the left distal iliopsoas tendon unassociated with fracture of the lesser trochanter and with no history of recent trauma.

Case Report

An 87-year-old woman admitted to our orthopedics department with bilateral hip pain. She had been treated with diphenyl-hydantoin for epilepsy. She complained of inability to walk and severe pain with flexion and extension of the right hip. On physical examination, she had limited right hip motion and bilateral hip pain. Pelvis and hip radiographs were normal. Magnetic resonance imaging (MRI) of the hip was performed using 1.5 T (Siemens, Symphony, Erlangen, Germany) unit. On MRI, bilateral insufficiency fractures were demonstrated at the level of the femoral necks, but both iliopsoas tendons and muscles were seen as normal (Fig. 1). A right femoral prosthesis implant

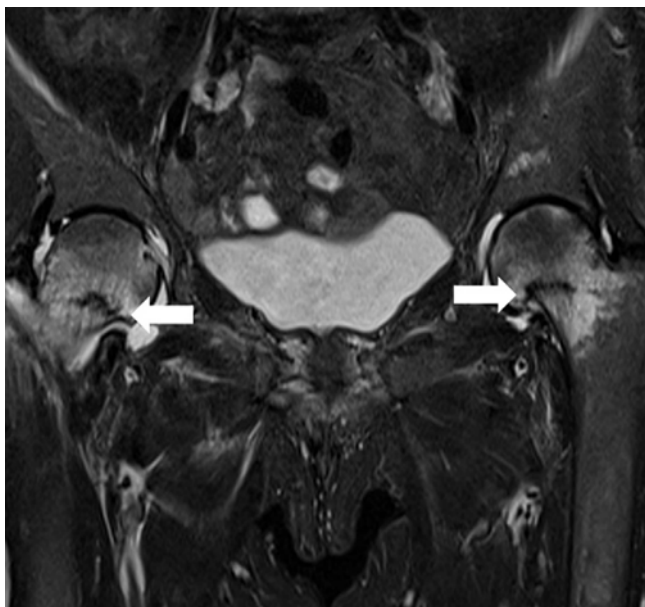


Figure 1. MRI of the hips in an 87-year-old woman with bilateral hip pain. Coronal short tau inversion recovery (STIR) image shows bilateral insufficiency fractures at the level of the femoral necks. Bilateral iliopsoas tendons are intact.

was done due to numbness, weakness and limited motion in her right leg (Fig. 2). In addition to surgery, physical therapy was initiated, and the patient continued her daily activities with a walking cane.

The patient applied to the orthopedics department again three

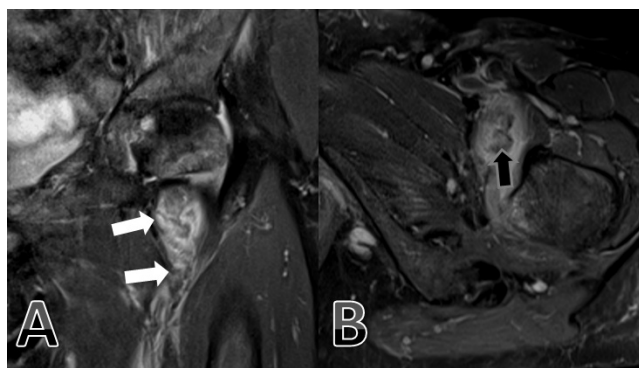


Figure 2. Follow-up MRI of the left hip. Coronal STIR image (a) shows the prosthesis causing artifacts on the right side, there is still mild edema at the left femoral insufficiency fracture. Axial proton density (PD)-weighted fat-saturation image (b) shows prominent decrease of the edema of left iliopsoas tendon.

months later with left knee pain and groin pain on the left thigh with ecchymosis over the anterior thigh. There was no history of epilepsy, trauma or falls during this period. MRI of the left hip were obtained three months after the initial images. Fat saturated proton density-weighted images demonstrated marked edema of the left iliopsoas muscle and thickening and retraction of the left iliopsoas tendon at the origin of the lesser trochanter (Fig. 3). Further, there was marked soft tissue edema

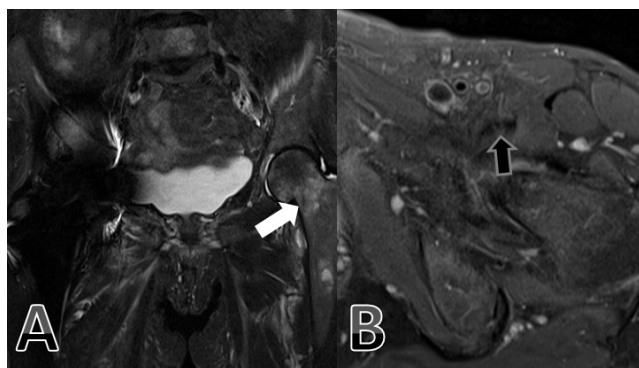


Figure 3. MRI of the left hip after the right hip surgery. Coronal (a) and axial fat saturated PD (b) images show marked edema and thickening of the left iliopsoas muscle and partial tear-retraction of the left iliopsoas tendon at the origin of lesser trochanter, surrounded by fluid.

around the left iliopsoas tendon, consistent with iliopsoas tendon rupture. The patient had no bone marrow edema or avulsion fracture of the lesser trochanter on the left side. In view of the patient's age and her general and neurological status, conservative treatment was preferred and physical therapy was continued.

A written permission was obtained from the patient for reproduction.

Discussion

We would like to present an elderly woman who had a spontaneous rupture of the distal iliopsoas tendon unassociated with fracture of the lesser trochanter and in the absence of a recent trauma history. Acute hip pain in the elderly might have several causes. Bone lesions, degenerative joint disease, bone fractures, nerve compression, tendon and muscle tears, and digestive and vascular diseases must all be included in differential diagnosis. Systemic disorders like hyperparathyroidism, osteoporosis, osteomalacia, rheumatoid arthritis, diabetes, chronic renal failure, and obesity may cause pathologic tendon changes [4, 5]. Our

patient does not have any other systemic risk factors for pathologic tendon changes such as hyperparathyroidism, rheumatoid arthritis, diabetes, chronic renal failure or steroid usage.

Complete iliopsoas tendon tears have thus far only been described in elderly women, and without trauma or an underlying systemic disease, a hormonal basis may be a reason for the gender differences [2-5]. In our case the fractures and additional pathologies were diagnosed with MRI at the time demonstrating bilateral insufficiency fractures which would imply underlying osteoporosis.

The iliopsoas tendon is composed of the psoas major tendon, iliacus tendon, and iliacus muscle fibers. The iliac muscle arises from the iliac wing and inserts into the psoas tendon and the lesser trochanter of the femur. The psoas muscle originates from the transverse processes of T12 and the lumbar vertebrae and extends inferiorly to merge with the iliac muscle at the L5-S2 level, becoming the iliopsoas muscle. The iliopsoas muscle passes beneath the inguinal ligament to insert on the lesser trochanter of the femur via the psoas tendon [6-7]. The iliopsoas tendon is a thigh flexor and assists the lateral rotation of the hip.

Iliopsoas injuries are generally considered uncommon. Iliopsoas injury usually occurs due to avulsion of the iliopsoas tendon with detachment of the lesser trochanter, secondary to an athletic injury or trauma [1]. In the absence of a trauma, avulsion of the lesser trochanter in an adult is regarded as a sign of metastatic disease until proven otherwise [2]. The prevalence of iliopsoas tendon tears without lesser trochanteric avulsion is 0.66%, and they generally occur due to athletic injuries, trauma, senility, or complications from hip arthroplasty [8]. Furthermore, the percentage of spontaneous injuries is much less. In this article, we present an 87-year-old woman with spontaneous rupture of the left distal iliopsoas tendon unassociated with fracture of the lesser trochanter and in the absence of a recent trauma history. The spectrum of iliopsoas tendinous and myotendinous abnormalities ranges from a muscle strain and partial tear to a complete tear. On MRI, a muscle strain can be defined as edema in the muscle fibers with an intact iliopsoas tendon. A partial tear means partial interruption or attenuation of the tendon fibers, and a complete tear is defined as complete interruption of the tendon fibers [8]. Clinically, acute rupture of the tendon generally presents as groin or trochanteric pain, worsened by flexion, extension and adduction of the hip. Complete tendon tears may present with a palpable thigh mass or ecchymosis [4]. Iliopsoas tendon injuries are usually treated conservatively, with rest, physical therapy, and/or anti-inflammatory medications, often with good results.

Iliopsoas tendon injuries may mimic other etiologies of hip pain and are often unsuspected clinically. This diagnosis should be considered in the elderly patient presenting with acute groin pain with flexion or extension of the hip, ecchymosis over the groin, and normal plain radiographs. MRI must be kept in mind as a modality of choice for identifying iliopsoas tendon abnormalities.

Competing interests

The authors declare that they have no competing interests.

References

1. Theologis TN, Epps H, Latz K, Cole WG. Isolated fractures of the lesser trochanter in children. *Injury* 1997;28(5-6):363-4.
2. James SL, Davies AM. Atraumatic avulsion of the lesser trochanter as an indication of tumour infiltration. *Eur Radiol* 2006;16(2):512-4.
3. Lecouvet FE, Demondion X, Leemrijse T, Vande Berg BC, Devogelaer JP, Malghem J. Spontaneous rupture of the distal iliopsoas tendon: clinical and imaging findings, with anatomic correlations. *Eur Radiol* 2005;15(11):2341-6.
4. Lonner JH, Van Kleunen JP. Spontaneous rupture of the gluteus medius and minimus tendons. *Am J Orthop* 2002;31:579-81.
5. Bui KL, Sundaram M. Radiologic case study: iliopsoas tendon rupture. *Orthopedics* 2008;31(10):4236-50.
6. Donovan JP, Zerhouni EA, Siegelman SS. CT of the psoas compartment of the retroperitoneum. *Semin Roentgenol* 1981;16(4):241-50.
7. Lee JK, Sagel SS, Stanley RJ. Computed body tomography with MRI correlation. New York: Raven; 1989.p.746-50.
8. Bui KL, Ilaslan H, Recht M, Sundaram M. Iliopsoas injury: an MRI study of patterns and prevalence correlated with clinical findings. *Skeletal Radiol* 2008;37(3):245-9.

How to cite this article:

Çoban G, Maçın G, Tarhan NÇ, Dönmez FY, Tuncay İC. Highly Unusual Tendon Abnormality: Spontaneous Rupture of the Distal Iliopsoas Tendon. *J Clin Anal Med* 2014;5(suppl 3): 357-9.



Anesthetic Management of a 12-Year-Old Patient with Proteus Syndrome

Proteus Sendrom'lu 12 Yaşında Bir Hastada Anestezi Yönetimi

Proteus Sendromu'nda Anestezi Yönetimi / Anesthetic Management in Proteus Syndrome

Yeliz Kılıç, Tuğba Aşkın, Suheyla Ünver, Özge Çolakoğlu
Department of Anesthesiology and Reanimation, Dr. Abdurrahman Yurtaslan Oncology Training and Research Hospital, Ankara, Turkey

An abstract of this article was presented as an e-poster in TARD 48. National Congree, 25-29/10/2014, Ankara, Turkey

Özet

Proteus sendromu vücudun herhangi bir dokusunda asimetrik, orantısız aşırı doku büyümesi ile birlikte olan son derece nadir bir konjenital hastalıktır. Proteus sendromu olan hastaların çoğu genellikle aşırı doku büyümeleri ve ilgili deformiteler için ameliyata gereksinim duyar. Bununla birlikte, kistik akciğer gibi pulmoner bulgular ve kifoskolyozu içeren vertebral anormallikler yüksek anestezi riskine yol açabilir. Proteus sendromu olan hastalar preoperatif ayrıntılı bir şekilde değerlendirilmeli, anestezi sırasında ve sonrasında dikkatlice yönetilmelidir. Bugüne kadar Proteus sendromlu 200 olgu bildirilmiş olmasına rağmen, bu hastalarda anestezi yönetimi ile ilgili az sayıda yayın vardır. Bu yazıda, herhangi bir anestezi ilişkili komplikasyon olmaksızın, ayak rekonstrüksiyonu için başarılı bir şekilde ameliyat edilen Proteus sendromlu 12 yaşındaki bir erkek çocuk olgusu sunulmaktadır.

Anahtar Kelimeler

Havayolu Yönetimi; Anestezi; Proteus Sendromu

Abstract

Proteus syndrome is an exceptionally rare congenital disorder with asymmetrical disproportionate overgrowth that includes any tissue of the body. Most of the patients with Proteus syndrome are generally needed to operate for overgrowths and related deformities. However, pulmonary manifestations such as cystic lung and vertebral abnormalities including kyphoscoliosis can lead to high anesthesia risk. The patients with Proteus syndrome should be evaluated in detail preoperatively, and managed carefully during and after anesthesia. Although up to 200 cases with Proteus syndrome have been reported to date, there are few reports on anesthetic management in such cases. In this paper, we present a Proteus syndrome in a case of 12-year old boy who was successfully operated for foot reconstruction without any anesthesia-related complication.

Keywords

Airway Management; Anesthesia; Proteus Syndrome

DOI: 10.4328/JCAM.3207

Received: 08.01.2015 Accepted: 26.01.2015 Printed: 01.06.2014 J Clin Anal Med 2014;5(suppl 3): 360-2

Corresponding Author: Yeliz Kılıç, Department of Anesthesiology and Reanimation, Dr. Abdurrahman Yurtaslan Oncology Training and Research Hospital, 06200, Ankara, Turkey. GSM: +905053573180 F.: +90 3123340352 E-Mail: yeliz_kilic3@hotmail.com

Introduction

Proteus syndrome (PS), first described by Cohen [1], is an extremely rare hamartomatous disorder with an estimated prevalence of approximately 1:1.000.000 [2]. It affects more males than females [3], and is characterized with overgrowth of multiple tissues. Clinical features typically start in the first 18 months of life [4]. Its diagnosis is based on clinical features and radiological findings as per the criteria recommended by Biesecker [3]. Surgery is usually indicated due to overgrowth lesions which lead to complications such as organ deformities, function loss or cosmetic problems. However, anesthetic management of the patients with PS is very difficult due to the presence of kyphoscoliosis, otolaryngologic conditions and cystic lung malformation that are predisposed to severe respiratory complications during and after anesthesia.

Case Report

A 12-year-old boy with PS, weighing 40 kg, presented for left foot reconstruction. On physical examination, there was a disproportionate asymmetric overgrowth and toes macrodactyly on his left foot (Figure 1). He also had hemihypertrophy through

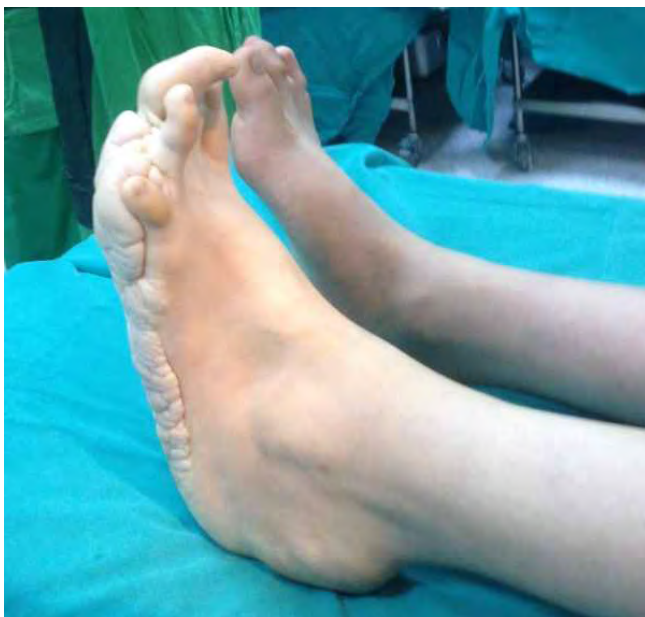

Figure 1. Macrodactyly and asymmetric overgrowth on the left foot

the left limb. Magnetic resonance imaging (MRI) of the left foot revealed hyperostosis of the calcaneus, talus, cuneiform bone and 3.-4. metatarsal bones with subluxation in talotibial joint. This overgrowth was started at 3 years old, and increased in time. However, the patient was diagnosed with PS at 9 years old. There was no abnormality in vertebral MRI, however calvarial asymmetry was detected in brain MRI with a normal electroencephalogram. He had café-au-lait spots on various parts of his body, including neck, arms and chest (Figure 2). Ultrasonography showed bilateral grade 2 ureterohydronephrosis and multiple millimetric renal cysts. Cardiac and pulmonary examination were not revealed any abnormalities, with normal electrocardiography and chest X-ray.

All routine laboratory tests were in normal ranges. His blood pressure, heart rate, EtCO₂, and oxygen saturation were 115/65 mmHg, 105/min, 41 mmHg, and 99% respectively. Airway assessment was consistent with Mallampatti class 3. Informed

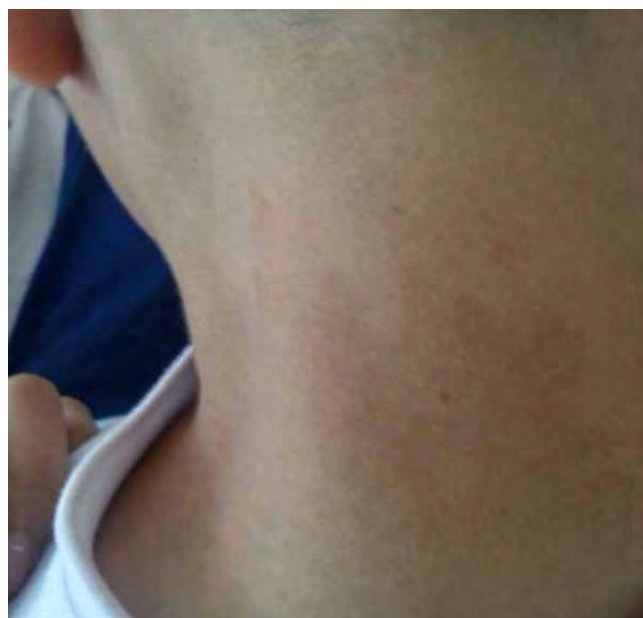

Figure 2. Multiple café-au-lait spots can be seen on the neck.

consent form was taken from his parents.

Monitoring included electrocardiography, noninvasive blood pressure and pulse oximetry. Anesthesia was induced by fentanyl (2,5 µg/kg), lidocaine (1 mg/kg) and propofol (3 mg/kg) with 100% oxygen. After rocuronium (0,8 mg/kg) endotracheal intubation was performed with using a 6,5 no spiral endotracheal tube uneventfully. Anesthesia was maintained with sevoflurane 2% MAC with nitrous oxide (50%) in oxygen (50%) at 3 l/min total gas flow. In addition, rocuronium was used two times in maintenance of anesthesia. The operation was performed in right-side position and lasted 3 hours without any complication, atropine 0,5 mg and neostigmine 1,5 mg was used for re-ventilation, and finally the patient was extubated successfully. The patient was given tramadol (1 mg/kg) for postoperative pain control. The postoperative course was also uneventful, and he was discharged on tenth day.

Discussion

PS is a complex congenital hamartomatous disorder with overgrowth of multiple tissues in a mosaic manner. For correct diagnosis, the following three criteria are necessary; mosaic distribution, progressive nature, and sporadic occurrence [5]. Skeletal system, connective tissue and fat are the most commonly affected areas [5]. However, this syndrome can involve any part of the body. To date, many dermatological manifestations such as cerebriform connective tissue nevi, Café-au-lait spots, cutaneous, venous and lymphatic malformations and patchy dermal hyperplasia were reported [6]. Our patient also had Café-au-lait spots on the arms, neck and chest. In addition, hemihypertrophy was also noted in his left limb which was led to walking disturbance.

PS is associated with a number of tumors. Ozkinay et al. reported a case of PS with various tumoral lesions including cavernous hemangiomas, pigmented nevi, lipomas and lymphangiomas [7]. Of these, lipomas are the most common tumor type that usually located in the abdominal or chest wall. Our patient had several subcutaneous fat tissue hypertrophies. Especially

two types of tumor, monomorphic adenomas of the parotid glands and bilateral ovarian cystadenomas, are used in the diagnostic criteria because of their specificity [5].

Central nervous system manifestations such as brain malformations, mental retardation and seizures can be presented in up to 40% of patients [8]. In our case, calvarial asymmetry due to hiperostosis was detected in brain MR. In addition, he had mild mental retardation which was led to poor school performance. The typical facial phenotype including coarse facies, prominent forehead, widely spaced eyes, minor ptosis, low nasal bridge, relative lengthening of the face, and persistently open mouth may be present in some patients with PS. In a case series reported by Angurana [6], 3 of 6 PS cases had facial dysmorphism. Our patient had coarse facial lines and open mouth.

Patients with PS may also have overgrowths through the airway, and this condition can lead to a difficult intubation. Pennant et al. [9] reported such a case who has to be performed fiberoptic-aided intubation under inhalational anesthesia. Airway assessment of our case was consistent with Mallampatti class 3, but no problem occurred during the intubation. Additionally, various vertebral deformities such as kyphoscoliosis and dysplastic vertebra also be found in these patients, and may affect the pulmonary ventilation. In our patient, no vertebral abnormality was detected radiologically. A portion of patients with PS may have some pulmonary manifestations that may cause difficulties during anesthesia. Of these, cystic changes, emphysema, atelectasis, and fibrosis are the most frequently reported pulmonary complications. In addition, asymmetric growth in the ribs may cause restrictive lung disease. In our case, no abnormality was detected in the lung parenchyma and ribs. Patients with PS are also at increased risk of pulmonary embolism because of vascular malformations. Deep venous thrombosis and pulmonary embolism are also one of the most common causes of death, especially in young children [8]. For this reason, patients who will be operated for any reason should be undertaken perioperative anticoagulation prophylaxis [5]. Additionally, spinal anesthesia can be a reliable choice of anesthesia in suitable cases according to its low risk of developing deep vein thrombosis [10].

Urological abnormalities such as nephromegaly and renal cysts are found to be at a ratio of 9% [3]. Our patient had also bilateral grade 2 ureterohydronephrosis, but renal function tests were normal.

In conclusion, PS is a rare clinical entity which can lead to develop difficulties in anesthetic management due to presence of overgrowth through the airway, pulmonary manifestations and vertebral abnormalities. Therefore, detailed preoperative anesthetic evaluation should be necessary for these patients.

Competing interests

The authors declare that they have no competing interests.

References

1. Cohen MM Jr, Hayden PW. A newly recognized hamartomatous syndrome. Birth Defects Orig Artic Ser 1979;15(5B):291-6.
2. Biesecker LG, Happle R, Mulliken JB, Weksberg R, Graham JM Jr, Viljoen DL, et al. Proteus syndrome: Diagnostic criteria, differential diagnosis, and patient evaluation. Am J Med Genet 1999;84(5):389-95.
3. Turner JT, Cohen MM Jr, Biesecker LG. Reassessment of the Proteus syndrome literature: application of diagnostic criteria to published cases. Am J Med Genet A 2004;130A(2):111-22.
4. Alves C, Acosta AX, Toralles MB. Proteus syndrome: Clinical diagnosis of a series

of cases. Indian J Endocrinol Metab 2013;17(6):1053-6.

5. Biesecker L. The challenges of Proteus syndrome: Diagnosis and management. Eur J Hum Genet 2006;14(11):1151-7.

6. Angurana SK, Angurana RS, Panigrahi I, Marwaha RK. Proteus syndrome: Clinical profile of six patients and review of literature. Indian J Hum Genet 2013;19(2):202-6.

7. Ozkinay F, Cogulu O, Bayram N, Gunduz C, Ozkinay C. PROTEUS SENDROMU (OLGU SUNUMU). Ege Tıp Dergisi 2000;39(3):213-5.

8. Cohen MM Jr. Proteus Syndrome: An Update. Am J Med Gen 2005;137C(1):38-52.

9. Pennant JH, Harris MF. Anaesthesia for Proteus syndrome. Anaesthesia 1991;46(2):126-8.

10. Özgür M, Ceylan FB, Özler S. Spinal anesthesia for a rare case of Proteus syndrome. Gaziantep Med J 2014;20(3):274-6.

How to cite this article:

Kılıç Y, Aşkın T, Ünver S, Çolakoğlu Ö. Anesthetic Management of a 12-Year-Old Patient with Proteus Syndrome. J Clin Anal Med 2014;5(suppl 3): 360-2.



Can Not Be Detected by Magnetic Resonance Kolonjiyograf the Common Bile Duct Stone, Identifying with Endoscopic Ultrasonography

Nadir Bir Olgu Sunumu: Manyetik Rezonans Kolanjiyopankreatografi İle Saptanamayan Koledok Taşının, Endoskopik Ultrasonografi İle Saptanması

MRCP ile Saptanamayan Koledok Taşının, EUS ile Saptanması /
Can not be Detected by MRCP the Common Bile Duct Stone, Identifying with EUS

Berke Manoğlu¹, Mehmet Camcı²

¹Aydın Devlet Hastanesi, Genel Cerrahi, Aydın,

²İzmir Atatürk Eğitim Araştırma Hastanesi, Gastroenteroloji, İzmir, Türkiye

Özet

Kolesistektomi sonrası hastalarda, kalıntı koledok taşı riski her zaman vardır. Postoperatif tıkanma sarılığı olan hastalarda ilk seçenek olarak Manyetik Rezonans Kolanjiyopankreatografi (MRCP) ile safra yolları değerlendirilir. Taş saptanamayan ancak biliyer semptomları devam eden hastalarda Endoskopik Ultrasonografi (EUS) yapılması uygun bir tanı metodudur.

Anahtar Kelimeler

Koledok Taşı; Endoskopik Ultrasonografi; İkter

Abstract

After cholecystectomy, there is always a risk for having residual bile duct stone for patients. The biliary tract is imagined through Magnetic Resonance Cholangiopancreatography (MRCP) as a first choice of diagnosis for patients with postoperative obstructive jaundice. For patients, who has not diagnosed with stones but, demonstrating biliary symptoms; another convenient method for diagnosis is Endoscopic Ultrasonography (EUS).

Keywords

Bile Duct Stone; Endoscopic Ultrasonography; Jaundice

DOI: 10.4328/JCAM.3181

Received: 26.12.2014 Accepted: 28.01.2015 Printed: 01.06.2014 J Clin Anal Med 2014;5(suppl 3): 363-5

Corresponding Author: Berke Manoğlu, Aydın Devlet Hastanesi, Genel Cerrahi, Aydın, Türkiye.

GSM: +905057789923 E-Mail: berkemanoglu@hotmail.com

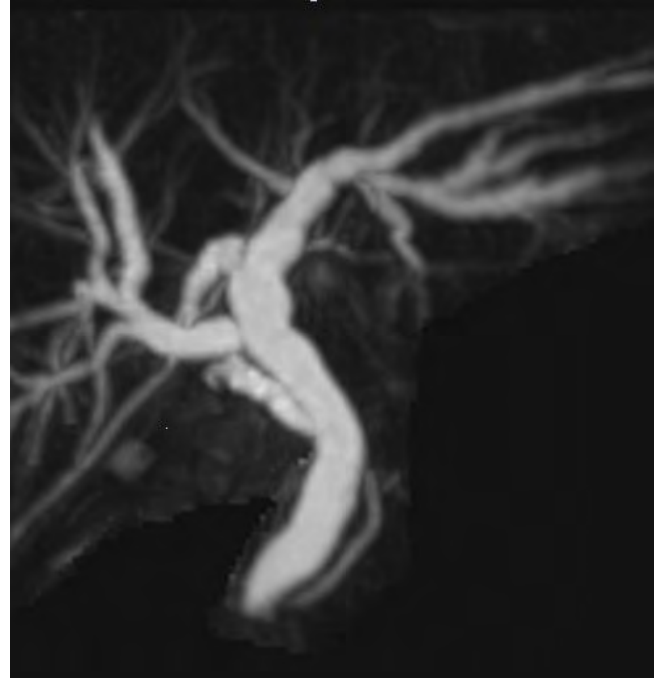
Giriş

Günümüzde laparoskopik kolesistektomi(LK) safra kesesi ameliyatında altın standart olarak kabul edilmektedir. Safra kesesi taşı olan olguların yaklaşık % 10-20' sinde koledokta taş bulunmaktadır. Altmış yaş üzerinde ve Asya topluluklarında bu oran daha da artmaktadır. Bu taşların migrasyon yoluyla safra kesesinden koledoka geçtiğine inanılmaktadır[1]. Küçük taşlar ampulla vateriden kendiliğinden duodenuma geçtiği halde koledokta sıkışmış taşlar semptomatik hale geçerler ve akut pankreatit, tıkanma ikteri, asendan kolanjitis gibi komplikasyonlara yol açarlar. Bu nedenle tanı ve tedavileri önem kazanır[1-4].

Olgu Sunumu

Yirmi beş yaşında, iki yıldan beri kolelithiazis tanısıyla takip edilen kadın hasta, 3 kez akut taşlı kolesistit atağı geçirmiş. Dış merkezlerde medikal tedavi almış. Yaklaşık 6 ay önce tıkanma sarılığı nedeniyle dış merkezde yatırılarak Endoskopik Retrograd Kolanjiyopankreatografi (ERCP) yapılmış. Hasta operasyon amacıyla genel cerrahi polikliniğine başvurdu. Hastanın yapılan muayenesinde herhangi bir patoloji saptanmadı. Kan tetkiklerinde herhangi bir patolojiye rastlanmadı. Abdominal Ultrasonografi (USG) yapıldı. Yapılan USG' de safra kesesi duvar kalınlığı 3 mm, safra kesesinde multipl milimetrik taşlar olduğu, koledok çapının 11 mm olduğu, safra yollarında taş olmadığı bildirildi. Hasta ve hasta yakınlarından onam alındı, laparoskopik kolesistektomi yapıldı. Operasyon sırasında sistik kanalın, koledokun oldukça dilate olduğu, daha önceki ataklara bağlı yaygın omental yapışıklıklar olduğu görüldü. Postoperatif 1. gün yapılan kan tetkiklerinde herhangi bir patolojiye rastlanmadı ve hasta aynı gün taburcu edildi. Hasta postoperatif 3. gün acil servise karın ağrısı ve bulantı şikayetleriyle başvurdu. Hastanın muayenesinde sağ üst kadranda minimal hassasiyet saptandı. Yapılan kan tetkiklerinde lökosit 7.000 K/ mm³, Total bilirübin 2,9 mg/dL, direkt bilirübin 2mg/dL, AST 320 U/ L, ALT 360U/ L, ALP 60 U/ L, Amilaz 30 U/L olarak geldi. Yapılan USG' de koledokun 11mm çapta dilate ve intrahepatik safra yollarının minimal dilate olduğu, ancak taş saptanmadığı bildirildi. Hasta yatırıldı, oral alımı kesilerek sıvı ve antibiyotik tedavisine başlandı. Medikal tedavinin 2. gününde kan tetkiklerinde lökosit 6.000 K/ mm³, Total bilirübin 4,8 mg/dL ,direkt bilirübin 3,6mg/dL, AST 640 U/L, ALT 560U/L, ALP 50 U/L, Amilaz 20 U/L olarak geldi. Hastaya Manyetik Rezonans Kolanjiyopankreatografi (MRCP) yapılmasına karar verildi. MRCP' de koledok 13mm ölçülmüş, koledok lümeninde taşa ait olabilecek intensite saptanmadı, sistik güdük görüldü(Resim1).

Medikal tedavinin 3. gününde kan tetkiklerinde lökosit 6.500K/ mm³, Total bilirübin 1,8mg/dL ,direkt bilirübin 1 mg/dL, AST 240 U/L, ALT 220U/L, ALP 40U/L, Amilaz 25U/L olarak geldi. Hastanın klinik bulguları progresif olarak azaldı. Oral alımı açıldı. Oral alımı tolere etti. Medikal tedavinin 4. gününde kontrol amaçlı son kez kan tetkikleri alındı. Kan tetkiklerinde lökosit 6.700 K/ mm³, Total bilirübin 2,1mg/dL ,direkt bilirübin 1,6mg/dL, AST 130 U/L, ALT 120 U/L, ALP 45U/L, Amilaz 20U/L olarak geldi. Hastanın herhangi bir şikayeti yoktu. Ancak bilirübin değerlerinde ılımlı bir yükselme izlenmesi üzerine Gastroenteroloji kliniğinden konsültasyon istendi. Gastroenteroloji kliniği Endoskopik ultrasonografiyle(EUS) değerlendirilmesini önerdi. EUS ile değerlendirilen hastada distal koledokta 4mm' lik taş saptandı.



Resim 1. MRCP safra yolu görüntülemesi

ERCP yapılması planlandı. ERCP yöntemiyle taş ekstrakte edildi ve ardından sfinkterotomi yapıldı.

Tartışma

Laparoskopik kolesistektomi sonrası kalıntı koledok taşları geliştiren pek çok tanı ve tedavi yöntemlerine rağmen hala %0,5-%12 arasında değişen oranlarda görülebilmektedir. Mortalite ve morbidite yönünden önemini korumaktadırlar. Tanı ve tedavilerinde değişik yöntemler üzerinde tartışmalar güncelliğini korumaktadır. Açık veya laparoskopik kolesistektomi geçiren hastalarda biliyer semptomların devam etmesi veya ortaya çıkması durumunda kalıntı koledok taşı şüphesi akla gelmelidir. [2-7]. Verma ve ark.[8] yaptıkları 301 koledokolithiazis hastasını içeren bir çalışmada EUS' un duyarlılığı 0.93, MRCP' nin duyarlılığı 0.85, EUS' un özgüllüğü 0.96, MRCP' nin özgüllüğü 0.93, EUS' un pozitif prediktif değeri 0.93, MRCP' nin 0.87, EUS' un yalancı negatifliği 0.96, MRCP' nin yalancı negatifliği 0.92 olarak saptanmış. Bizim olgumuzda da MRCP ile taş saptanmadı. Ancak biliyer semptomları devam etmesi üzerine hastaya yapılan EUS ile koledokta taş saptandı. EUS koledok taşlarında duyarlılığının MRCP' ye göre daha güçlü olduğu görülmüştür. Garrow ve ark. [9] yaptıkları çalışmada da EUS koledok taşlarında yüksek duyarlılığa ve özgüllüğe sahip olduğu gösterilmiştir. Bu çalışmada da EUS' un duyarlılığı 0.89, özgüllüğü 0.90 olarak bildirilmiştir. Bizim olgumuzda Laparoskopik kolesistektomi sonrası biliyer semptomları devam eden hastanın çekilen MRCP' sinde taş saptanmamıştı. Ancak semptomların devam etmesi üzerine yapılan EUS ile koledok distalinde yaklaşık 4 mm' lik taş saptandı. Bunun üzerine literatür taraması yapıldı. MRCP ile taş saptanmayıp, EUS ile taş saptanan olguların nadir olduğu düşünüldü.

Sonuç

Kolesistektomi sonrası hastalarda, kalıntı koledok taşı riski her zaman vardır. Postoperatif tıkanma sarılığı olan hastalarda ilk seçenek olarak MRCP ile safra yolları değerlendirilir. Taş saptanmayan ancak bilirübin değerleri normal sınırların üstünde

devam eden hastalarda EUS yapılması uygun bir tanı metodudur. Olgumuzda olduğu gibi MRCP ile saptanamayan taşların değerlendirilmesi için önemli bir tanı metodu olan EUS yapılabileceği akıldan çıkarılmamalıdır.

Çıkar Çakışması ve Finansman Beyanı

Bu çalışmada çıkar çakışması ve finansman destek alındığı beyan edilmemiştir.

Kaynaklar

1. Sarli L, Iusco DR, Roncoroni L. Preoperative Endoscopic Sphincterotomy for the Management of Cholecystocholedocholithiasis:10 Year Experience. *World J Surg* 2003;27(2):180-6.
2. Frazee RC, Roberts J, Symmonds R, Hendricks JC, Snyder S, Smith R, et al. Combined laparoscopic and endoscopic management of cholelithiasis and choledocholithiasis. *Am J Surg* 1993;166(6):702-5.
3. Sarli L, Pietra N, Franze A, Colla G, Costi R, Gobbi S, et al. Routine intravenous cholangiography, selective ERCP, and endoscopic treatment of bile duct Stones before laparoscopic cholecystectomy. *Gastrointest Endosc* 1999;50(2):200-8.
4. Barkun JS, Fried GM, Barkun AN, Sigman HH, Hinchey EJ, Garzon J, et al. Cholecystectomy without operative cholangiography. *Ann Surg* 1993;218(3):371-9.
5. Anwar S, Rahim R, Agwunobi A, Bancewicz J. The role of ERCP in management of retained bile duct Stones after laparoscopic cholecystectomy. *J New Zeland Med Ass* 2004;117(1203):1102.
6. Farrow GB, Dewan PA, Taylor RG, Stokes KB, Auld AW. Retained common- duct Stones after open cholecystectomy and duct exploration in children. *Pediatr Surg Int* 2003;19(7):525-8.
7. Prat F, Pelletier G, Ponchon T, Fritsch J, Meduri B, Boyer J, et al. What role can endoscopy play in the management of biliary complications after laparoscopic cholecystectomy? *Endoscopy* 1997;29(5):341-8.
8. Verma D, Kapadia A, Eisen GM, Adler DG. EUS vs MRCP for detection of choledocholithiasis. *Gastrointest Endosc* 2006;64(2):248-54.
9. Garrow D, Miller S, Sinha D, Coneay J, Hoffman BJ, Hawes RH et al. Endoscopic ultrasound: a meta-analysis of test performance in suspected biliary obstruction. *Clin Gastroenterol Hepatol* 2007;5(5):616-23.

How to cite this article:

Manoğlu B, Camcı M. Can Not Be Detected by Magnetic Resonance Kolonjiyograf the Common Bile Duct Stone, Identifying with Endoscopic Ultrasonography. *J Clin Anal Med* 2014;5(suppl 3): 363-5.



Anorexia Nervosa Presented with Fever and Pancytopenia Due to Severe Constipation

Anoreksiya Nervozalı Bir Olguda Ciddi Konstipasyona Bağlı Gelişen Ateş ve Pansitopeni

Anoreksiya Nervozada Ateş ve Pansitopeni / Anorexia Nervosa with Fever and Pancytopenia

Şenay Akbay¹, Tuğba Koca², Mustafa Akçam²

¹Çocuk Sağlığı ve Hastalıkları Ana Bilim Dalı, ²Çocuk Gastroenteroloji, Hepatoloji ve Beslenme Bilim Dalı, Süleyman Demirel Üniversitesi Tıp Fakültesi, Isparta, Türkiye

Özet

Yeme bozukluklarının yaygınlığı adölesan ve çocukluk yaş grubunda giderek artma eğilimindedir. Başlangıç yaşı 14-19 yaşlar arasında zirve yapar. Anoreksiya nervozaya özellikle kız adölesanlarda ve genç kadınlarda görülen bir yeme bozukluğudur. Kızlarda erkeklerden yaklaşık dokuz kat daha fazla görülür. Yeme bozuklukları ciddi ve bazen da hayatı tehdit edebilen klinik ve psikiyatrik bozukluklara neden olabilir. Hematolojik anormallikler anoreksiya nervozada sık görülmektedir. Ancak ciddi kemik iliği baskılanması nadirdir. Konstipasyona bağlı kemik iliği baskılanmasına dair literatürde herhangi bir rapor yayınlanmamıştır. Burada literatüre katkı sağlayacağı düşüncesi ile beslenmesi henüz ciddi olarak etkilenmemiş, konstipasyona bağlı ateş ve pansitopeni geliştiren 17 yaşında yeni tanı almış anoreksiya nervozalı bir olgu sunulmuştur.

Anahtar Kelimeler

Anoreksiya Nervozaya; Ateş; Çocuk; Konstipasyon; Pansitopeni

Abstract

The prevalence of eating disorders is on the increase in adolescence and childhood. The peak age of onset occurs between 14 and 19 years. Anorexia nervosa is diagnosed approximately nine times more often in females than in males. Anorexia nervosa is a eating disorder that occurs mainly in female adolescents and young women. Eating disorders are associated with severe and sometimes life-threatening medical and psychiatric comorbidities. Hematological abnormalities are common in anorexia nervosa. But severe bone marrow suppression has rarely been reported. To our knowledge, there is not any publication in the literatüre about bone marrow suppression due to constipation. We reported here a 17 years old girl diagnosed as anorexia nervosa who was not wasted yet, presented with constipation and developed fever and pancytopenia.

Keywords

Anorexia Nervosa; Child; Constipation; Fever; Pancytopenia

DOI: 10.4328/JCAM.3225

Received: 09.01.2015 Accepted: 27.01.2015 Printed: 01.06.2014 J Clin Anal Med 2014;5(suppl 3): 366-8

Corresponding Author: Tuğba Koca, Süleyman Demirel Üniversitesi Tıp Fakültesi, Çocuk Gastroenteroloji, Hepatoloji ve Beslenme Bilim Dalı, Çünür, Isparta, Türkiye. GSM: +905054980798 E-Mail: tgkoca@gmail.com

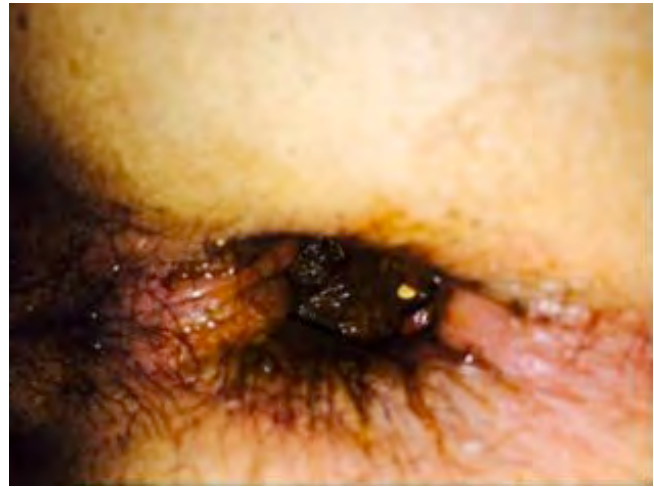Giriş

Anoreksiya nervoza (AN) tüm yaş gruplarında ve etnik kökenlerde kadınlarda %0,9, erkeklerde %0,1 yaygınlık ile seyreden bir yeme bozukluğudur. AN tanısı DSM-IV-TR tanı ölçütlerine göre konulmaktadır [1]. Kardiyovasküler sistem, reproduktif sistem, iskelet sistemi ve gastrointestinal sisteme ait klinik bulguların yanı sıra laboratuvar anormalliklerine de sık rastlanmaktadır. Anemi, lökopeni, trombositopeni en sık görülen hematolojik bozukluklardır [2]. Ancak bazen akut lösemi ya da idiyopatik trombositopeniyi taklit edecek kadar ciddi hematolojik anormallikler geliştirebilir. Kemik iliği hipoplazik ve jelatinöz karakterde olabilir [3].

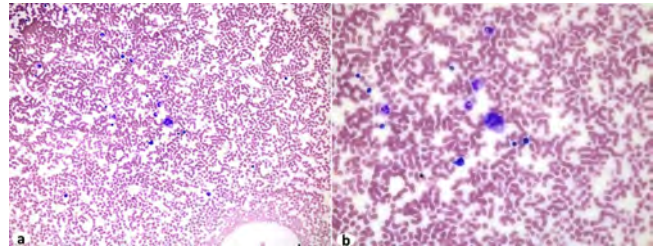
Burada, ancak genel anestezi altında mekanik olarak tıkanıklığın giderilebildiği ciddi konstipasyon ile başvuran, ateş ve pansitopeni geliştiren bir AN'li olgu sunuldu.

Olgu Sunumu

17 yaşında kız hasta beş gündür dışkı çıkışı olmaması nedeni ile çocuk acil polikliniğimize başvurdu. Hastanın son dört ayda on yedi kg ağırlık kaybı olduğu ve AN nedeni ile çocuk psikiyatrisi bölümü tarafından takipli olduğu öğrenildi. Fizik muayenede; vücut ağırlığı 36 kg (< 3 p), boy 154 cm (3-10 p) ve vücut kitle indeksi 15.1 kg/m² idi. Vücut sıcaklığı 36,2 °C, kalp tepe atımı 62/dk, tansiyon arteriyel 105/55 mmHg idi. Kaşektik görünümde idi. Anal muayenede anal tonus azalmış, anal fissür mevcuttu, rektal tuşede taşlaşmış dışkı vardı (Şekil 1). Laboratuvar tetkiklerinde hemoglobin 13.6 g/dL, lökosit sayısı 6.3x10³/mm³, trombosit 288x10³/mm³ saptandı. C-reaktif protein 163 mg/L (N<3 mg/L), sedimentasyon hızı 22 mm/saat idi. Karaciğer fonksiyon testleri, albumin, açlık glukozu, ürik asit, laktat dehidrojenaz, serum elektrolit değerleri, serum demiri, serum demir bağlama kapasitesi, vitamin B12, folik asit, tiroid fonksiyon testleri ve tam idrar tetkiki normaldi. Hasta anoreksiya nervoza açısından çocuk psikiyatrisi bölümüne konsülte edildi ve takibine çocuk psikiyatrisi bölümü ile işbirliği içerisinde devam edildi. Konstipasyona yönelik tedavi başlandı. Laksatif ve ardeşik lavman uygulamalarına rağmen rektumda taşlaşmış fekaloid boşaltılmayan hastaya genel anestezi altında çocuk cerrahisi bölümü tarafından fekaloid boşaltılması planlandı. Ancak hastanın izleminin dördüncü gününde 38,9 °C ateş yüksekliği, karında hassasiyet ve genel durumda bozulma oldu. Tam kan sayımında hemoglobin 11.1 g/dL, lökosit sayısı 1.4x10³/mm³, trombosit 151x10³/mm³, absolut nötrofil sayısı 160/mm³ idi. C-reaktif protein 219 mg/L, protrombin zamanı 17 sn (>12.5 sn), aktive parsiyel tromboplastin zamanı 31,2 sn, INR 1,5, fibrinojen 567 mg/dL (200-393 mg/dL), d-dimer 1076 ng/mL (69-243 ng/mL) idi. Hastaya granülosit stimüle edici faktör (G-CSF) ve ampirik antibiyoterapi başlandı. INR uzunluğu nedeniyle 5 mg K vitamini intramusküler uygulandı. Dissemine intravasküler koagülöpatisi riski yüksek olan hastaya bir kez taze donmuş plazma verildi. Protrombin zamanı ve INR değeri normale dönen hastanın izleminin beşinci gününde genel anestezi altında çocuk cerrahisi bölümü tarafından fekaloid boşaltma işlemi yapıldı, ardından karni rahatladı. İzleminin dokuzuncu gününde G-CSF tedavisine rağmen periferik kanda pansitopeni bulguları derinleşerek devam eden hastaya kemik iliği aspirasyonu yapıldı. Kemik iliği hiposellülerdi (Şekil 2). Ampirik antibiyoterapi, G-CSF tedavilerine devam edildi. İzleminin on ikinci gününde dışkılaması norma-



Şekil 1. Bozulmuş anal tonus, taşlaşmış fekalom ve dışkı sızması



Şekil 2. Olgunun kemik iliği aspirasyonu yaymasında hiposellülerite (a: Giemsa x 20, b: Giemsa x 40)

le dönen hastanın on üçüncü günde periferik kanda pansitopeni bulguları, nötrofil sayısı ve akut faz belirteçleri normale döndü ve G-CSF tedavisi sonlandırıldı. Kan, idrar ve boğaz kültürlerinde üreme olmaması nedeniyle ampirik antibiyoterapi kesildi. Takibinde kilo artışı olan hasta poliklinik kontrolü önerilerek taburcu edildi. On beş gün sonra poliklinik kontrolünde genel durumu iyiydi ve yakınması yoktu.

Tartışma

İlk defa 1873'de Lasegue, 1874'de Gull tarafından birbirinden bağımsız iki ayrı bildiri ile tanımlanan AN psikiyatrik literatürde yerini almıştır [4]. AN tanısı için DSM-IV TR tanı ölçütleri kullanılmaktadır. Tanı ölçütlerinde beklenenin %85 inin altında vücut ağırlığına sahip olmaya yol açan kilo kaybı, beklenenin altında vücut ağırlığına sahip olmasına rağmen kilo almaktan ya da şişman biri olmaktan aşırı korkma, vücut ağırlığı ya da biçimini algılamada bozukluk olması, menarş sonrası amenore olması yer almaktadır [1,4]. AN tüm yaş gruplarında ve etnik kökenlerde kadınlarda %0,9, erkeklerde %0,1 yaygınlık ile seyreden bir yeme bozukluğudur [1]. Adolesan kızlarda insidans %0,5-1 ve %3-5 arasında değişmektedir. Hastalığın kısa ve uzun dönem sonuçları kardiyovasküler, gastrointestinal, reproduktif ve iskelet sistemini etkilemektedir. Nöroendokrin sistemde gonadotropin releasing hormon (GnRH) pulsatil salgılamasında azalma sonucu hipöstrojenizm gelişmektedir. Azalmış kemik dansitesi osteopeni, osteoporoz gelişimine ve kırık riskinde artışa neden olmaktadır. Olguların %80'inde sinüs bradikardisi, aritmi, uzamış QT intervali, hipotansiyon gibi kardiyak komplikasyonlar görülmektedir. Gecikmiş mide boşalması, anormal gastrik motilite, kusma, kabızlık gastrointestinal sistem komplikasyonları içerisinde yer almaktadır. Laboratuvarında hipokalemi, hiponatremi, metabolik alkaloz, karaciğer transaminaz anormallikleri, serbest T4

ve serbest T3 seviyelerinde azalma, hipoglisemi, hiperkolesterolemi ve hematolojik anormallikler görülebilmektedir [1]. Hastalıkta anemi insidansı %21-39 arasında seyretmekte olup olguların %29-36'sında ciddi sitopeni, sıklıkla da lökopeni gelişebilmektedir. Trombositopeni insidansı %5-11'dir [3]. Ağır sistemik komplikasyonların eşlik ettiği ileri dönem AN olgularında nadir olarak pansitopeni, ciddi lökopeniye sekonder enfeksiyon, kemik iliğinde atrofi ve jelatinöz transformasyon görülebilmektedir [2,3,5,6].

Olgumuzun başlangıçta konstipasyon dışında başka herhangi bir sistemik komplikasyonu yoktu. Hematolojik değerleri ve diğer laboratuvar tetkikleri normaldi. İzleminin dördüncü gününde akut olarak ateş ve karında hassasiyet gelişerek genel durumu kötüleşti. Pansitopeni ve kemik iliğinde baskılanma saptandı. Genel anestezi altında fekaloid boşaltımı sonrası takip eden günlerde dışkılamasının normale dönmesi ile birlikte pansitopeni ve klinik tablosunun düzelmesi bu tablonun primer olarak AN'ye bağlı değil de ciddi konstipasyona bağlı olarak gelişen bağırsak tıkanmasına sekonder meydana geldiğini düşündürdü. Çünkü AN kliniği nispeten yeni başlamıştı ve beslenmesi henüz ciddi olarak etkilenmemişti. Geldiğinde laboratuvar bulguları normal iken bağırsak tıkanıklığı sırasında nötropeni gelişti ve bağırsak pasajı düzelince de hem kliniği hem de laboratuvar bulguları düzeldi. İnce bağırsak tıkanıklıklarında görüldüğü gibi olgudaki kolon tıkanıklığının bakteriyel aşırı çoğalma ve bağırsak permeabilitesinin bozulma sonucunda, bakteriyel translokasyona, bakteriyemi ve toksemiye yol açmış olabilmesi mümkündür [7]. Bunun sonucunda da kemik iliği baskılanmış olabilir.

Çıkar Çakışması ve Finansman Beyanı

Bu çalışmada çıkar çakışması ve finansman destek alındığı beyan edilmemiştir.

Kaynaklar

1. Sabel AL, Gaudiani JL, Statland B, Mehler PS. Hematological abnormalities in severe anorexia nervosa. *Ann Hematol* 2013;92(5):605-13.
2. Cleary BS, Gaudiani JL, Mehler PS. Interpreting the complete blood count in anorexia nervosa. *Eat Disord* 2010;18(2):132-9.
3. Gero Hutter, Susanne Ganepola, Wolf-K Hofmann. The Hematology of Anorexia Nervosa. *Int J Eat Disord* 2009;42(4):293-300.
4. Maner F. Yeme Bozuklukları. *Psikiyatri Dünyası* 2001;5:130-9.
5. Nishio S, Yamada H, Yamada K, Okabe H, Okuya T, Yonekawa O, et al. Severe neutropenia with gelatinous bone marrow transformation in anorexia nervosa: a case report. *Int J Eat Disord* 2003;33(3):360-3.
6. Mohamed M, Khalafallah A. Gelatinous transformation of bone marrow in a patient with severe anorexia nervosa. *Int J Hematol* 2013;97(2):157-8.
7. Sagar PM, MacFie J, Sedman P, May J, Mancey-Jones B, Johnstone D. Intestinal obstruction promotes gut translocation of bacteria. *Dis Colon Rectum* 1995;38(6):640-4.

How to cite this article:

Akbay Ş, Koca T, Akçam M. Anorexia Nervosa Presented with Fever and Pancytopenia Due to Severe Constipation. *J Clin Anal Med* 2014;5(suppl 3): 366-8.



An Unusual Presentation of Lung Cancer Metastasis: Perianal Abscess

Akciğer Kanseri Metastazının Nadir Bir Presentasyonu: Perianal Apse

Akciğer Kanserinin Perianal Metastazı / Perianal Metastasis of Lung Cancer

Murat Özgür Kılıç¹, Meral Şen¹, Ahmet Türkan¹, Ümran Yıldırım², Aslı Köktener³
¹Department of General Surgery, ²Department of Pathologia, ³Department of Radyology,
School of Medicine, Turgut Özal University, Ankara, Turkey

An abstract of this manuscript has been presented in 19. National Surgery Congress as a poster.

Özet

Akciğer kanseri, hem erkeklerde hem de kadınlarda en sık görülen kanserlerden biridir. Akciğer kanserlerinin en sık uzak metastaz yerleri plevra, karaciğer, böbreküstü bezleri, iskelet sistemi ve beyin olmasına karşın, perianal bölge nadir bir metastaz yeri olarak bildirilmiştir. Bir erkek hasta uzun süredir varolan perianal apse ile acil servise başvurdu. Apse drenajı sırasında, apse poşunun tabanında bir kitle fark edildi ve bir biyopsi alındı. Patolojik olarak, skuamöz hücreli karsinom metastazı olarak rapor edildi, bu nedenle birincil kanser odağını belirlemek için bazı radyolojik tetkikler ve endoskopik işlemler uygulandı. PET/BT' de primer tümör olarak düşünülen, pulmoner kitle saptandı. Hem primer ve hem de metastatik perianal tümörler nadiren bir apse oluşumu ile ortaya çıkabilirler. Bu durumda, esastanıda gecikmeyi önlemek için lezyondan bir biyopsi yapılmalıdır.

Anahtar Kelimeler

Perianal Apse; Perianal Metastaz; Akciğer Kanseri

Abstract

Lung cancer is one of the most commonly diagnosed cancers in both men and women. Although the most frequent sites of distant metastasis of lung cancers are the pleura, liver, adrenal glands, skeletal system and brain, perianal region has been rarely reported as a metastasis site. A male patient was admitted to our emergency room with a long standing perianal abscess. During abscess drainage, a mass was noticed at the base of the abscess pouch, and thus a biopsy was taken. Pathologically, it was reported as a metastasis of squamous cell carcinoma, therefore some radiological investigations and endoscopic procedures were performed to determine the primary focus of cancer. A pulmonary mass was revealed in PET/CT, and was considered as primary tumor. Both primary and metastatic perianal tumors can be rarely presented as an abscess formation. In this situation, a biopsy should be performed from the lesion to avoid misdiagnosis.

Keywords

Perianal Abscess; Perianal Metastasis; Lung Cancer

DOI: 10.4328/JCAM.3249

Received: 19.01.2015 Accepted: 02.02.2015 Printed: 01.06.2014 J Clin Anal Med 2014;5(suppl 3): 369-71

Corresponding Author: Murat Özgür Kılıç, Department of General Surgery, School of Medicine, Turgut Özal University, Emek, Ankara, Türkiye.

T.: +90 3122035555 GSM: +905053573122 F.: +90 3122213670 E-Mail: murat05ozgur@hotmail.com

Introduction

Lung cancer is one of the most commonly diagnosed cancers in both men and women worldwide [1]. Liver, pleura, adrenal glands, skeletal system and brain are the most frequent sites of distant metastasis of lung cancers [2]. However, perianal region is an uncommon metastasis site. As is well known, perianal abscess is one of the most common surgical disorders and is treated with incision and drainage traditionally. When there is a suspicion of an underlying mass during abscess drainage, a biopsy should be taken to avoid a delay in diagnosis. Herein, we reported a rare case of lung cancer metastasis to the perianal region in the form of an abscess.

Case Report

A 73-year-old male patient with a 50-year smoking history was admitted to our institution with a painful perianal abscess for one week. The patient had chronic obstructive pulmonary disease and coronary artery disease, and the parental history was negative for cancer. On examination, approximately 5×5 cm in size, an indurated and hyperemic area with fluctuation was observed at the left side of the anus. Luminal pathologia was not determined in digital rectal examination. Further investigations demonstrated normal hemoglobin concentration and high leukocyte count of 12900/ml. Incision and drainage with a biopsy from the suspected mass located at the base of the abscess pouch were performed. Magnetic resonance imaging (MRI) showed a peripherally contrast enhancing ischioanal fossa abscess with the external sphincter inflammation on the left side of the anal canal (figure 1). The result of biopsy was reported as metastasis of squamous cell carcinoma (figure 2,3). Colonoscopy and thorax computed tomography (CT) were applied for detecting of primary tumor. On CT, some changes of thick-walled honeycomb appearance were detected in the area of 7.5×4 cm in the superior lower lobe segment of the right lung with multiple calcified and non-calcified mediastinal and hilar lymph nodes (figure 4). Colonoscopic evaluation was normal. PET/CT revealed a thick-walled mass, measuring to approximately 4 cm., with specular extensions and pathological uptake of F-18 FDG (SUV max: 12.2) in the posterior segment of the upper lobe of the right lung as the focus of primary tumor. In addition, two masses with less pathological uptakes of F-18 FDG were detected in the right adrenal gland and perianal region which were considered to be metastatic lesions arising from the primary lung cancer (figure 5). The bronchoscopic biopsy was also consistent with squamous cell carcinoma. A written consent was obtained from the patient for this study, and after healing of the perianal abscess he was referred to the Medical Oncology Department for adjuvant treatment.

Discussion

Lung cancer is known to be the most common cause of cancer-related mortality worldwide. Early detection of this malignancy is infrequent, and most cases can not be diagnosed and treated until they are at advanced stage. Similarly, we detected a lung cancer which was metastasized to the left adrenal gland and perianal area in our patient. It is well known that lung cancer frequently metastasizes to the pleura, liver, bony skeleton, adrenal glands and brain, but rarely presented in the form of a

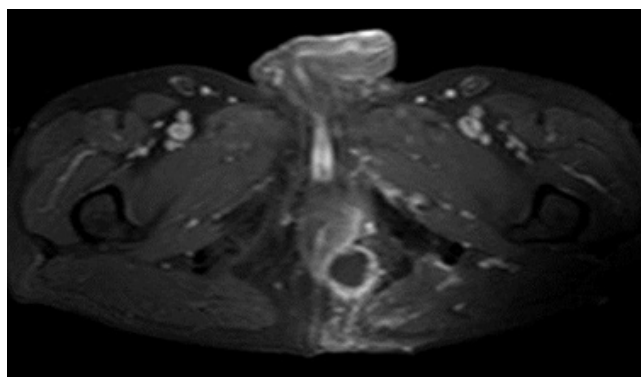


Figure 1. Axial post-contrast fat-saturated T1W MR image shows peripherally contrast-enhancing ischioanal fossa abscess with external sphincter inflammation on the left side.

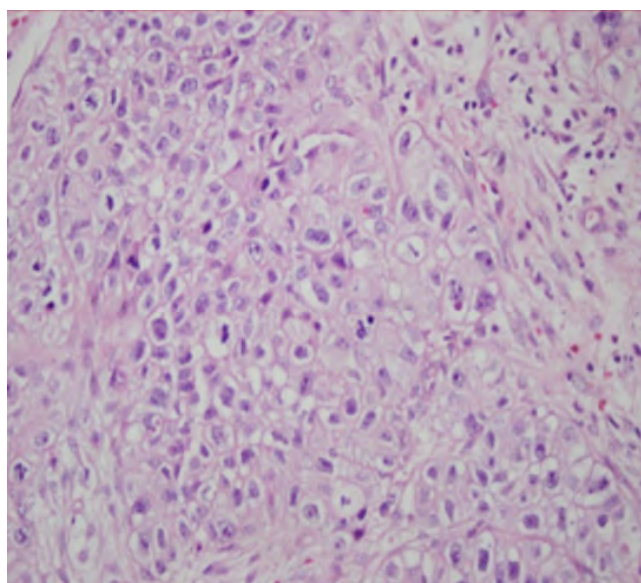


Figure 2. Tumor characterized by atypical cells with large eosinophilic and clear cytoplasm, massive hyperchromatic nucleus, distinctive nucleoluses and presenting with big cell groups in desmoplastic stroma (H&E×400).

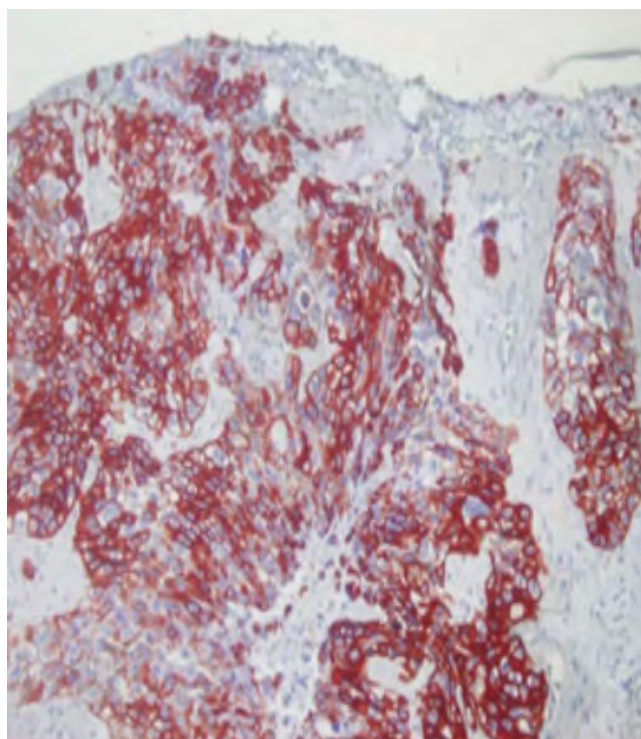


Figure 3. Immunohistochemically diffuse intense staining with cytokeratin 14 was observed (cytokeratin 14×200).

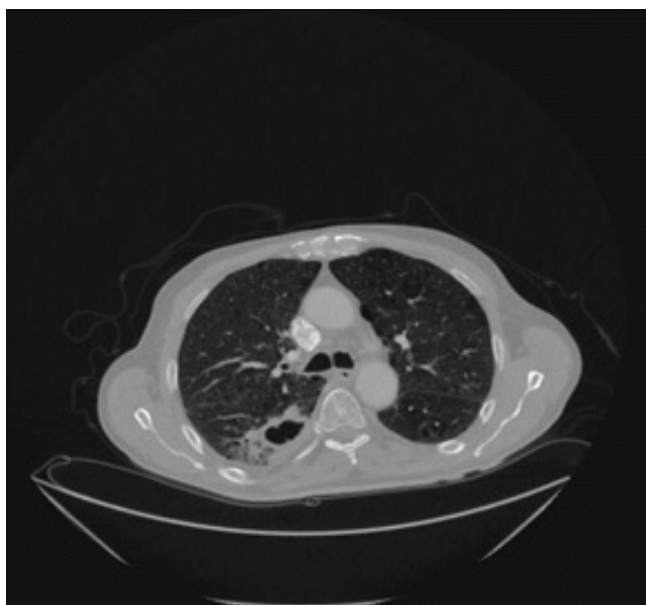


Figure 4. Contrast-enhanced transverse CT scan of the chest shows peripherally located cavitated mass in the superior lower lobe segment on the right side.

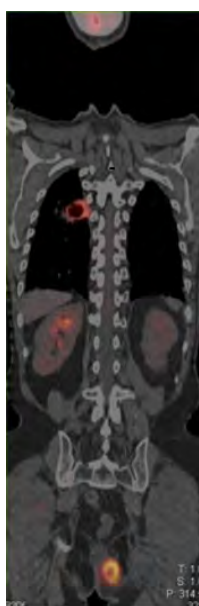


Figure 5. PET/CT images of the body show a mass in the right lung, adrenal mass on the right side, and mass in the left ischioanal fossa with radiotracer uptake

perianal abscess. Perianal abscess is a common surgical problem that caused by infection of anal glands. It usually presents as a painful lump close to the anal margin, and its diagnosis is mainly based on physical examination. However, imaging methods such as CT, MRI and endoanal ultrasound may be needed to diagnose some cases with deeper perianal abscess. This surgical entity is often treated with incision and drainage with a high rate of success.

On the other hand, tumors of the perianal region are uncommon and can occur in a variety of ways. Secondary tumors usually occur as result of infiltration of anorectal cancers, and constitute to the most of perianal tumors. Tumors located in the perianal region may mimic the symptoms and signs of anorectal sepsis, thus this condition can easily lead to a delay in diagnosis and treatment of primary disease [3]. Our patient was also admitted with complaint of severe perianal abscess, and while draining the abscess, an irregular mass was detected in the abscess pouch. Therefore, a biopsy was taken from the

suspected mass. Later on, detailed radiological and endoscopic investigations were performed to detect the primary tumor. In the literature, several cases of perianal tumors presented as a perianal abscess have been reported [4,5]. In addition, a case of perianal metastasis of non-small cell lung cancer that was mimicking hemorrhoidal disease was reported by Imai et al. [6], as an interesting and rare clinical condition. However, metastatic tumors of perianal region, especially in the form of abscess formation, are extremely rare. To the best of our knowledge, there are only two case reports similar to our case in the literature [7,8].

In conclusion, primary or secondary perianal tumors may present as an abscess formation. In this case, a biopsy should be taken when there is a suspicion of underlying mass within the abscess pouch, and these patients should be evaluated in detail.

Competing interests

The authors declare that they have no competing interests.

References

1. Siegel R, Naishadham D, Jemal A. Cancer statistics, 2012. *CA Cancer J Clin* 2012;62(1):10-29.
2. Cheng L, Eng C, Nieman LZ, Kapadia AS, Du XL. Trends in colorectal cancer incidence by anatomic site and disease stage in the United States from 1976 to 2005. *Am J Clin Oncol* 2011;34(6):573-80.
3. Bracey EE, Mathur P, Dooldeniya M, Joshi A, Dawson PM. Unusual perianal tumours masquerading as abscesses. *Int J Clin Pract* 2003;57(4):343-6.
4. Ganeshan A, Soonawalla ZF, Baxter JN. Perianal abscess: an unusual presentation of non-Hodgkin's lymphoma. *Eur J Surg* 2002;168(11):657-9.
5. Leung TH, Lee HH, Chang SC. Perianal eccrine adenocarcinoma. *World J Surg Oncol* 2007;5:100.
6. Imai H, Inafuku K, Wakuda K, Ono A, Taira T, Kenmotsu H et al. Perianal metastasis of non-small cell lung cancer. *Intern Med* 2014;53(11):1149-52.
7. Srikanth B, Sankar NS, Kong KC, Bassily AA. Lessons to be learned: a case study approach: metastatic bronchogenic carcinoma presenting as a gluteal abscess. *J R Soc Promot Health* 1999;119(4):264-7.
8. Tek I, Iyidir OT, Utkan G, Ceyhan K, Buyukcelik A, Yalcin B et al. Lung cancer metastasis mimicking gluteal abscess. *South Med J* 2007;100(3):334-5.

How to cite this article:

Kılıç MÖ, Şen M, Türkan A, Yıldırım Ü, Köktener A. An Unusual Presentation of Lung Cancer Metastasis: Perianal Abscess. *J Clin Anal Med* 2014;5(suppl 3): 369-71.



Endometriosis Focus in Region Subcutaneous Inguinal Lymph Nodes : A Rare Localization

İngiunal Bölge Subkutan Lenf Nodülünde Endometriozis Odağı: Nadir Bir Lokalizasyon

İngiunal Lenf Nodülü Endometriosis / Endometriosis in Inguinal Lymph Node

Serap Karaarslan¹, Türker Akdağ¹, Mine Genç², Cemal Alkan³, Fatma Nur İpek⁴

¹Şifa Üniversitesi Tıp Fakültesi, Patoloji Anabilim Dalı,

²Şifa Üniversitesi Tıp Fakültesi, Kadın Doğum ve Hastalıkları Anabilim Dalı,

³Şifa Üniversitesi Tıp Fakültesi, Genel Cerrahi Anabilim Dalı,

⁴Özel Ege Patoloji Laboratuvarı, İzmir, Türkiye

Özet

Endometriozis prodüktif dönemde sık karşılaşılan pelvik ağrı ve infertilite yapabilen bir hastalıktır. Sıklıkla genital organlarda gelişmekle birlikte, nadiren extra genital (kutanöz, akciğer) organlarda da görülür. 35 yaşında kadın hasta sol ingiunal bölgede şişlik ve ağrı nedeniyle opere edildi. Patolojik olarak kutanöz endometriozis alanları yanısıra lenf nodülünde subkapsüler fokal endometriozis odağı saptandı. Başka bölgelerde de endometriozis odağı taşıyan lenf nodülleri bildirilmektedir. Tarandığı kadarıyla güncel İngilizce literatürde bu bölgede sunulmuş olgu görülmedi. Metastazların sıkça karşılaşıldığı bölgelerdeki lenf nodüllerinde tek başına saptandığında ayırıcı tanı zorluğu oluşturabilir. Olgumuz bu olasılığı akla getirmek ve nadir olması nedeniyle sunulmaya değer bulunmuştur.

Anahtar Kelimeler

Endometriozis; Lenf Nodülü; İnguinal; Kutanöz

Abstract

Endometriosis is a common disease in reproductive term of woman that cause pelvic pain and infertility. Is typically is located in genital organs but occasionally it can be seen in extragenital regions like cutis and lungs. Our patient was 35 years old and had been operated for swelling and pain in left inguinal region. In microscobik examination of the surgery materials subcapsular endometriosis focus in a lymph node had been seen as well as cutaneous endometriosis foci. Lymph nodes with endometriosis foci had been reported in other locations but there were no reports that described that location in temporary literature in English. This situation can be confusing in differantial diagnosis with tumor metastases in lymph nodes when discovered in areas that receive tumor metastases frequently. We thing that our case was worth to be reported because of this possibility and its infrequency.

Keywords

Endometriosis; Lymph Node; Inguinal; Cutaneous

DOI: 10.4328/JCAM.3217

Received: 07.01.2015 Accepted: 05.02.2015 Printed: 01.06.2014 J Clin Anal Med 2014;5(suppl 3): 372-4

Corresponding Author: Serap Karaarslan, Sifa University Faculty of Medicine, Department of Pathology, Sanayi Caddesi No:7, Bornova, Izmir, 35100, Turkiye.

T.: +90 2323434445 F.: +90 232 3435656 E-Mail: serapkaraarslan@gmail.com

Giriş ve Amaç

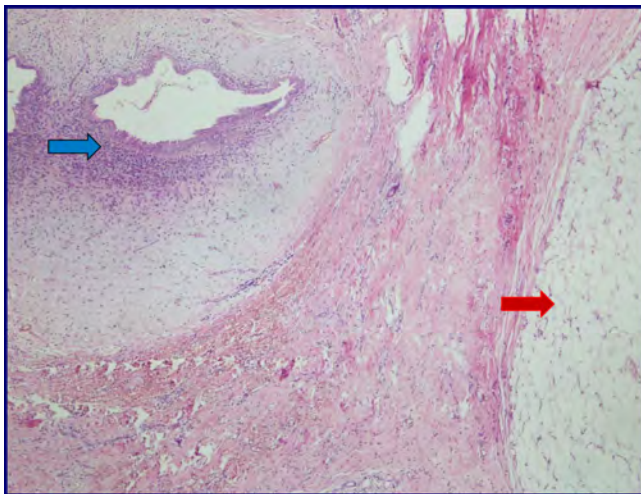
Endometriosis produktif yaştaki kadınların yaklaşık %8-15 ini etkileyen, kronik pelvik ağrı ve infertiliteye sebep olan, hormona bağımlı olduğu düşünülen bir hastalıktır [1, 2]. Sıklıkla pelvik yerleşimli olarak uterus çevresi dokularında bulunmakla birlikte, ekstrapelvik olarak da kutanöz, akciğer, apendiks, umblikus, kolon ve peritoneal yerleşimli olabilir [3-9]. Ekstrapelvik yerleşim açısından en sık olarak %0,03-0,4 oranında kutanöz endometriozise rastlanır. Kutanoz endometriozis çoğu olguda operasyon bölgesinde görülür. Primer kutanoz endometriozis çok nadirdir [6]. Endometriozisin benign bir hastalık olduğu düşünülse de, malignitelere özgü özellikler taşıması (lenf nodu tutulumu yapabilmese gibi) ve oluşum mekanizmasındaki bilinmezlikler nedeniyle her zaman dikkat çekici bir antite olmaktadır.

Olgu Sunumu

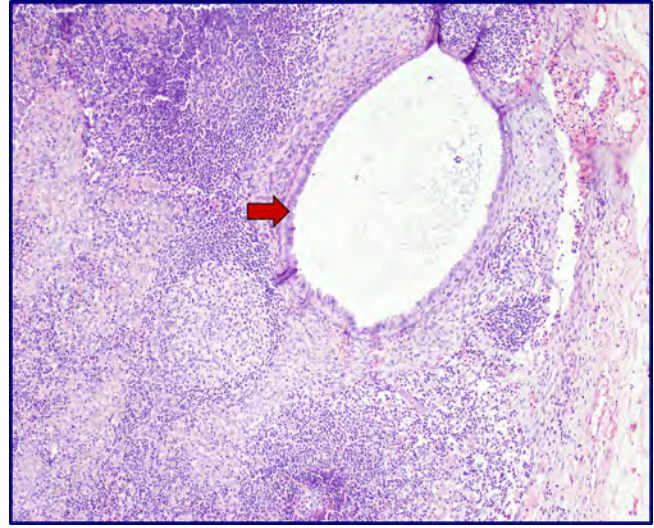
35 yaşında kadın hasta, uzun süreden beri varolan, menstruasyon dönemlerinde artan, sol kasık ağrısı ve şişliği nedeniyle kliniğe başvurdu. Fizik muayenede eski seksiyon bölgesi çevresinde şişlik dikkati çekti. Yapılan ultrasonografik incelemede, seksiyon insizyon hattının sol uç kısmında, cilt altında, yaklaşık 3,5 cm çapta heterojen kitle görüldü. Endometriozis ön tanısı ile opere edildi. Patolojik incelemede tipik endometriozis alanı yanı sıra (resim1), lezyon komşuluğundaki subkutanöz lenf nodulünde, kapsül altına yerleşmiş 0,1 cm'lik bez yapısı ve içsi hücrelerden oluşan odak dikkati çekti. Detaylı incelemede arada hemosiderinle yüklü makrofajlarda saptandı ve bu odağın endometrium bez yapısı ve stromasını içeren endometriozis odağı olduğu düşünüldü (resim2). İmmünohistokimyasal (İHK) olarak; CD 10 ve ER ile stromal hücrelerde, pansitokeratin ve ER ile de bez epiteli hücrelerinde pozitiflik bulundu (resim 3-5). Morfolojik ve İHK'sal veriler eşliğinde olgu kutanöz endometriozis ve ingiunal lenf nodulünde endometriozis odağı olarak değerlendirildi.

Tartışma

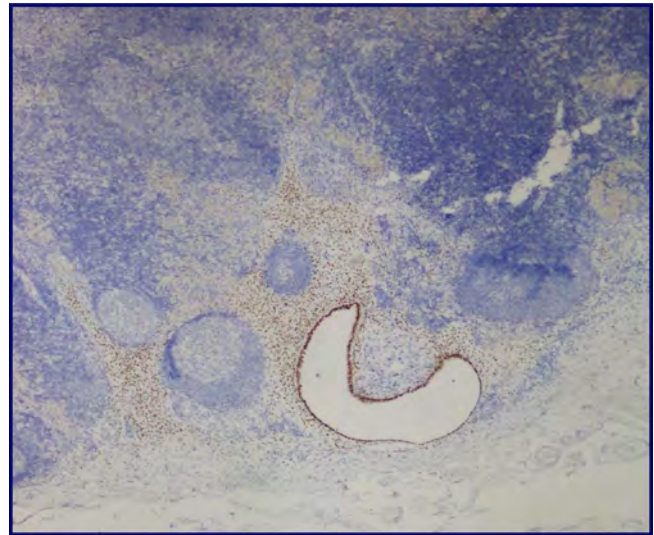
Endometriozis sıklıkla karşılaşılan bir hastalık olmasına rağmen, gelişim mekanizması hala tam olarak açıklanamamış değildir. Çok sayıda teori mevcut olsada, temel mekanizmasının tüm bu teorilerin değişik miktarlarda etkileşiminden kaynaklanabileceği düşünülmektedir. Hiçbiri tek başına hastalığın nedenini açıklama-



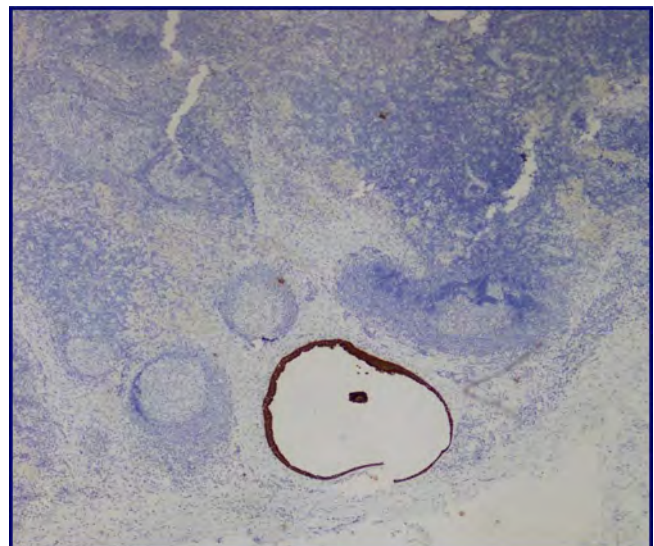
Resim 1. A: Subkutanöz yağ dokusu komşuluğunda (kırmızı ok), endometriyum bez yapısı ve stroması taşıyan tipik endometriozis odağı (mavi ok) görülmekte (H&Ex5).



Resim 2. Subkutan lenf nodulünde subkapsüler bölgede germinal merkezi belirginleşmiş lenfoid folikül yapıları komşuluğunda endometriyum bez ve stroması ile uyumlu olabilecek içsi-tombul hücrelerden oluşan (kırmızı ok), çevresinde PNL infiltrasyonu taşıyan odak görüldü. (H&Ex10).

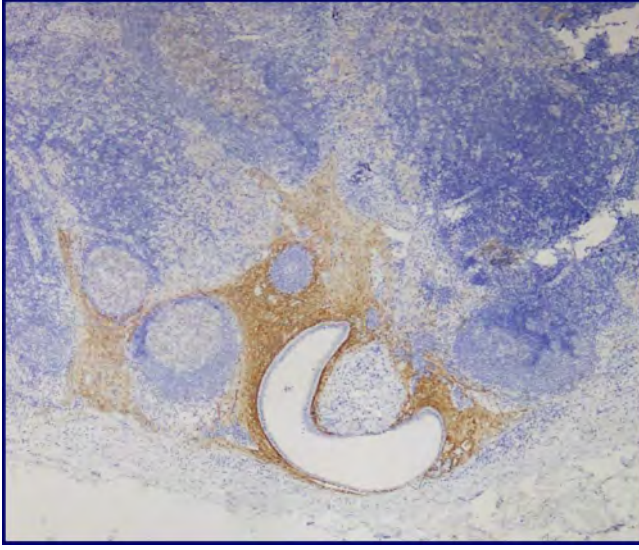


Resim 3. Lenf nodulündeki endometriozis odağında bez epitelinde ve stromadaki ER pozitifliği (ER x 10).



Resim 4. Endometriozis odağında bez epitelinde pansitokeratin pozitifliği (pansitokeratin x10).

yanmamaktadır. Bunlardan başlıcaları; çöломik metaplazi/ indüksiyon teorisi, Sampson'un retrograd menstruasyon teorisi, len-



Resim 5. Endometriosis odağında stromada CD10 pozitifliği (CD10 x10).

fovasküler metastaz teorisi, embriyonik kalıntı teorisi, immüno-
lojik teori, kök hücre teorileri, çevresel ve genetik etkenler sayı-
labilir. Örneğin lenfovasküler metastaz teorisi ile beyin, lenf no-
dülleri, ekstremiteler, abdominal duvar gibi uzak organlarda gö-
rülen endometriosis olguları açıklanmaktadır. Ancak pulmoner,
hepatik, torakal endometriosis olguları çok nadir görülmektedir
ki bu nedenle endometriosis gelişimindeki temel etkinin bu ol-
ması mümkün değildir. [10]. Olgumuzdaki özellik daha çok lenfo-
vasküler metastaz teorisini desteklemektedir. Lenfovasküler yayı-
lımı destekleyen bir çalışmada derin rektovajinal endometri-
sizli olgularda pelvik sentinal lenf nodülü disseksiyonu yapılmış-
tır. Bu lenf nodüllerinde morfolojik olarak endometriosisle uyum-
lu alanlar (n=3) ve %83.3'ünde ise İHK'sal olarak östrojen ve pro-
gesteron pozitif hücreler saptanmıştır [1].

Endometriosisin benign bir hastalık olduğu düşünülmele birlik-
te, bazen ciddi ve ilerleyici rekürrensler görülebilmekte ve kanser
hücreleri ile benzer özellikler (büyüme faktörlerine verilen cevap,
antiproliferatif faktörlere direnç, apoptozda azalma, damarlan-
ma artışı, lenf nodu tutulumu gibi) gösterebilmektedir [11]. Ol-
gumuzda lenf nodülünde saptanan fokal odak tipik endometri-
osis alanı ile birlikte olmasaydı, ayırıcı tanı problemi oluşturabilirdi.
Bu özellik metastazların sıklıkla rastlandığı lenf nodüllerinde
daha büyük ayırıcı tanı problemlerine neden olabilir.

Endometriosis alanları üzerinde malignite (özellikle over de en-
dometrioid ve clear cell karsinomlar) gelişebileceği gösterilmiştir.
Bunlara ek olarak bu tür maligniteler endometriosisin daha nadir
geliştiği lokalizasyonlarda da karşımıza çıkabilir [2, 11, 12,
13].

Rutin tedavisinde lenf nodüllerinin çıkarılması olmadığından, lenf
nodu tutulum oranı tam olarak bilinmemekle birlikte, bu amaçla
yapılan çalışmalarda endometrioziste lenf nodülü tutulum ora-
nı %11-42 arasında bildirilmektedir. Lenf nodülü tutulumu en-
dometriosis alanının genişliğine ve derinliğine bağlı olarak de-
ğişebilir [1, 4, 14]. Tutulum en sık pelvik lenf nodüllerinde saptanır.
Endometriosisin nadiren görüldüğü bölgelerde de lenf nodü-
lü tutulumu bildirilmektedir ki bunlar arasında perikolik lenf no-
dülleri sayılabilir [4, 5]. Bizim olgumuz ingiunal bölge lenf nodü-
lünde karşılaşılan endometriosis odağı olarak sunuldu ve ulaşı-
labilen güncel İngilizce literatürde başka bir veriye rastlanmadı.

Endometriosisin nadiren görüldüğü bölgelerde malign transfor-
masyon olasılığı ve buna eşlik edebilecek lenf nodülü metasta-
zı bildirilmektedir [2].

Sonuç

Olgumuz benign bir lezyon olduğu düşünülen endometriosisin in-
giunal lenf nodu tutulumunun nadir olması sebebiyle literatür
bilgileri eşliğinde sunulmuştur.

Çıkar Çakışması ve Finansman Beyanı

Bu çalışmada çıkar çakışması ve finansman destek alındığı be-
yan edilmemiştir.

Kaynaklar

1. Mechsner S, Weichbrodt M, Riedlinger WF, Bartley J, Kaufmann AM, Schneider A, et al. Estrogen and progesterone receptor positive endometriotic lesion and disseminated cells in pelvic sentinel lymph nodes of patients with deep infiltrating rectovaginal endometriosis: a pilot study. *Hum Reprod* 2008;23(10):2202-9.
2. Fargas Fábregas F, Cusidó Guimferrer M, Tresserra Casas F, Baulies Caballero S, Fábregas Xauradó R. Malignant transformation of abdominal wall endometriosis with lymph node metastasis: Case report and review of literature. *Gynecol Oncol Case Rep* 2014;5(8):10-3.
3. Khwaja SA, Zakaria R, Carneiro HA, Khwaja HA. Endometriosis: a rare cause of small bowel obstruction. *BMJ Case Rep* 2012;13:1-4.
4. Noël JC, Chapron C, Fayt I, Anaf V. Lymph node involvement and lymphovascular invasion in deep infiltrating rectosigmoid endometriosis. *Fertil Steril* 2008;89(5):1069-72.
5. Cacciato Insilla A, Granai M, Gallippi G, Giusti P, Giusti S, Guadagni S et al. Deep endometriosis with pericolic lymph node involvement: a case report and literature review. *World J Gastroenterol* 2014;20(21):6675-9.
6. Gin TJ, Gin AD, Gin D, Pham A, Cahill J. Spontaneous cutaneous endometriosis of the umbilicus. *Case Rep Dermatol* 2013;5(3):368-72.
7. Jaime TJ, Jaime TJ, Ormiga P, Leal F, Nogueira OM, Rodrigues N. Umbilical endometriosis: report of a case and its dermoscopic features. *An Bras Dermatol* 2013;88(1):121-4.
8. Azizad-Pinto P, Clarke D. Thoracic endometriosis syndrome: case report and review of the literature. *Perm J* 2014;18(3):61-5.
9. Paramythiotis D, Stavrou G, Panidis S, Panagiotou D, Chatzopoulos K, Papadopoulos VN et al. Concurrent appendiceal and umbilical endometriosis: a case report and review of the literature. *J Med Case Rep* 2014;8:258.
10. Attar R, Eroğlu M, Bakacak M, Yıldırım G, Bostancı MS, Kızılkale Ö et al. Endometriyozisin Etyopatogenezi. *Zeynep Kamil Tıp Bülteni* 2013;44(3):127-139.
11. Varma R, Rollason T, Gupta JK, Maher ER. Endometriosis and the neoplastic process. *Reproduction* 2004;127(3):293-304.
12. Okazawa Y, Takahashi R, Mizukoshi K, Takehara K, Ishiyama S, Sugimoto K, et al. A case of clear cell adenocarcinoma arising from endometriosis of the rectum treated by laparoscopic surgery. *Int J Surg Case Rep* 2014;5(12):979-83.
13. Bourdel N, Durand M, Gimbergues P, Dauplat J, Canis M. Exclusive nodal recurrence after treatment of degenerated parietal endometriosis. *Fertil Steril* 2010;93(6):2071-6.
14. Tempfer CB, Wenzl R, Horvat R, Grimm C, Polterauer S, Buerkle B et al. Lymphatic spread of endometriosis to pelvic sentinel lymph nodes: a prospective clinical study. *Fertil Steril* 2011;96(3):692-6.

How to cite this article:

Karaarslan S, Akdağ T, Genç M, Alkan C, İpek FN. Endometriosis Focus in Region Subcutaneous Inguinal Lymph Nodes : A Rare Localization. *J Clin Anal Med* 2014;5(suppl 3): 372-4.



Retrieval of a Stuck Coronary Stent with a Micro Snare: A Modified Employment of a Familiar Device

Sıkışmış Koroner Stentin Mikro Snare ile Çıkarılması: Tanıdık bir Aletin Farklı Kullanımı

Sıkışmış Koroner Stentin Çıkarılması / Retrieval of a Stuck Coronary Stent

Ahmet Karakurt¹, Hamit Serdar Başbuğ², Abdurrezzak Börekçi¹, Macit Bitargil²
¹Department of Cardiology, ²Department of Cardiovascular Surgery,
Kafkas University Faculty of Medicine, Kars, Turkey

This paper was accepted as oral presentation in 11th International Congress of Updates in Cardiology and Cardiovascular Surgery.

Özet

Perkütan koroner girişimlerde bir çok komplikasyon izlenebilir. Koroner arter içinde stent sıkışması nadir fakat öldürücü bir komplikasyondur. Stent çoğunlukla açılmamıştır ve bu yüzden yabancı cisim gibi davranır. Akut koroner sendrom, açık kalp cerrahisi gereksinimi ve mortalite gibi daha ciddi komplikasyonları önlemek için cismin acil olarak çıkarılması gereklidir. Bu amaç için kullanılan farklı alet ve metodlar mevcuttur. Bu olguda, tam açılmaksızın sıkışmış bir koroner stentin, farklı şekilde kullanılan bir mikro snare yardımıyla çıkarılma işlemi sunulmaktadır.

Anahtar Kelimeler

Sıkışmış Stent; Mikro Snare; Çıkarılma; Teknik

Abstract

Considering percutaneous coronary interventions, there are various complications. Stent stuck inside the coronary artery is a rare but deadly condition. The stent is often unopened so it behaves like a foreign body. Urgent withdrawal of the material is crucial to prevent further complications like acute coronary syndrome, progression to open cardiac surgery and finally death. There are some methods and devices for this purpose. In this case, modified employment of a micro snare for the retrieval of an unopened stuck coronary stent is presented.

Keywords

Stuck Stent; Micro Snare; Retrieval; Technique

DOI: 10.4328/JCAM.3250

Received: 19.01.2015 Accepted: 04.02.2015 Printed: 01.06.2014 J Clin Anal Med 2014;5(suppl 3): 375-8

Corresponding Author: Hamit Serdar BAŞBUĞ, Kafkas University Faculty of Medicine, Department of Cardiovascular Surgery, Kars, Turkey.

GSM: +905052612372 F.: +90 4742251193 E-Mail: s_basbug@hotmail.com

Introduction

As a coronary stent, slipping away prematurely over its balloon and sticking in an inappropriate location of the lesion, is a rare but life threatening condition [1,2]. An interventional cardiologist should be familiar with the complication of unwanted site of early stent deployment behaving like an intracoronary foreign body, and be experienced on the alternative possible treatments. Despite the presence of a guideline referring this complication, there may be more other different techniques [3]. In this case, withdrawal of a stuck stent in the circumflex coronary artery with a 0.014 inch guide wire accompanied Loop Snare (LS) is presented. According to the previous literature regarding the withdrawal of the stuck stents, this technique is the first ever mentioned.

Case Report

A 45-year-old male patient suffering typical angina pectoris, left arm pain and cold sweating was admitted to the emergency department. Blood pressure and pulse rate was 97/72 mmHg and 75/min respectively. The Electrocardiogram (ECG) on admission, showing sinus rhythm with ST segment elevation in the derivations of D1, D2, D3 and V5, V6. Biochemical tests revealed that blood Troponin I (>25 ng/mL, Normal: <0.3ng/mL), CK-MB (92.8 U/L, Normal range: 0-24 U/L), and CK (1407 IU, Normal range: 0-170 IU) levels were increased.

Depending on a strong clinical, electrocardiographic and biochemical evidence of an Acute Myocardial Infarction (AMI), it was decided to perform a Coronary Angiography (CAG) first and subsequent primary Percutaneous Coronary Intervention (PCI) if then needed. Antiplatelet agents as Acetyl Salicylic Acid (300 mg), Clopidogrel (600 mg) and Heparin (80U/kg IV bolus) were given prior to CAG as a premedication. The CAG revealed one vessel disease with 100% occlusion in proximal Circumflex Artery (CxA) prior to the first obtuse marginal branch. There were no existing critical lesion in the Left Anterior Descending (LAD) and Right Coronary Artery (RCA) (Fig 1A). After setting the diagnosis of Coronary Artery Disease (CAD) depending on CAG, it was decided to perform PCI to the occluded arterial segment.

A Guiding catheter (7F) was settled to the Left Main Coronary Artery (LMCA) ostium and a 0.0014 inch floppy guide wire was advanced to the CxA through the totally occluded, thrombotic and the tight lesion (Fig 1A). During the progression of the guide wire through the lesion, TIMI (Thrombolysis In Myocardial Infarction) grade 2 distal coronary arterial flow was achieved. A dimensionally appropriate (2,5 mm x 26 mm), Sirolimus-eluting stent (Orsiro, hybrid drug eluting stent, Biotronik AG, Switzerland) was advanced but failed to cross the proximal CxA and stuck in the tight lesion. While withdrawing the stent carrying system back into the guiding catheter, the stent wriggled out over the carrying balloon and remained unopened in the lesion lodge (Fig 1B).

The stuck stent was intended to be removed using an LS. As removal of the stuck stent with LS in the absence of a guide wire was considered to be difficult, a 0.014 inch guide wire progressed distally through the CxA and placed inside the artery. After the proximal end of the guide wire passed through the eye of LS noose, excessive part was withdrawn back into the snare catheter and slipped forward over the wire. Inside the guiding

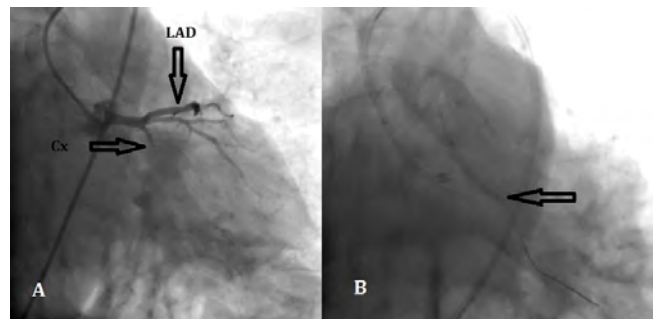


Figure 1. RAO caudal view showing total occlusion in the proximal left circumflex artery (A). Stuck unopened stent in the proximal left circumflex artery (B).

catheter, LS slipped forward over the fixed guide wire until it reaches the proximal end of the stuck stent. LS noose was reopened wide 5 mm proximal to the stent by simply progressing the snare wire forwardly inside the fixed snare catheter. After a few attempt, the proximal end of the stent was caught by the noose of the LS. Catheter of the LS was progressed to reduce the size of the noose and also by the help of the 0.014 inch guide wire, the stent was clutched and secured. All of the equipment, consisting of the 0.014 inch guide wire, LS catheter and the gripped stuck stent were pulled back into the guiding catheter (Fig 2). And finally, the 7F guiding catheter was then withdrawn out through the 7F femoral sheath (Fig 3). Another guiding catheter was placed to the left main coronary

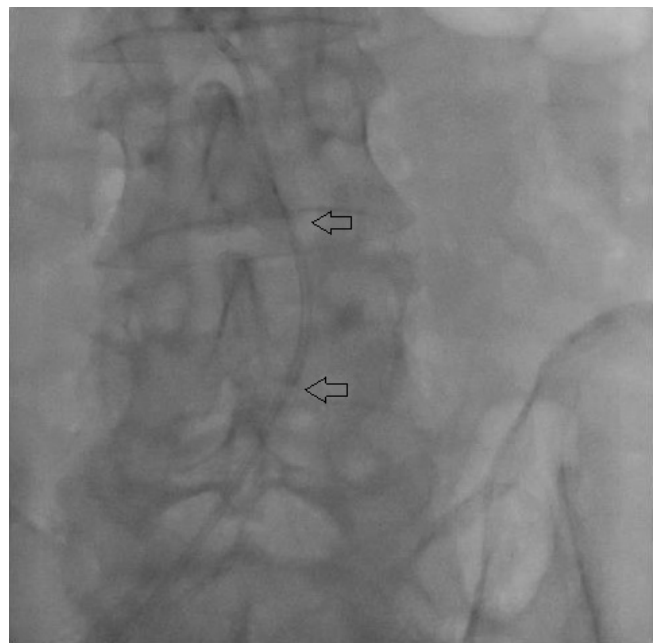


Figure 2. The angiographic view of the entrapped stent within the 7F guiding catheter, with Loop Snare and 0.014 inch guidewire.



Figure 3. Picture of the stent, snare and wire after the retrieval.

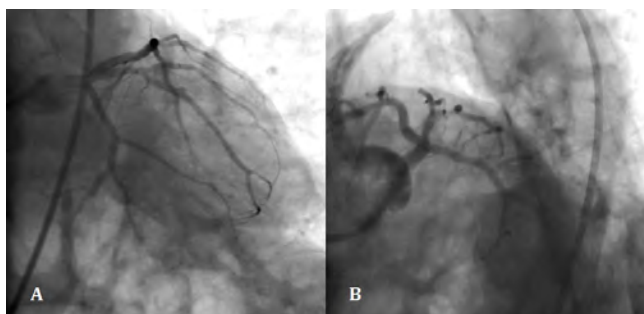


Figure 4. Final angiogram showing TIMI 3 flow with no residual lesion in the proximal left circumflex artery. (A.Caudal view, B.Spider view)

ostium and the lesion was passed distally by another 0.014 inch guide wire again. After the pre-dilatation by balloon (2.0 mm x 20 mm) twice, a stent (2.5 mm x 28 mm) was successfully implanted inside the lesion. After the procedure, TIMI flow grade 3 in the occluded CxA was achieved (Fig 4). All the procedure, including the initial withdrawal of the stuck stent and the second attempt of PCI took 46 minutes.

Discussion

Regarding the coronary stenting procedure, there are many complications including stent loss, stent damage, stent migration, balloon rupture, balloon shaft fracture, coronary artery damage and device entrapment [1,2]. One of the serious, rare and life-threatening complications during PCI is stuck of unopened stent in the coronary arteries. This potential complication can cause coronary occlusion and thrombosis, myocardial infarction, systemic embolization and even death during this treatment procedure [1,4,5]. Factors predisposing to the stent entrapment include calcification and long lesion, lack or inadequate pre-dilatation of lesion, angulated and tortuous vessel, manually crimped stents, repeated forth and back movements while trying to cross lesion, and lack of guiding catheter support [2]. However, the incidence of stuck stent and subsequent stent loss during coronary stenting procedure has decreased due to the remarkable improvement of the stent and stent delivery systems [6,7]. Its incidence reported 0.32-8.3% in the present studies [1,8].

Different maneuvers including “proximal grab”, “distal wire grab”, “coaxial snare”, “lateral grasp”, guide wire as a snare”, “hairpin trap”, “two-wire”, “small balloon catheter” techniques and different device including “stone retrieval baskets/dormia baskets”, “intravascular retrieval forceps”, “biliary or myocardial biopsy forceps”, “loop snare”, “a new device for removal of vascular stents (no named)” were developed to salvage the entrapped, mispositioned or embolized foreign body [9,10]. As the simplest solution of stuck stent, repositioning of the stent or embedding of the unopened stent with the help of another stent into the coronary arterial wall is recommended [3]. In this case, withdrawal of the stent was planned firstly as it was stuck inside the proximal CxA lesion. For this purpose, LS, which is designed and is one of the frequently used devices was used [2]. LS is made of a steel wire and nitinol catheter carrying the wire. At the end of the wire, a noose which is designed 90 degrees of angle with its wire is present to facilitate the grasping of the targeted object. There are different types of snares exist with the noose diameters varying from 2 mm to 35 mm [3,9].

Stent removal using LS is achieved in two ways. In the first way, LS is direct approaches forward through the guiding catheter without using a guiding catheter. In the second way of this case, LS noose is progressed over the 0.014 inch guide wire inside the guiding catheter, providing support and interventional precision with more accurate and refined approximation up to the stent.

We had two major troubles. Firstly, due to weak radial and longitudinal support of the 0.014 inch guide wire, the LS could hardly be progressed through the guiding catheter over the wire. For the prevention of kinking and breaking of the guide wire, the progression was made slowly and carefully. Harder wires can support better. Secondly, due to again lack of enough support of the guide wire, catching the stuck stent with LS noose was not easy. LS was either misplaced along the side of the stent causing rebound of the guiding catheter and guide wire. Another trouble which we haven't had, could be the inability to withdraw the LS, guide wire and stent trio back inside the guiding catheter. Contrary to our performance, withdrawal maneuver is recommended at level iliac artery to prevent lethal complications due to stent emboli [11]. Using guiding catheter with larger calibers, picking the stuck stent just at the tip and providing the exact longitudinal alignment of the stent and the catheter can facilitate the procedure.

As a conclusion, stuck stent during PCI can cause complications like acute coronary syndrome, progression to the coronary artery bypass surgery and death. It is curable and various methods exist. Each patient must be evaluated individually. Depending on the operator experience and interventional laboratory equipment, safer, shorter and less risky treatment method should be chosen.

Conflict of Interest: The authors declared no conflict of interest.

Declaration: This paper was accepted as oral presentation in 11th International Congress of Updates in Cardiology and Cardiovascular Surgery.

Competing interests

The authors declare that they have no competing interests.

References

1. Iturbe JM, Abdel-Karim AR, Papayannis A, Mahmood A, Rangan BV, Banerjee S, et al. Frequency, treatment, and consequences of device loss and entrapment in contemporary percutaneous coronary interventions. *J Invasive Cardiol* 2012;24:215-21.
2. Brilakis ES, Best PJ, Elesber AA, Barsness GV, Lennon RJ, Holmes DR Jr, et al. Incidence, retrieval methods, and outcomes of stent loss during percutaneous coronary intervention: a large single-center experience. *Catheter Cardiovasc Interv* 2005;66(3):333-40.
3. Ellis SG, Holmes DR. Strategic approaches in coronary intervention (3rd edition). Baltimore: Lippincott Williams & Wilkins; 2005.p.421-35.
4. Bolte J, Neumann U, Pfafferoth C, Vogt A, Engel HJ, Mehmel HC, et al. Incidence, management, and outcome of stent loss during intracoronary stenting. *Am J Cardiol* 2001;88(5):565-7.
5. Kammler J, Leisch F, Kerschner K, Kypta A, Steinwender C, Kratochwill H, et al. Long-term follow-up in patients with lost coronary stents during interventional procedures. *Am J Cardiol* 2006;98(3):367-9.
6. Eggebrecht H, Haude M, vonBirgelen C, Oldenburg O, Baumgart D, Herrmann J, et al. Non-surgical retrieval of embolized coronary stents. *Catheter Cardiovasc Interv* 2000;51:432-40.
7. Lohavanichbutr K, Webb JG, Carere RG, Solankhi N, Jarochoowski M, D'yachkova Y, Dodek A. Mechanisms, management, and outcome of failure of delivery of coronary stents. *Am J Cardiol* 1999;83(5):779-81.
8. Cantor WJ, Lazzam C, Cohen EA, Bowman KA, Dolman S, Mackie K, et al. Failed coronary stent deployment. *Am Heart J* 1998;136(6):1088-95.
9. Woodhouse JB, Uberoi R. Techniques for intravascular foreign body retrieval. *Cardiovasc Intervent Radiol* 2013;36(4):888-97.

10. Tsuchida M, Kawashiri MA, Uchiyama K, Sakata K, Nakanishi C, Tsubokawa T, et al. An enhanced device for transluminal retrieval of vascular stents without surgical procedures: experimental studies. J Interv Cardiol 2010;23(3):264-70.
11. Moussa ID, Bailey SR, Colombo A. Complications of Interventional Cardiovascular Procedures: A Case-Based Atlas. New York: Demos Medical; 2012.p.156-9.

How to cite this article:

Karakurt A, Başbuğ HS, Börekçi A, Bitargil M. Retrieval of a Stuck Coronary Stent with a Micro Snare: A Modified Employment of a Familiar Device. J Clin Anal Med 2014;5(suppl 3): 375-8.



Chronic Inflammation-Related Diffuse Large B-Cell Lymphoma Around the Area of Thoracotomy After Decortication

Dekortikasyon Sonrası Torakotomi Yerinde Kronik Enflamasyon İlişkili Diffüz Büyük B Hücreli Lenfoma

Torakotomi Yerinde Lenfoma / Lenfoma Around the Thoracotomy Area

Bayram Metin¹, Sevinç Şahin², Hüseyin Ede³, Buğra Kaya⁴, Mustafa Fatih Erkoç⁵

¹Bozok University, Faculty of Medicine, Department of Thoracic Surgery, Yozgat, ²Bozok University, Faculty of Medicine, Department of Pathology, Yozgat,

³Bozok University, Faculty of Medicine, Department of Cardiology, Yozgat, ⁴Konya Necmettin Erbakan University, Faculty Of Medicine, Nuclear Medicine, Konya,

⁵Bozok University, Faculty of Medicine, Department of Radiology, Yozgat, Turkey

Tüsad 2013 Çeşme kongresinde olgu sunumu olarak yayınlanmıştır.

Özet

Torasik bölge tümörlerinin %5'ini göğüs duvarı selim ve habis tümörleri oluşturur. Primer göğüs duvarı tümörlerinin ise %5'den az bir kısmını lenfomalar oluşturur. İki yıl önce sol pleural dekortikasyon ameliyatı geçiren 63 yaşında erkek hasta kliniğimize sol göğüs ağrısı şikayeti ile başvurdu. Radyolojik olarak operasyon sahasında kitle lezyonu tesbit edilen hastaya yapılan iğne biyopsisi sonucunda Ewing/PNET veya akciğer kaynaklı tümör olarak düşünülmesi üzerine hasta opere edildi. Operasyon sonrası patolojik incelemede kronik enflamasyon ilişkili diffüz büyük B hücreli lenfoma saptandı. Cerrahi skar zemininde iki yıl gibi erken bir dönemde gelişen kronik enflamasyon ilişkili diffüz büyük B hücreli lenfoma olgusuna literatürde nadir rastlandığı için radyolojik, operasyonel ve patolojik görüntüleri ile sunmayı amaçladık.

Anahtar Kelimeler

Göğüs Duvarı; Kronik İnflamasyon; Diffüz Büyük B-Hücreli Lenfoma

Abstract

Chest wall tumors consist 5% of all tumors in the thorax. Lymphomas compose of less than 5% of all primary chest wall malignancy. Sixty three years old patient who had an operation for pleural thickness two years ago admitted with complaint of left-sided chest pain. Following the detection of mass lesion radiologically at the place of previous operation area, the patient was operated based on needle biopsy result suggesting Ewing /PNET or pulmonary originated tumor. After the operation, pathological examination confirmed chronic inflammation-related diffuse large B-cell lymphoma. Since it has been rarely reported in the literature, we aimed to present the case of chronic inflammation-related diffuse large B-cell lymphoma developed within such a short time as two years on the ground of surgical incision scar tissue together with our radiologic, surgical, and pathological findings.

Keywords

Chest Wall; Chronic Inflammation; Diffuse Large B-Cell Lymphoma

DOI: 10.4328/JCAM.3235

Received: 14.01.2015 Accepted: 07.02.2015 Printed: 01.06.2014 J Clin Anal Med 2014;5(suppl 3): 379-81

Corresponding Author: Bayram Metin, Bozok University, Faculty of Medicine, Department of Thoracic Surgery, Yozgat, 66100, Turkey.

GSM: +905072385361 E-Mail: drbaymet@hotmail.com

Introduction

Benign and malign tumors of the chest wall consist of 5% of all tumors in the thorax. The chest wall tumors can be classified into four groups as follows: primary tumors, local tumor invasion of neighboring organs, metastatic lesions, and non-neoplastic masses. Lymphomas compose of less than 5% of all primary chest wall malignancy [1]. There are limited number of case reports diagnosed with primary malign lymphoma originated from pleura, rib, and sternum [1-2]. Herein, we reported a very rare case of chronic inflammation-related diffuse large B-cell lymphoma developed within two years on the ground of surgical incision scar tissue together with our radiologic, surgical, and pathological findings.

Case Report

Sixty-three year old male patient applied with left-sided chest pain. He undergone decortication for left-sided pleural thickness two years ago. And, the operation material had been diagnosed as empyema and chronic pleuritic inflammation without any sign of malignancy histopathologically. Physical examination was unremarkable except painful swelling at the line of surgical incision scar on the left lateral inferior chest wall that developed two years after the previous operation. Superficial ultrasonography examination of the related region revealed a solid soft tissue tumor in left lateral chest wall sized 88x53 mm, consisting of cystic areas suggesting chronic hematoma at first glance. In computed tomographic examination, a lobulated solid mass sized 10x7.5 cm, infiltrating the neighboring thoracic muscles and destructing the neighboring ribs with extension towards intrathoracic space and subcutaneous region was detected at left inferior hemithorax. Positron emission tomography (PET-CT) showed mean uptake of 5.5 SUV(max) at the lesion (Figure 1).

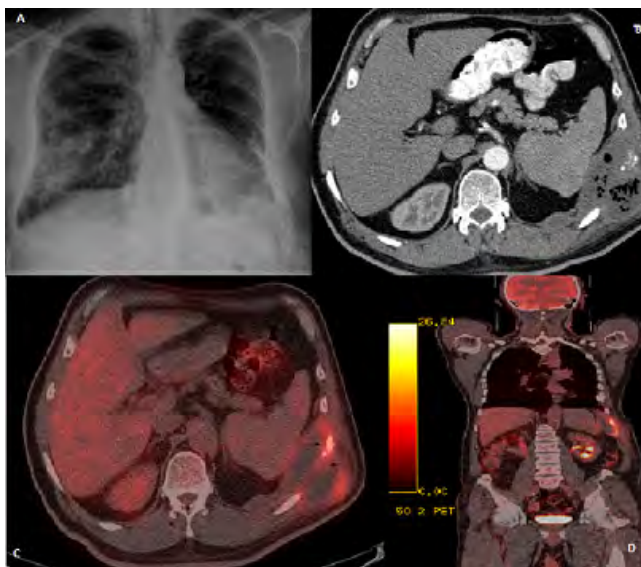


Figure 1. Fracture line at 8th rib on chest X-ray(A), The appearance of the mass including necrotic regions with bone destruction on thorax CT (B), The mass with mean uptake of 5.5 SUVmax at left thoracic wall on PET-CT (C,D).

Then a tru-cut needle biopsy was performed. Under light microscope, the biopsy showed small amount of viable tumor cells with small round nuclei (left) and scant cytoplasm suggesting of small round blue cell tumors (Figure 2) (small cell carcinoma,

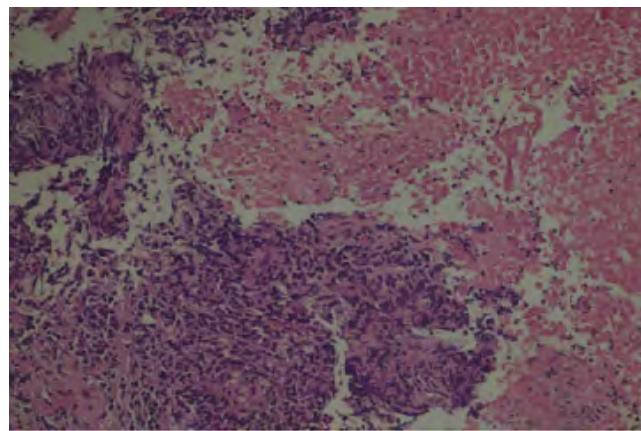


Figure 2. Groups of viable tumor cells with small round nuclei (left) and scant cytoplasm in the necrotic areas (right), (Hematoxylin and eosin stain, x100).

lymphoma, melanoma, Ewing/PNET, and rhabdomyosarcoma, etc.) in excessive necrotic tissues. Immunohistochemical staining was applied in order to obtain the exact diagnosis. The tumor was found to be positive for TTF-1 and CD99. Chromogranin A, synaptophysin, pancytokeratin, SMA, desmin, CD34, HMB-45, CD3 and CD79a were negative. CD20 was ineffective. Then the histopathological and immunohistochemical findings were reported as suggesting of Ewing/PNET or a tumor originated probably from the lung.

Then, the operation decision for total removal of the mass was given upon preoperative routine cardiologic and anesthesia evaluation. At the operation, en bloc resection from 7th rib to 12th rib was performed. Since the mass was observed to be extending toward spleen, partial wedge resection was performed with the help of cautery by the general surgeon. The part of diaphragm involving the mass was resected. Lung tissue neighboring the mass was removed with wedge resection. The tissue defect in chest wall and diaphragm formed after the resections were reconstructed with composite mesh (Figure 3).

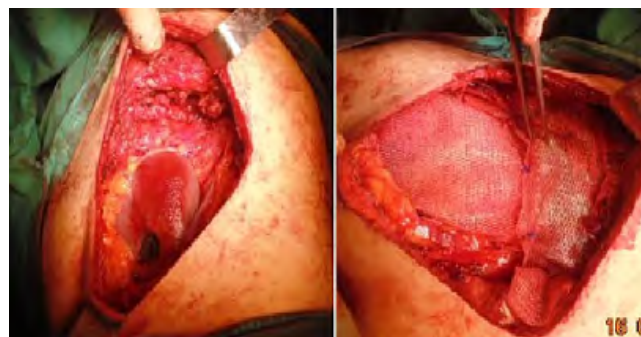


Figure 3. Tissue defect of the patient due to extensive resection of thoracic and abdominal wall was repaired with composite mesh.

Under the light microscope, the tumor of the chest wall was composed of extensive necrosis and small amounts of viable small round blue tumor cells as in the tru-cut biopsy. Immunohistochemically the tumor cells showed positivity for CD20, CD21, an indicator of B cell. In addition, it showed positivity for both Epstein-Barr virus (EBV) immunohistochemically (Figure 4A) and Epstein-Barr virus-encoded small RNAs (EBER) by in situ hybridization (Figure 4B). In addition, CD99 and TTF-1 were positive immunohistochemically as in the tru-cut needle biopsy. CD3, CD5, CD10, cyclin D1, TdT, bcl-2, chromogranin A, synaptophysin, pancytokeratin, S100, SMA, desmin immunos-

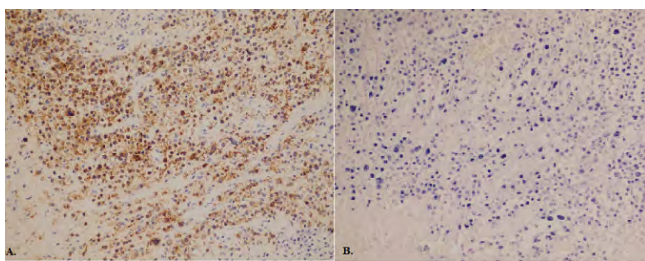


Figure 4. The immunopositivity for EBV in the tumor cells (Avidin-biotin-peroxidase method, x100)(A). EBER in situ hybridization positivity in the tumor cells (x100)(B).

tains were negative.

Then, the tumor was diagnosed as chronic inflammation-related diffuse large B-cell lymphoma. The lymphoma infiltration was detected also in the wedge resection of the spleen with a tumor free margin. A bone marrow biopsy was performed by the Department of Medical Oncology and no tumoral involvement was found histopathologically. The patient received six cycles of adjuvant chemotherapy followed by radiotherapy in the Department of Medical Oncology. The patient was under follow-up without any relapse or complication for 2 years.

Discussion

Lymphomas compose of less than 5% of all primary chest wall malignancy [1]. Lymphomas that develop on the ground of pleural effusion or pyothorax have been reported especially among Japanese people. Chronic antigenic stimulation is thought to have an important role in neoplastic lymphoid transformation. Pyothorax, long-term use of antituberculosis drugs and antibiotics, extensive exposure to viral or bacterial subproducts and long-term radiation exposure due to diagnostic procedures may exist in the medical history of the chronic inflammation related diffuse large B cell lymphomas. In addition, it has been reported that p53 gene mutation has been detected in 67% of those patients with chronic inflammation related diffuse large B cell lymphomas [3-5].

In the literature, it has been reported that lymphoma develops 20 to 60 years after pleural inflammation [3]. In our case, the lymphoma developed on the base of surgical incision scar approximately 2 years after the pleural decortication. To the best of our knowledge, chronic inflammation-related lymphoma developed within such a short time as two years is the first case in the literature .

Histopathologic grading and prompt staging of the tumor is vital for the management and the prognosis. Previous studies proved the presence of EBV with in situ hybridization in tumor cells as an etiologic agent for lymphoma [5]. Our case also showed EBV positivity immunohistochemically. These findings supported the diagnosis of chronic inflammation-related lymphoma due to EBV in concordance with the literature. The positivity for TTF-1 (a marker indicating mostly the lung origin) of the tumor cells were consistently found both in the tru-cut needle biopsy and excision specimen that caused difficulty in the differential diagnosis. To the best of our knowledge this is the first lymphoma that showed TTF-1 immunopositivity, most probably as a cross-reaction.

Chronic inflammation-related diffuse large B-cell lymphoma has generally a worse prognosis. Five-year survival rate is about 20-30%. If remission with chemotherapy is enabled, overall

survival rate of 50% can be obtained [3]. Total removal of the mass together with adjuvant chemotherapy has been reported to give better outcome. A study from Japan implied that extensive surgical resection produce five-year survival rate of 85.7% in case of lymphoma developed after empyema [6].

In our case, preoperative tru-cut needle biopsy result was compatible with small blue round cell tumor indicating Ewing/PNET or a tumor originated from lung. The left chest wall uptake belonging to a soft tissue lesion with a SUVmax value of 5.5 were seen on FDG-PET/CT images. In the light of all these findings, the case was considered as a primary thorax wall malignancy, and then the patient was operated. Postoperative pathology result of the wide excision of the mass in the chest wall was reported as chronic inflammation-related diffuse large B-cell lymphoma. According to the pathology result, the patient received adjuvant chemoradiation therapy and was under follow-up for two years without any complication.

It is well known fact that principal treatment modality for lymphomas are chemotherapy ± radiotherapy[6], however it was thought that adjuvant chemoradiation therapy can improve the prognosis in particular cases of tumors which have isolated chest wall involvement without definitive diagnosis at the beginning but with pathological diagnosis of lymphoma after total resection as in our case .

Competing interests

The authors declare that they have no competing interests.

References

1. Witte B, Hürtgen M. Lymphomas presenting as chest wall tumors. *GMS Thoracic Surgical Science* 2006;3:Doc01.
2. Hirai S, Hamanaka Y, Mitsui N, Morifuji K, Sutoh M. Primary malignant lymphoma arising in the pleura without preceding long-standing pyothorax. *Ann Thorac Cardiovasc Surg* 2004;10(5):297-300.
3. Nakatsuka S, Yao M, Hoshida Y, Yamamoto S, Luchi K, Aozasa K. Pyothorax-associated lymphoma: a review of 106 cases. *J Clin Oncol* 2002;20(20):4255-60.
4. Hongyo T, Kurooka M, Taniguchi E, Luchi K, Nakajima Y, Aozasa K et al. Frequent p53 mutations at dipyrimidine sites in patients with pyothorax-associated lymphoma. *Cancer Res* 1998;58(6):1105-7.
5. Molinie V, Pouchot J, Navratil E, Aubert F, Vinceneux P, Bage J. Primary Epstein-Barr virus-related non-Hodgkin's lymphoma of the pleural cavity following long-standing tuberculous empyema. *Arch Pathol Lab Med* 1996;120(3):288-91.
6. Nakajima Y, Waku M, Kojima A, Sato Y, Miyanaga S. Prognosis of the surgical treatment for non-Hodgkin lymphoma originating from chronic tuberculous empyema-analysis of 11 cases with pleuropneumectomy. *Nihon Kyobu Geka Gakkai Zasshi* 1996;44(4):484-92.

How to cite this article:

Metin B, Şahin S, Ede H, Kaya B, Erkoç MF. Chronic Inflammation-Related Diffuse Large B-Cell Lymphoma Around the Area of Thoracotomy After Decortication. *J Clin Anal Med* 2014;5(suppl 3): 379-81.



A Case of Pediatric Henoch-Schönlein Purpura with Severe Melena Treated by Plasmapheresis

Ağır Melenası Plazmaferez ile Tedavi Edilen Henoch-Schönlein Purpuralı Çocuk Olgusu

Plazmaferez ile Tedavi Edilen Henoch-Schönlein Purpuralı Çocuk / Pediatric Henoch-Schönlein Purpura Treated by Plasmapheresis

Tugba Koca¹, Nagehan Aslan², Selim Dereci¹, Ayca Esra Kuybulu³, Mustafa Akcam¹

¹Division of Pediatric Gastroenterology, Hepatology and Nutrition, ²Department of Pediatrics, ³Division of Pediatric Nephrology, Department of Pediatrics, Süleyman Demirel University School of Medicine, Isparta, Turkey

Özet

Henoch-Schönlein purpurası genellikle kendini sınırlayan iyi seyirli bir hastalıktır. Hastaların büyük çoğunluğunda tedaviye gerek olmamakla birlikte steroidler ve immünespresif ilaçlar sistemik tutulumu olan olguların tedavisinde ilk seçenektir. Dirençli olguların tedavisinde bu ilaçlar da etkili olmayabilir. Ciddi olgularda plazmaferez alternatif bir tedavi seçeneği olabilir. Literatürde çocukluk çağında gastrointestinal tutulum nedeniyle plazmaferez ile tedavi edilen vaka oldukça nadirdir. Burada şiddetli melenanın da dahil olduğu ciddi belirtilerle başvuran, steroid ile siklofosfamid tedavisine cevap vermeyen ve plazmaferez ile tedavi edilen dokuz yaşında erkek olgu sunuldu. Gastrointestinal sistem tutulumu Henoch-Schönlein purpurasında yaygındır, ancak hayatı tehdit eden gastrointestinal kanama çok nadirdir. Henoch-Schönlein purpurasının akut dönem morbiditesi çoğunlukla gastrointestinal tutulum ile ilişkilidir ve plazmaferez bu durumda iyi bir tedavi seçeneği olduğu göz önünde bulundurulmalıdır.

Anahtar Kelimeler

Çocukluk Çağı; Gastrointestinal Tutulum; Henoch-Schönlein Purpurası; Plazmaferez

Abstract

Henoch-Schönlein purpura nature is usually benign. The majority of patients improve spontaneously. In cases with systemic involvement, steroids and immunosuppressive drugs are the first choice, although these drugs may not be efficient in some patients with a resistant or severe course. Plasmapheresis may be an alternative treatment choice in critical cases. In childhood, cases treated with plasmapheresis because of gastrointestinal involvement are very rare in literature. The case is here presented of a 9-year old boy with serious manifestations including severe melena, who did not respond to steroid and cyclophosphamide, but was successfully treated with plasmapheresis. Gastrointestinal tract involvement is common in Henoch-Schönlein purpura but life-threatening gastrointestinal bleeding is very rare. The acute phase morbidity of Henoch-Schönlein purpura is mostly associated with gastrointestinal involvement and plasmapheresis should be considered as a good option in the treatment steps in this situation.

Keywords

Childhood; Gastrointestinal Involvement; Henoch-Schönlein Purpura; Plasmapheresis

DOI: 10.4328/JCAM.3128

Received: 03.12.2014 Accepted: 11.02.2015 Printed: 01.06.2014 J Clin Anal Med 2014;5(suppl 3): 382-4

Corresponding Author: Tugba Koca, Department of Pediatrics, Süleyman Demirel University School of Medicine, Çünür, Isparta, Turkey.

T: +90 2462119303 F: +90 2462112830 E-Mail: tgtkoca@gmail.com

Introduction

Henoch-Schönlein purpura (HSP) is the most common systemic vasculitis of childhood and usually affects children between the ages of 2 and 10 years old. HSP generally involves the skin, gastrointestinal tract, joints, kidneys and is rarely seen in other systems. Gastrointestinal involvement is common but diffuse massive hemorrhage is extremely rare. The nature of HSP is usually benign but atypical clinical presentation can be observed. Most patients do not need any treatment, but in selected cases, steroids and immunosuppressive drugs are the first choice. However, these drugs may not be efficient in some patients with a resistant and severe course. Therefore, plasmapheresis may be an alternative choice in critical cases. There have been a number of reports on plasmapheresis for severe renal involvement of HSP in childhood and more frequently in adult patients [1]. To the best of our knowledge, there is only one case report in literature of a pediatric case of plasmapheresis for gastrointestinal involvement, which was a 13-year old girl [2]. The case is here presented of a 9-year old boy with serious manifestations including severe melena, who was unresponsive to steroid and cyclophosphamide, but was successfully treated with plasmapheresis.

Case Report

A 9-year old boy was admitted with palpable purpura, limitation of motion in both ankles, abdominal pain, and edema on the scalp and leg in the last four days. A mild fever and cough had been ongoing for 5 days before admission. Physical examination revealed palpable purpura on the lower extremities, buttocks, the front of the trunk, back, arms, face, moderate oedema in the lower extremities, swelling of the face, lips, eyelids and scalp (Fig. 1), and tenderness and defense in the abdomen.

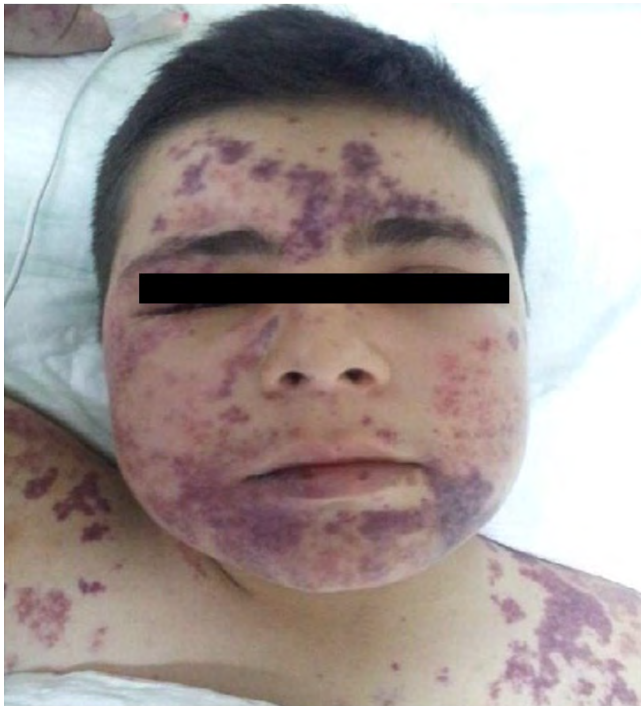

Figure 1. Palpable purpura and swelling at the face, lips, eyelids and scalp

The leukocyte count was $14.900/\text{mm}^3$, hemoglobin 16 gr/dL, platelet count $492.000/\text{mm}^3$, and ESR: 10 mm/h. The prothrombin time, activated prothrombin time, serum electrolytes, C3,

C4, IgA and urinalysis values were normal. Urinary protein excretion was 14 mg/m²/h, and fecal occult blood was positive. The findings of abdominal ultrasonography were normal. Treatment of methylprednisolone (2 mg/kg/day) was started but during follow-up of the patient, massive gastrointestinal bleeding developed, purpura fulminans-like rashes occurred (Fig. 2) and

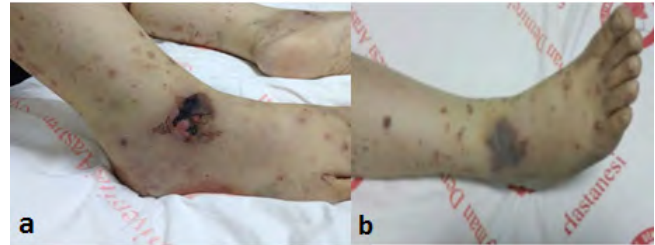


Figure 2. Necrotic rashes and edema in lower extremities (a and b)

coagulation parameters were exceeded. Oral feeding was discontinued and pulse steroid treatment was applied on alternate days. During this process, tests were performed for the etiology of vasculitis. ANA (-), p-ANCA (-), c-ANCA (-), cryoglobulin (-), anti-ds-DNA, Factor XIII, anti-thrombin-3, protein-C and Protein-S were normal. The serology of viral hepatitis (A, B and C), Cytomegalovirus, and Parvovirus B19 were negative. Anti VCA Ig M of Epstein-Barr virus was positive. Skin biopsy was consistent with leukocytoclastic vasculitis (Fig. 3a).

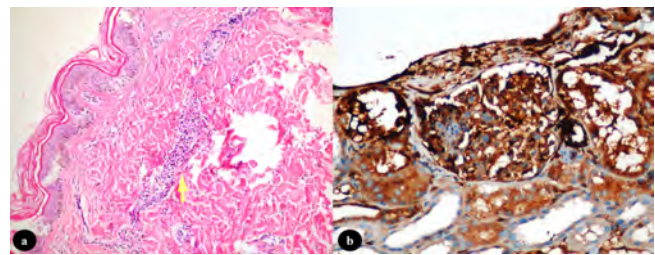


Figure 3. Histopathological examination of the skin and kidney biopsy. Leukocytoclastic vasculitis in the skin biopsy (yellow arrow) (HE, x400) (a). Positive immunoreactivity for IgA in the glomerulus and adjacent tubules (Ig A, x400) (b).

A renal biopsy revealed deposition of IgA in the mesangium (Fig. 3b). When three dose pulse steroid therapy did not achieve the expected improvement in clinical and laboratory findings, 500 mg/m² cyclophosphamide treatment was applied. Despite this treatment with steroids and cyclophosphamide, no beneficial effect was seen and severe gastrointestinal bleeding continued. As the hemoglobin level was falling, erythrocyte transfusion was performed. Then, on the 9th day, plasmapheresis was initiated to be applied twice a week. The cutaneous lesions resolved after the first session of plasmapheresis, and the gastrointestinal bleeding was ameliorated thereafter. After 5 sessions of plasmapheresis, complete clinical recovery was obtained. Cyclosporine was given for long term remission and the patient was discharged. At 4 months after discharge, he had no complaints, and the physical examination and laboratory findings were all within the normal range.

Discussion

HSP is a childhood disorder of vasculitis of systemic small vessels of unknown etiology, which is, usually followed by an upper respiratory tract infection. Vaccination, certain foods, infec-

tions, and insect bites are thought to be important etiological factors [3]. Immunoglobulin A seems to play a central role in the pathogenesis of this disease. Diagnosis of HSP depends on history and clinical findings but in some cases, skin or renal biopsy is required. There is no specific laboratory test for diagnosis. Skin biopsy can show leukocytoclastic vasculitis, sometimes with necrosis of small blood vessels and immunostaining may reveal deposition of IgA in the walls of involved blood vessels. The histological findings of renal biopsy are diverse and may range from proliferative glomerulonephritis to glomerulosclerosis. The prognosis is generally benign, but patients with severe renal and gastrointestinal involvement need to be treated attentively and with long-term monitoring. Renal involvement in HSP is associated with a long-term prognosis but gastrointestinal involvement affects morbidity and mortality in the acute period [4]. The most serious complications in the early period are associated with gastrointestinal involvement but in the late period, the most serious complication is end stage renal failure, which is seen at rates of less than 1%. Gastrointestinal involvement usually begins with abdominal pain in patients with HSP. Vomiting, diarrhea and bloody stools can be seen. Gastrointestinal bleeding is observed in about half of patients, but the frequency of massive bleeding is 2%. In approximately 5% of these cases, as in the case presented here, severe gastrointestinal complications can be seen as fresh bloody stools and melena. A sudden increase in abdominal pain should be considered an indication of some complications such as intussusception, bowel infarction, and perforation. Intussusception may be seen in 2% of patients [5]. Particularly in HSP patients with severe gastrointestinal symptoms, an associated decrease of plasma factor XIII has been observed. Some reports have described the role of decreased factor XIII in the bleeding tendency of HSP and the therapeutic benefit of factor XIII concentrate [6]. Measuring factor XIII activity helps to identify those patients with severe gastrointestinal manifestation who may benefit from substitution therapy. In the current case, the factor XIII level was in normal range.

EBV has been reported to precede HSP [7]. Anti VCA IgM of EBV was positive in the current case, and was thought to have a possible role in the etiology. There is no specific treatment for HSP, and there is no clear evidence that treatment may change the natural history of disease. In life-threatening situations, methylprednisolone pulse therapy, immunosuppressive drugs, plasmapheresis, leukocytapheresis therapy have been reported [8]. Plasmapheresis in combination with immunosuppression should be considered as a therapeutic option in rapidly progressive life-threatening HSP.

In conclusion, to the best of our knowledge, this report is the second publication of a case in the pediatric age group, and is the youngest child with steroid-cyclophosphamide resistant HSP with severe gastrointestinal bleeding, who was successfully treated with plasmapheresis. Gastrointestinal tract involvement is common in HSP but life-threatening gastrointestinal bleeding is very rare. Acute phase morbidity of HSP is mostly associated with gastrointestinal involvement and plasmapheresis should be considered as a good option in the treatment steps in this situation.

Competing interests

The authors declare that they have no competing interests.

References

1. Kawasaki Y, Suzuki J, Murai M, Takahashi A, Iome M, Nozawa R, et al. Plasmapheresis therapy for rapidly progressive Henoch-Schönlein nephritis. *Pediatr Nephrol* 2004;19(8): 920-3.
2. Acar B, Arikan FI, Alioglu B, Oner N, Dallar Y. Successful treatment of gastrointestinal involvement in Henoch-Schönlein purpura with plasmapheresis. *Pediatr Nephrol* 2008;23(11):2103.
3. Peru H, Soylemezoglu O, Bakkaloğlu S A, Elmas S, Bozkaya D, Elmaci AM, et al. Henoch Schonlein purpura in childhood: clinical analysis of 254 cases over a 3-year period. *Clin Rheumatol* 2008;27(9):1087-92.
4. Mir S, Yavascan O, Mutlubas F, Yeniay B, Sonmez F. Clinical outcome in children with Henoch-Schonlein nephritis. *Pediatr Nephrol* 2007;22(1):64-70.
5. Trapani S, Micheli A, Grisolia F, Resti M, Chiappini E, Falcini F, et al. Henoch Schonlein purpura in childhood: epidemiological and clinical analysis of 150 cases over a 5-year period and review of literature. *Semin Arthritis Rheum* 2005;35(3):135-7.
6. Kawasaki K, Komura H, Nakahara Y, Shiraishi M, Higashida M, Ouchi K. Factor XIII in Henoch-Schonlein purpura with isolated gastrointestinal symptoms. *Pediatr Int* 2006;48(4):413-5.
7. Islek I, Kalayci AG, Gok F, Muslu A, Dilber C. Henoch-Schonlein purpura associated with hepatitis A infection. *Pediatr Int* 2003;45(1):114-6.
8. Niaudet P, Habib R. Methylprednisolone pulse therapy in the treatment of severe forms of Henoch-Schonlein purpura nephritis. *Pediatr Nephrol* 1998;12(3):238-43.

How to cite this article:

Koca T, Aslan N, Dereci S, Kuybulu AE, Akcam M. A Case of Pediatric Henoch-Schönlein Purpura with Severe Melena Treated by Plasmapheresis. *J Clin Anal Med* 2014;5(suppl 3): 382-4.



Zülfü Birkan¹, Tuğçe Özlem Kalaycı², Ahmet Karakeçi³, Fitnet Sonmezgoz⁴, Fatih Firdolaş⁵

¹Elazığ Harput Government Hospital, Department of Radiology, Elazığ,

²Izmir Katip Celebi Üniversitesi, Atatürk Training and Research Hospital, Department of Radiology, İzmir,

³Firat University, Department of Urology, Elazığ,

⁴Gaziosmanpaşa University Medical Faculty, Department of Radiology, Tokat, Turkey

Özet

İntratestiküler varikozel skrotal ultrasonografide, semptomatik erkeklerin% 2'sinden daha az görülen nadir bir durumdur. Burada, skrotal ağrı ile başvuran ve skrotal renkli Doppler ultrasonografide ekstra testiküler varikozel ile ilişkili tek taraflı intratestiküler varikozel tanısı konan 28 yaşındaki olgu sunulmuştur. İntratestiküler varikozelin değişik bir ultrasonografik görünümü vardır. Renkli doppler ultrason, varikozelin tanı ve tedavisinde önemlidir.

Anahtar Kelimeler

İntratestiküler Varikozel; Renkli Doppler Ultrasonografi; Skrotum

Abstract

Intratesticular varicocele is a rare condition seen in less than 2% of the symptomatic men, undergoing testicular sonography. We report a case of 28-years-old patient who presented with scrotal pain and diagnosed as unilateral intratesticular varicocele with scrotal color Doppler ultrasonography. It was associated with extratesticular varicocele. Intratesticular varicocele has a variable sonographic appearance. Color Doppler sonography is important in confirming the diagnosis and the management of varicocele.

Keywords

Intratesticular Varicocele; Color Doppler Sonography; Scrotum

Introduction

Intratesticular varicocele (ITV) is an unusual benign entity corresponding to an enlargement of intratesticular veins. It is usually associated with extra testicular varicocele (ETV) [1]. Here, we reported the clinical and color Doppler ultrasonography (CDUS) findings of a young man diagnosed with ITV.

Case Report

A 28 year-old patient presented to our department with acute left scrotal pain. Further anamnesis revealed no abnormalities. On physical examination pain and mass was detected on palpation at left testis. The right hemiscrotum and testis was normal on exam. Complete blood count, biochemical parameters and spermogram tests were normal.

Gray scale ultrasonography (US) and CDUS was performed with Philips HD 11-XE using a 12 Mhz linear probe. US and CDUS showed normal echogenicity and size of bilateral testis and epididymis. Amount of paratesticular liquids was physiological level. Vascular flow of bilateral testis and epididymis were normal. Gray scale US of the left testis demonstrated anechoic round and tubular structures at subcapsular location. CDUS image showed presence of a venous flow pattern with an increase in amplitude with Valsalva's maneuver. The findings were consistent with a diagnosis of ITV. The diameter of ITV was 2,1 mm and, a mild increasing in diameter and reversed flow was observed during the Valsalva's maneuver. The diameter of left pampiniformis plexus was also increased (3,3 mm). CDUS analysis showed increasing in diameter (4,1 mm) and a reversed flow response to Valsalva's maneuver (Figure 1 A,B,C).

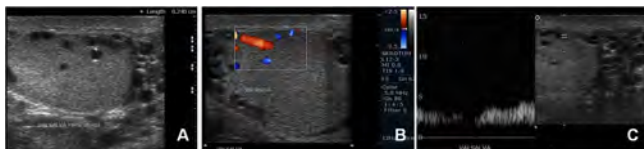

Figure 1. Longitudinal gray scale sonogram of the left testis demonstrates anechoic cystic and tubular structures within the testis (A). Color Doppler image shows presence of coloration in round and tubular structures with Valsalva maneuver (B). Duplex sonography showed the presence of venous flow pattern with Valsalva maneuver, within intratesticular varicoceles. Note the associating extra testicular varicoceles (C).

Discussion

ITV is a rare condition which is described dilated intratesticular veins radiating from the mediastinum testis into the testicular parenchyma. It is seen in less than 2% of the symptomatic men, undergoing testicular sonography. It has reported fewer than 50% of cases that associated with an ipsilateral ETV [1]. It may occur in the right, left or both testes and may be in the subcapsular or mediastinal location [2].

Testicular pain in the ITV is attributed to the stretching of the tunica albuginea after venous congestion [1]. It has been reported that ITV may lead to infertility like ETV. Particularly, semen analysis of the cases with bilateral and extratesticular support this concept [1,3].

Weiss et al reported the first 2 cases of ITV with CDUS, describing straight or serpentine hypoechoic structures within the mediastinum testis radiating into the testicular parenchyma, identified as dilated intratesticular veins [2]. The classical sonographic appearance of ITV

is tubular or round intratesticular hypoechoic lesions. However, round or oval ITVs may mimic focal testicular lesions, including cystic neoplasms [4]. The use of CDUS and Valsalva maneuver shows complete filling of the lesion with no evidence of an associated soft tissue mass. Therefore, CDUS is diagnostic and specific to differentiate ITV from other intratesticular disease [5,6].

In conclusion, ITV is a rare entity. It is usually associated with ETV but can occur as an isolated disease. Diagnosis of ITV in an adolescents or adult males with infertility, may be especially a reason for the treatment. CDUS is a simple and effective method in diagnosis of ITV. It is emphasized that all testicular cystic masses should be examined with CDUS which has an important role differentiating from focal intratesticular cysts with showing intraluminal flow [4,5].

Competing interests

The authors declare that they have no competing interests.

References

1. Das KM, Prasad K, Szmigielski W, Noorani N. Intratesticular varicocele: evaluation using conventional and Doppler sonography. *AJR Am J Roentgenol* 1999;173(4):1079-83.
2. Weiss AJ, Kellman GM, Middleton WD, Kirkemo A. Intratesticular varicocele: sonographic findings in two patients. *AJR Am J Roentgenol* 1992;158(5):1061-3.
3. Atasoy C, Fitoz S. Gray-scale and color Doppler sonographic findings in intratesticular varicocele. *J Clin Ultrasound* 2001;29(7):369-73.
4. Kessler A, Meirsdorf S, Graif M, Gottlieb P, Strauss S. Intratesticular varicocele: gray scale and color Doppler sonographic appearance. *J Ultrasound Med* 2005;24(12):1711-6.
5. Kishore Kumar BN, Das D, Guddar S. Intratesticular varicocele. *Niger J Surg* 2012;18(2):92-3.
6. Strauss S, Leibovici D. Intratesticular varicocele: Diagnosis by power Doppler sonography with the Valsalva maneuver. *Isr Med Assoc J* 2002;4(2):147-8.

How to cite this article:

Birkan Z, Kalayci TO, Karakeçi A, Sonmezgoz F, Firdolaş F. Intratesticular Varicocele. *J Clin Anal Med* 2014;5(suppl 3): 385-6.



A Late Infection After Occipitocervical Instrumentation – A Case Report

Oksipitoservikal Enstrumantasyonun Geç Dönem Enfeksiyonu – Olgu Sunumu

Oksipitoservikal Enstrumantasyonun Geç Dönem Enfeksiyonu / A Late Infection After Occipitocervical Instrumentation

Veysel Antar¹, Oguz Baran², M. Omur Kasımcı³, Salim Katar¹, Kadir Kotil⁴

¹Istanbul Research and Training Hospital, Neurosurgery Clinic,

²Istanbul University Cerrahpasa Medical Faculty, Department of Neurosurgery,

³Liv Hospital, Department of Neurosurgery, ⁴Arel University, Department of Neurosurgery, Istanbul, Turkey

Özet

Oksipitoservikal bileşke patolojilerinde füzyon amacıyla farklı enstrumantasyon teknikleri uygulanmaktadır. Bir çok komplikasyona açık olan bu cerrahide özellikle geç enfeksiyon tablosunda uygulanan tedavi literatürde tartışmalıdır. Posttravmatik os odontoideum ve baziler invajinasyon nedeniyle tetraparetik olan; ağır pyramidal bulguları bulunan bir hastaya dens rezeksiyonu ile birlikte C0-C5 fiksasyon + otogreft ile füzyon tekniği uygulanmıştır. Post operatif progresif nörolojik düzelmesi olan hasta; post operatif 7. gün taburcu edildi. Hasta operasyonundan 8 ay sonra insizyon yerinden akıntı ve lokal enfeksiyon bulguları ile kliniğimize tekrar başvurdu. Öncelikli olarak geç dönem enstruman enfeksiyonu olarak kabul edildi. Hastaya antibiyoterapi ve hiperbarik oksijen tedavisi (4 hafta süre ile hospitalize edilerek) uygulandı. 4 haftanın sonunda enfeksiyonda iyileşme olmadı. Antibiyoterapi ve hiperbarik oksijen tedavisi ile enfeksiyon tablosunda remisyon sağlanamayan hastanın enstrumanı çıkarıldı. Post operatif kontrol dinamik grafilerinde C0-C3 füzyonun tam olduğu görüldü. Takiplerinde enfeksiyonun tekrarlamadığı ve laboratuvar bulgularının normal düzeylere gerilediği tespit edildi. Bu olguda enstrumantasyon sonrası oksipitoservikal enfeksiyonda sağaltım ve bu tür operasyonlarda enfeksiyon riskini açısından yönetim tartışılmıştır.

Anahtar Kelimeler

Os Odontoideum; Baziller İnvajinasyon; Spinal Enstrumantasyon; Enfeksiyon

Abstract

Several fusion techniques involving instrumentation are implemented for the surgical treatment of certain pathological conditions of the occipitocervical junction. These surgical approaches may be associated with a number of complications including late surgical infections; the treatment of which is still disputed. In a tetraplegic patient with a history of post-traumatic os odontoideum and basilar invagination who had severe pyramidal signs; dens resection accompanied by C0-C5 fixation plus fusion with auto-grafting were performed. The patient was discharged on Day 7 after surgery with neurological improvement. Eight months after the initial procedure; he re-presented to our unit with discharge and signs of local infection at the site of surgery that were considered to be the manifestations of late instrumentation associated infection. The patient was admitted and antibiotics and hyperbaric oxygen were given for 4 weeks; with no improvement of the infection. Subsequently; surgical implants were removed. Postoperative dynamic x-ray images suggested complete fusion of C0-C3. During the follow-up period; no recurrence of infection was observed and the laboratory abnormalities returned to normal values. The treatment of occipitocervical infections after surgical instrumentation and the management of the infection risk in such cases are discussed below along with the case presentation.

Keywords

Os Odontoideum; Basilar Invagination; Occipitocervical Instrumentation; Infection

DOI: 10.4328/JCAM.3239

Received: 15.01.2015 Accepted: 11.02.2015 Printed: 01.06.2014 J Clin Anal Med 2014;5(suppl 3): 387-90

Corresponding Author: Oğuz Baran, Istanbul University, Cerrahpasa Medical Faculty, Department of Neurosurgery, İstanbul, Türkiye.

T.: +90 2124143000 GSM: +905325990034 E-Mail: oguzbaran@gmail.com

Introduction

The term "os odontoideum" was originally coined by Gionni to describe the separation of odontoid from the body of axis [1]. The two major etiological mechanisms involve congenital factors and trauma [2]. This anatomical site; referred to as the craniovertebral junction; represents the most mobile part of the spine with 3-dimensional movement capabilities [3]. Failure to detect the traumatic injuries involving this joint at an early stage is associated with significant morbidity and mortality; placing extra clinical importance on the instability of this anatomical site. Surgical management of os odontoideum aims at achieving adequate neural decompression and occipitocervical stabilization [4]. For this purpose a number of different surgical equipment such as plaques; screws; wires and/or grafts may be utilized on the occipital bone and cervical vertebrae. However; in patients undergoing surgery that involves the use of such foreign material for spinal stabilization; early or late infections may occur.

In this presentation a patient with os odontoideum and basilar invagination with progressive neurological symptoms after trauma is described within the context of the management of late post-surgical infections and procedures that may be implemented to reduce the risk of infection in surgical treatments involving the use of instrumentation.

Case Report

An 11-year old male patient presenting to the emergency room with a fall from height injury had no signs of cervical injury or associated neurological pathology in his initial examination; leading to a decision to discharge him with medical advice. However; four months after the incident he presented to our unit with progressive gait disorder and loss of motor power in the hands that did not exist at the time of initial presentation. Neurological examination showed significant spasticity bilaterally in the upper extremities and bilaterally and distally in the lower extremities. Also; tendon reflexes were bilaterally hyperactive and extensor plantar reflex was detected. He was able to take one or two steps with support of the others. The results of the physical examination and neuroradiological studies suggested a diagnosis of os odontoideum and craniovertebral basilar invagination.

Surgical stabilization of the craniovertebral junction was accomplished through the use of occipitocervical plaques and fusion (Figure 1). In the second stage of the surgery; anterior decompression was performed through transoral approach to remove the compression on the brainstem. He was discharged on postoperative Day 7. During his follow up a progressive improvement in his hand skills; spasticity; and gait was observed. However at postoperative month 8 he re-presented to our unit with discharge at the site of the surgical wound. A cervical magnetic resonance imaging with contrast injection was performed but could not obtain clear images due to metallic artifacts. A sample from the discharge was obtained for microbiological studies. Also a complete blood count; CRP and procalcitonin test were ordered. WBC was 18500/mm³; CRP was 54.28 mg/L (range: 0-5); and procalcitonin was 2.7 ng/mL (0-0.5). Due to the growth of *S. aureus* in sample cultures; the patient was admitted and a combined antibiotherapy accord-

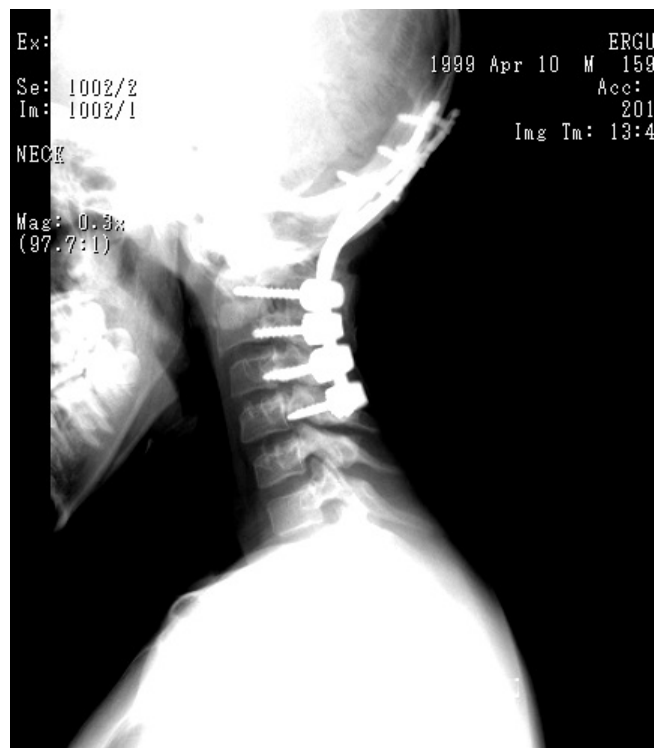

Figure 1. Surgical stabilization of the craniovertebral junction was accomplished through the use of occipitocervical plaques and fusion

Figure 2: Dynamic x-rays obtained after 4 weeks showed complete fusion between C0-C3

ing to antibiogram results (cefazolin 1 g t.i.d and gentamicine 120 mg q.d) and hyperbaric oxygen treatment were planned for 3 months. Complete blood count; CRP and procalcitonin levels were regularly checked during this treatment. At 3 months WBC was 13000/mm³; CRP was 35.7 mg/L (0-5); and procalcitonin was 1.3 ng/mL (0-0.5). Despite reduction in the volume of discharge; a complete cure of the infection could not be achieved and the spinal surgical instruments were removed. During removal; debridement was performed at the wound site; which was also flushed with ample amount of physiological saline that contained rifocin. A hemovac drainage tube was placed at the epidural space and the surgery was terminated. The drainage tube was removed at postoperative Day 1. At postoperative Day 7 the wound site was clear; WBC was 8200/mm³; CRP was 7.6 mg/L (0-5); and procalcitonin was 0.4 ng/mL (0-0.5) and the patient was discharged. After 4 weeks; he was mobilized with a neck brace and he was given amoxicillin plus clavulanic acid at a dose of 1 g t.i.d. Dynamic x-rays obtained after 4 weeks showed complete fusion between C0-C3 (Figure 2). No recurrence of infection was observed during the follow up period; and his laboratory levels returned to normal. At postoperative

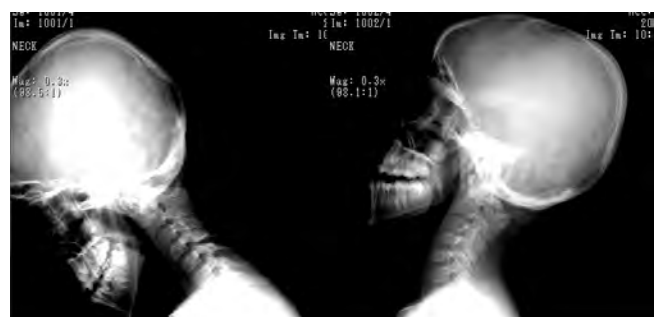

Figure 2. Dynamic x-rays obtained after 4 weeks showed complete fusion between C0-C3

month 6; a complete healing of the wound and normal laboratory results were detected.

Discussion

The craniovertebral junction consists of the occiput; atlas; axis; and the surrounding ligaments [5]. These structures envelop medulla oblongata; medullocervical junction; and the upper cervical spinal cord [6-7]. The management strategies in pediatric patients with suspected injury of the cervical spinal cord and the craniovertebral junction differ from those in adult patients in terms of immobilization techniques (invasive or non-invasive); diagnostic work-up; types of spinal injury; and follow-up procedures [5]. In patients with moderately severe clinical signs and symptoms (neck stiffness and pain); diagnosing the craniovertebral junction problems with standard cervical x-ray images may be challenging [8]. In line with this; no significant pathology or fracture was detected in the initial assessment of our patient at the emergency room.

The common indications for occipitocervical fusion include congenital problems; trauma; tumors; or degenerative bone disease. During occipitocervical fusion; sometimes segments caudal to the lesion may have to be included in the fusion; depending on the clinical presentation and radiological findings. The fusion may be extended up to the level of C3-C4; particularly in selected cases with basilar invagination; anterior decompression; and a certain degree of vertical migration [9]. Similarly; occipitocervical fusion was extended up to C4 segment in our patient due to the presence of os odontoideum and basilar invagination. The reported incidence of infection in patients undergoing fusion with spinal instrumentation varies between 0.4 and 8.7% [10-11-12]. Our patient presented to our unit 8 month after the initial procedure with signs and symptoms of local infection. Due to a possibility of instability leading to neural compression; initial strategy consisted of medical treatment with hospitalization rather than the removal of the spinal instruments. Combined treatment with intravenous antibiotics and hyperbaric oxygen was expected to result in the clearance of the infection and completion of the fusion. In a study by Bachy et al.; the initial approach recommended by the investigators in patients developing infections following spinal instrumentation consisted of wound debridement and use of suppressive antibiotics until the occurrence of solid fusion; which then may be followed by the removal of the implants after complete fusion has been achieved [13]. Also; hyperbaric oxygen treatment represents an effective therapeutic strategy that may be used in spinal infections [14]. Due to the absence of improvement despite 3 months of intravenous antibiotics and hyperbaric oxygen treatment; a decision was made to remove the implants in our patients. Dynamic x-ray studies following removal suggested that fusion has occurred.

Probably a thorough assessment of the risk factors is the single most important means of reducing the risk of infection in patients undergoing stabilization with plaque implantation. Presence of concomitant disorders such as diabetes mellitus (DM); anemia; malnutrition; or another focus of infection require further medical attention to prevent possible postoperative infections.

In the study by Allan et al. although a higher incidence of infec-

tions was observed in patients undergoing transoral surgery; our patient endured an infection following surgery with posterior approach. However; probably the most dramatic observation in the study by Allan et al. was the association between the site of surgery and the infection risk whereby no patients undergoing anterior stabilization had an infection. On the other hand; posterior approaches were associated with a higher risk of infection. Also; surprisingly; the infection risk in occipitocervical procedures was higher as compared to other anatomic locations where stabilization was performed [15].

Possible explanations for the lower risk of anterior approaches include the use of anatomic cleavages; occurrence of lower volumes of blood loss; and smaller volume of dead spaces left after surgery. Conversely overextension of the incision in caudal and cephalic directions and use of wider incisions as to include the transverse processes in order to achieve better exposure of the posterior elements may be responsible for the higher infection risk in posterior procedures. For this approach; muscular tissues should be retracted for prolonged periods of time; resulting in the impairment of the blood flow to muscles that may lead to muscular ischemia. Also; prolonged surgery; higher volume of blood loss; and presence of blood-filled dead spaces may contribute to this increased risk of infections [2].

In patients undergoing spinal stabilization with instrumentation; after patient-related risk factors are addressed; the site of surgery should be properly chosen; dead spaces should be minimized following surgery; retracted muscles should be relaxed at regular intervals; and blood loss should be minimized.

Conclusion

Infections occurring after craniovertebral stabilization or other stabilization procedures involving any segment of the spinal column may be associated with significant morbidity and mortality. In order to decrease the risk of infection following complicated surgical interventions of the craniocervical junction; first the risk of infection should be thoroughly assessed preoperatively in order to take the required precautions; and then ischemia in tissues affected by the surgical procedure should be kept at a minimum. On the other hand; watchful follow-up with antibiotic treatment followed by the removal of the implants if required may increase the success rate of the surgery. Finally; direct x-ray examination may fail to adequately diagnose these conditions in patients with cervical trauma. Therefore use of advanced imaging modalities should always be considered in conjunction with the assessment of the clinical signs/symptoms and the results of a comprehensive neurological examination.

Competing interests

The authors declare that they have no competing interests.

References

- Perrini P; Montemurro N; Iannelli A. The contribution of Carlo Giacomini (1840-1898): The limbus Giacomini and beyond. *Neurosurgery* 2013;72(3):475-82.
- Zygourakis CC; Cahill KS; Proctor MR. Delayed development of os odontoideum after traumatic servical injury: support for a vascular etiology. *J Neurosurg Pediatr* 2011;7(2):201-4.
- White AA 3rd; Panjabi MM. The basic kinematics of the human spine: A review of past and current knowledge. *Spine* 1978;3(1):12-20.
- Menezes AH. Occipitocervical fusion: indications; technique and avoidance of complications. In: Hitchon PW; Traynelis VC; Rengachary S; editors. *Techniques of spinal fusion and stabilization*. New York: Thieme; 1994.p.82-91.

5. Oppenlander ME; Clark JC; Sonntag VK; Theodore N. Pediatric craniovertebral junction trauma. *Adv Tech Stand Neurosurg* 2014;40:333-53.
6. Farey ID; Nadkarni S; Smith N. Modified Gallie technique versus transarticular screw fixation in C1–C2 fusion. *Clin Orthop Relat Res* 1999;359:126–35.
7. Prabhu VC; Ffance JC; Voelker JL; Zoarski GH. Vertebral artery pseudoaneurysm complicating posterior C1–2 transarticular screw fixation: case report. *Surg Neurol* 2001;55(1):29–34.
8. Debernardi A; D'Aliberti G; Talamonti G; Villa F; Piparo M; Ligarotti G; Cenzato M. Traumatic injuries to the craniovertebral junction: a review of rare events. *Neurosurg Rev* 2014;37(2):203-16.
9. Ahmed R; Traynelis VC; Menezes AH. Fusions at the craniovertebral junction. *Childs Nerv Syst* 2008;24(10):1209-24.
10. Ho C; Sucato DJ; Richards BS. Risk factors for the development of delayed infections following posterior spinal fusion and instrumentation in adolescent idiopathic scoliosis patients. *Spine (Phila Pa 1976)* 2007;32(20):2272–7.
11. Viola RW; King HA; Adler SM; Wilson CB. Delayed infection after elective spinal instrumentation and fusion. A retrospective analysis of eight cases. *Spine (Phila Pa 1976)* 1997;22(20):2444–51.
12. He B; Yan L; Xu Z; Chang Z; Hao D. The causes and treatment strategies for the postoperative complications of occipitocervical fusion: a 316 cases retrospective analysis. *Eur Spine J* 2014;23(8):1720-24.
13. Bachy M; Bouyer B; Vialle R. Infections after spinal correction and fusion for spinal deformities in childhood and adolescence. *Int Orthop* 2012;36(2):465-9.
14. Kutlay M; Çolak A; Şenol Y; Şimsek H; Aşır A; Çetinkal A; Kaya S; Demircan MN. Nöroşirürjikal enfeksiyonlar ve hiperbarik oksijen tedavisi. *Türk Nöroşir Derg* 2008;18(1):34-41.
15. Allan D.O. Levi; Curtis A. Dickman; Volker K.H. Sonntag. Management of post-operative infections after spinal instrumentation. *J Neurosurg* 1997;86(6):975-80.

How to cite this article:

Antar V, Baran O, Kasımcan MO, Katar S, Kotil K. A Late Infection After Occipitocervical Instrumentation – A Case Report. *J Clin Anal Med* 2014;5(suppl 3): 387-90.



A Rare Acute Abdomen Reason: Perforated Jejunal Diverticulitis

Nadir Bir Akut Karın Sebebi: Jejunal Divertikülit Perforasyonu

Jejunal Divertikülit / Jejunal Diverticulitis

Oktay Karaköse¹, Ali Duran², İsmail Zihni¹, Hüseyin Pülüt¹, Kazım Çağlar Özçelik¹, Gökalp Okut³
¹Süleyman Demirel Üniversitesi Tıp Fakültesi, Cerrahi Onkoloji BD., Isparta,
²Sağlık Bakanlığı, Kızıltepe DH., Genel Cerrahi Kliniği, Mardin,
³Sağlık Bakanlığı, İzmir Bozyaka EAH., Genel Cerrahi Kliniği, İzmir, Türkiye

Özet

Jejunal divertikülozis genellikle insidental olarak tanı konulan nadir bir durumdur. Çoğunlukla asemptomatik olmasına rağmen karın ağrısı, bulantı, ishal, malabsorpsiyon, kanama, obstrüksiyon ve / veya perforasyonun da içinde olduğu nonpesifik semptomlara neden olabilir. Jejunal divertikül perforasyonu oldukça nadir görülen bir akut karın nedenidir. Jejunal divertikülozisin akut komplikasyonları, özellikle yaşlı hastalarda belirgin morbidite ve mortalite nedeni olabilir. Bu yazıda 81 yaşında, jejunal divertikül perforasyonu nedeniyle acil olarak opere edilen ve postoperatif dönemde çoklu organ yetmezliği nedeniyle kaybedilen bir bayan olguyu sunduk.

Anahtar Kelimeler

Jejunum; Divertikülit; Akut Karın; Perforasyon

Abstract

Jejunal diverticulosis is a rare case that is diagnosed incidental. Although it is generally asymptomatic, it can cause non-specific symptoms like stomachache, nausea, diarrhoea, malabsorption, bleeding, obstruction and / or perforation. Perforated jejunal diverticulitis is a very rare acute abdomen cause. The acute complications of jejunal diverticulosis can be cause of significant morbidity and mortality especially in old patients. In this text, we report a 81 year old woman case that was operated emergently because of perforated jejunal diverticulitis and was lost in postoperation term because of multiple organ failure.

Keywords

Jejunum; Diverticulitis; Acute Abdomen; Perforation

DOI: 10.4328/JCAM.3243

Received: 17.01.2015 Accepted: 17.01.2015 Printed: 01.06.2014 J Clin Anal Med 2014;5(suppl 3): 391-3

Corresponding Author: Oktay Karaköse, Süleyman Demirel Üniversitesi Doğu Yerleşkesi, Araştırma ve Uygulama Hastanesi, 32260, Çünür, Isparta, Türkiye.

GSM: +905065348909 F.: +90 2462112830 E-Mail: oktaykarakose@gmail.com

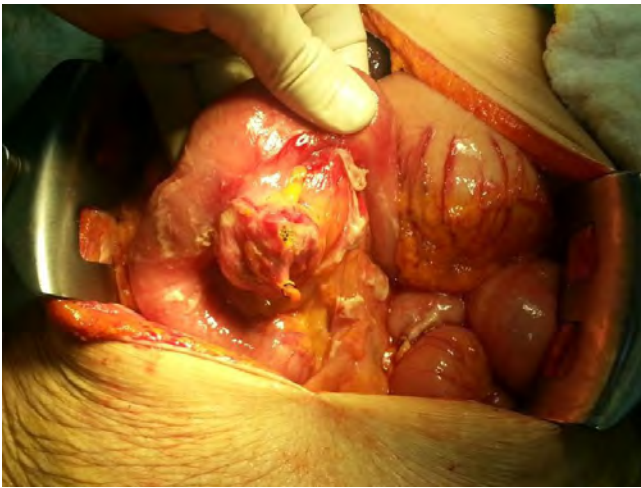
Giriş

İnce barsaklarda divertiküllerin en az görüldüğü yer jejunumdur [1]. Radyolojik incelemelerde görülme sıklığı % 0.5-2.5 oranında bildirilmektedir. Genellikle yaşlılarda görülmekte olup, olguların % 80'i, 70 yaş ve üzerindedir [2].

Çoğunlukla asemptomatik seyirli olmakla birlikte; kronik ağrı, malabsorbsiyon, kanama, inflamasyon ve perforasyon gibi akut komplikasyonlara neden olabilir [3]. Bu nedenle akut karınli hastanın değerlendirilmesinde akılda bulundurulması gereken durumlardandır. Kesin tanısı için laparotomi altın standart olmaya devam etmektedir. Özellikle yaşlı hastalarda perforasyon gelişmesi durumunda ciddi morbidite ve mortalite nedeni olmaktadır [4]. Biz bu yazımızda jejunal divertikül perforasyonu nedeniyle acil laparotomi yapılan 81 yaşında bayan hastayı sunduk.

Olgu Sunumu

Bir gün önce başlayan şiddetli karın ağrısı, bulantı, kusma ve ateş nedeni ile acil servise başvuran 81 yaşındaki bayan hastanın sorgulamasında bir haftadır karın ağrısı ve bulantı şikayetlerinin olduğu öğrenildi. Özgeçmişinde bilinen kronik bir hastalığı yoktu. Vital bulguları; solunum sayısı: 18/dk, nabız: 92/dk, ateş:38.1oC olaral ölçüldü. Karın muayenesinde yaygın hassasiyet, rebound ve defans mevcuttu. Laboratuvar incelemesinde, lökosit 21.000 mm³, kan üre azotu: 37 mg/ dl (normal değeri: 5-18 mg/dl), kreatinin: 2.3 mg/dl (normal değeri: 0.6-1.3mg/dl) bulundu. Direkt karın grafisinde diyafram altında serbest hava mevcuttu. Karın Ultrasonografisinde (USG), karın sol üst kadranda daha belirgin olmak üzere karın içi serbest sıvı tespit edildi. Fizik muayene bulgularının akut karın ile uyumlu olması, direkt grafi ve USG'nin perforasyonu işaret etmesi üzerine ek tetkike ihtiyaç duyulmayan hasta; akut karın ön tanısı ile acil olarak ameliyata alındı. Eksplozasyonda Treitz ligamanından yaklaşık 20 cm distalde jejunum mezenterik yüzeyinde yaklaşık 4 cm çaplı divertikül olduğu ve buradan perforasyon geliştiği anlaşıldı (Resim 1). Perfore olmuş divertikülü içine alacak şekilde ince barsak rezeksiyonu ve primer anastomoz uygulandı. Solu-



Resim 1. Treitz ligamanı ve onun 20 cm distali jejunum mezenterik yüzeyinde, üzerinde perforasyon gelişmiş divertikül.

num yetmezliği nedeniyle yoğun bakım servisine alınan hastanın takibinde anastomoz ile ilgili problem olmamasına rağmen; postoperatif 7. gün çoklu organ yetmezliği nedeni ile kaybedildi.

Tartışma

Jejunal divertiküller hemen her zaman jejunumun mezenterik kenarında vaza rektaların giriş yerinde yerleşirler. Patolojik olarak Meckel divertikülünde görülenden farklı olarak, sadece ince barsağın mukoza ve submukozasını içerdiği için "psödodivertikül" olarak adlandırılırlar [5]. Peristaltizm anormallikleri, barsak diskinезisi ve yüksek intralüminal basınç patogenezde rol oynadıkları düşünülen faktörlerdir [2,5]. Nadir bir komplikasyon olarak meydana gelen perforasyon; genellikle olguların %82'sinde divertikülite sekonder, %12'sinde künt travmayı takiben, %6'sında yabancı cisim çarpmasını takiben gelişmektedir [6]. Hastamızdan alınan piyesin histopatolojik değerlendirilmesinde divertikülün psödodivertikül şeklinde ve perforasyonun divertikülite sekonder gelişmiş olduğu rapor edildi.

Jejunal divertikül tanısında enteroklisiz en iyi tanı yöntemidir. Perforasyon gelişmesi durumunda radyolojik tanı oldukça zordur. Divertikülit ve peridivertiküler apse varlığında abdominal bilgisayarlı tomografi faydalı bilgiler verir [2,5]. Karın USG'si ile batındaki serbest sıvı tespit edilebilir. Divertikül perforasyonlu hastaların %90'ına preoperatif doğru tanı konamadığından laparotomi esnasında tanı konur [5-7]. Divertiküller jejunumun mezenterik tarafında olduğu için intraoperatif de fark etmek zor olabilir [1].

Yaşlı hastalarda ve perforasyonun sınırlandırıldığı olgularda fizik muayene bulguları belirgin olmayabilir. Bu durumda tanı gecikmesine bağlı olarak komplikasyon sıklığı artabilir [2]. Mortalite; yaşa, komplikasyonlara ve müdahale zamanına bağlı olarak değişmektedir [1]. Bizim hastamızda fizik muayene, direkt karın grafisi ve karın USG bulguları belirgin olup, akut batın tanısı koydurdu. Bu durumun hastanın tedavi için geç dönemde başvurmamasından kaynaklandığını düşünüyoruz. Hastamızın takibinde batın içine yerleştirilen drenlerden gelen içerik seröz olup, postoperatif 3. günden sonra defekasyonu oldu. Anastomoz ile ilgili herhangi bir sorun gelişmedi. Ancak ameliyat sonrası sepsis bulguları devam ederek, çoklu organ yetmezliği sonrası mortaliteye sebep oldu.

Jejunal divertikülitli hastaların, kolonik divertikülite benzer şekilde konservatif olarak tedavi edilmesi mümkündür [4,6]. Ancak rekürrens ve divertikülite bağlı diğer komplikasyonlardan kaçınmak için etkilenen barsak segmentinin rezeksiyonu en çok önerilen tedavi yöntemidir [4-7]. Jejunal divertikülit perforasyonu olgularında basit divertikülektomi postoperatif anastomoz kaçağı riski nedeniyle önerilmemektedir [4].

Sonuç olarak; yaşlı ve fizik muayene bulguları belirgin olmayan akut karın düşünülen olgularda, jejunal divertikül komplikasyonları ayırıcı tanıda akılda tutulmalıdır. Aksi takdirde tanı gecikmesine bağlı olarak morbidite ve mortalitede yükselme olabilir.

Çıkar Çakışması ve Finansman Beyanı

Bu çalışmada çıkar çakışması ve finansman destek alındığı beyan edilmemiştir.

Kaynaklar

- Berçin S, Polat Y, Sarıcık B, Çelik M. Perforated jejunal diverticulum: a case report. CausaPedia 2014;3:668.
- Ünek T, Egeli T, Özbilgin M, Sağol Ö, Atila K. Perforation of jejunal diverticulitis: Report of three cases. Ulusal Cer Derg 2012;28(4):210-5.
- Johnson KN, Fankhauser GT, Chapital AB, Merritt MV, Johnson DJ. Emergency management of complicated jejunal diverticulosis. Am Surg 2014;80(6):600-3.
- Makris K, Tsiotos GG, Stafyla V, Sakorafas GH. Small intestinal nonmeckelian diverticulosis. J Clin Gastroenterol 2009;43(3):201-7.
- Dedeoğlu E, Bulut T, Bayram B, Dedeoğlu B. A rare clinic entity: jejunal diverti-

cular perforation and ileus. J Clin Anal Med 2015;6(1):109-11

6. Ölmez A, Sümer A, Pişkin T, Aydın C. Jejunal diverticulum perforation resulting from distal mechanic obstruction: a case report. Ulusal Cer Derg 2011;27(3):171-3.

7. Sevim Y, Tantoğlu U, Akyol C, Genç V. Perforated jejunal diverticulitis: a case report. Kolon Rektum Hast Derg 2012;22(4):157-9.

How to cite this article:

Karaköse O, Duran A, Zihni İ, Pülüt H, Özçelik KÇ, Okut G. A Rare Acute Abdomen Reason: Perforated Jejunal Diverticulitis. J Clin Anal Med 2014;5(suppl 3): 391-3.



A Rare Cause of Traffic Accident: Aortic Dissection

Trafik Kazasının Nadir Bir Nedeni: Aort Disseksiyonu

Trafik Kazası ve Aort Disseksiyonu / Traffic Accident and Aortic Dissection

Egemen Küçük¹, Attila Beştemir², Özgür Bayındır²

¹Sakarya Üniversitesi Eğitim ve Araştırma Hastanesi, Acil Tıp Kliniği,

²Sakarya Üniversitesi Tıp Fakültesi, Acil Tıp Ana Bilim Dalı, Sakarya, Türkiye

Özet

Trafik kazaları nedenlerine göre incelendiğinde, büyük oranda insan faktörünün etkili olduğu görülmektedir. Yapmış olduğumuz bu çalışmada, gelişen aort disseksiyonu sonrasında trafik kazası geçiren 58 yaşında erkek hasta ve bu hastanın acil servis yönetim şekli sunulmuştur. Trafik kazalarında aort disseksiyonu gibi altta yatan ölümcül nedenleri göz ardı etmemek için, kazanın altta yatan nedeni; ayrıntılı şekilde alınan anamnez, hasta takibi, tekrarlayan fizik muayeneler ve uygun tanısal incelemeler ile araştırılmalıdır.

Anahtar Kelimeler

Trafik Kazası; Aort Disseksiyonu; Tanı

Abstract

Human factor is largely seen to be effective in the causes of the traffic accidents. In this study, we aimed to submit emergency management of traffic accident that caused by aortic dissection in a 58 years old man. In the traffic accidents, a detailed research with history, patient follow-up, repeated physical examinations and appropriate diagnostic examinations must be done for not to ignore a fatal underlying cause such as aortic dissection.

Keywords

Traffic Accident; Aortic Dissection; Diagnosis

DOI: 10.4328/JCAM.3252

Received: 20.01.2015 Accepted: 11.02.2015 Printed: 01.06.2014 J Clin Anal Med 2014;5(suppl 3): 394-6

Corresponding Author: Egemen Küçük, Clinic of Emergency Medicine, Sakarya University Training and Research Hospital, 5400 Sakarya, Turkey.

GSM: +905077868674 F.: +90 2642552105 E-Mail: egemenkucukmd@gmail.com

Giriş

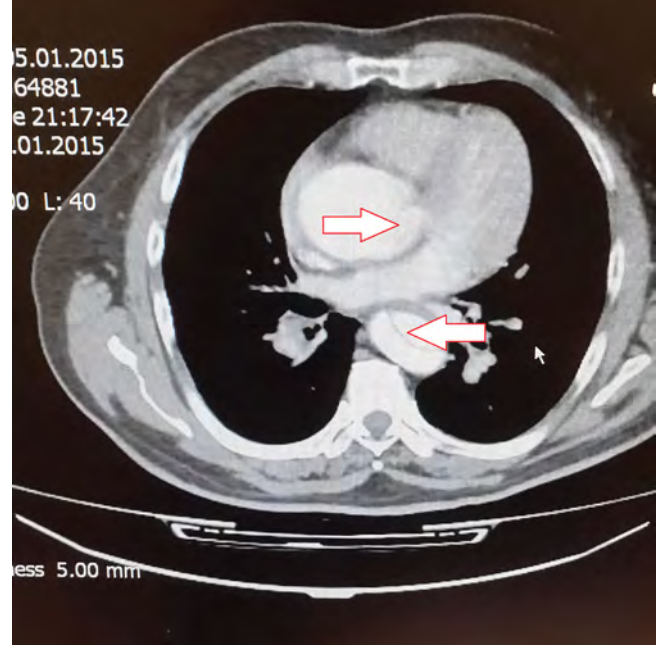
Trafik kazaları, acil servis travma bölümlerine başvuruların önemli bir kısmını teşkil etmekte ve her yıl bu kazalarda çok sayıda can ve mal kayıpları oluşmaktadır [1]. Trafik kazaları nedenlerine göre incelendiğinde, bunların %57 oranında tek başına sürücüye ait nedenlerle ortaya çıktığı görülmektedir. Bu nedenler madde kullanımı, uykusuzluk, hızlı araç kullanımı şeklinde sıralanabilir [2]. Buna karşın literatürde, sürücülerin sahip oldukları hastalıkların ne oranda trafik kazalarında etkili olduğu konusunda herhangi bir bilgiye rastlanmamıştır. Aort diseksiyonu, intimal ve medial bir yırtık ile ortaya çıkan, aortik media içerisinde yalancı bir lümen oluşumu ile karakterize ölümcül bir hastalıktır. Etiyolojisinde trafik kazalarının da olmasına karşın, aort diseksiyonuna bağlı gelişen bir kaza olgusuna literatürde rastlanmamıştır [3]. Yapmış olduğumuz bu çalışmada, aort diseksiyonu sonrasında gelişen bir trafik kazası ve bunun acil servis içerisindeki yönetim şekli sunulmuştur.

Olgu Sunumu

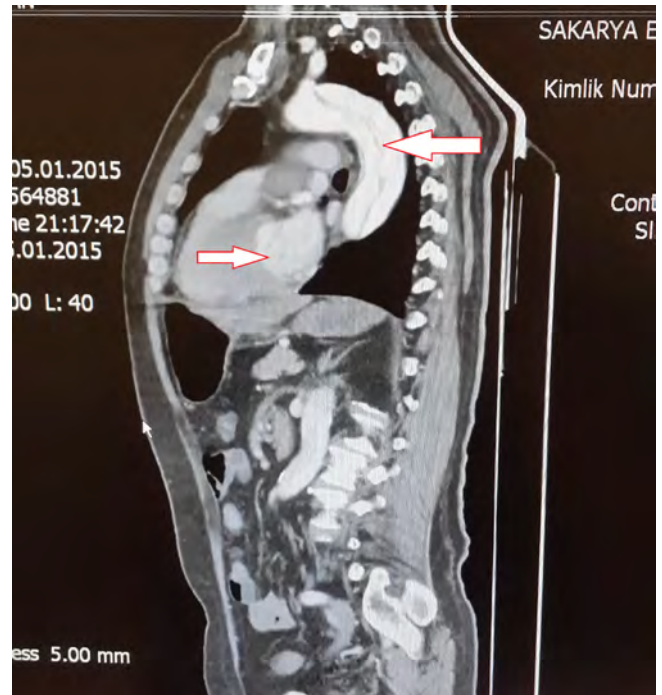
58 yaşında erkek hasta araç içi trafik kazası nedeniyle 112 ambulans ekibi tarafından hastanemiz acil servisine, olaydan yaklaşık 30 dakika sonra getirildi. Genel durumu iyi, şuuru açık, oryante ve koopere olan hastanın, ilk başvuru esnasında Glasgow Koma Skalası 15 olarak değerlendirildi. Hastanın vital bulguları TA: 110/65 mmHg, nabız 81/dk ve oksijen saturasyonu % 97 olarak belirlendi. Alınan ilk anamnezde, hasta baş ağrısı ve baskı tarzında olan göğüs ağrısından şikayet ediyordu. Sol frontal bölgede hiperemi tespit edilen hastanın servikal, torakal ve genel sistemik muayenesi normal olarak değerlendirildi, herhangi bir torakal travma bulgusuna rastlanmadı. Hasta ve beraber yolculuk yaptığı yakınından alınan ayrıntılı anamnezde, hastanın madde bağımlılık öyküsünün olmadığı, yaklaşık 11 yıl süreyle hipertansiyon nedeniyle diüretik bir ajan kullandığı ve bunun dışında bir hastalığının olmadığı anlaşıldı. Hastanın aracı kullandığı esnada emniyet kemerinin takılı olduğu öğrenildi. Kazadan hemen önce ani gelişen şiddetli baş ağrısı ve sıkıştırıcı tarzda göğüs ağrısını takiben, yaklaşık 10 dakika devam eden şuur bulanıklığının geliştiği ve kazanın da bu esnada meydana geldiği öğrenildi. Bunun üzerine hastadan alınan elektrokardiyografide akut bir patolojiye rastlanmadı, normal sinüs ritmi, 85/dk atım hızı belirlendi, kardiyak aks normal olup, herhangi bir ST segment elevasyonu yada depresyonuna rastlanmadı. Hastanın periferik nabızları açık olup, her iki üst ekstremiteden alınan arteriyel kan basınçları arasında belirgin fark saptanamadı.

Hastadan hemogram, biyokimya, kardiyak enzim ve kan etanol düzeyi ölçümleri için kan örnekleri alındı. Hastanın akciğer, pelvis ve iki yönlü servikal grafileri çekildi, ayrıca beyin tomografisi ve üç boyutlu servikal tomografi de istendi. Daha sonra hasta monitöze edilerek takibe alındı. Takipler esnasında vital bulgular, tekrarlayan muayeneler ve elektrokardiyografilerde herhangi bir değişim saptanmadı, kan örnekleri ve radyolojik görüntülemelerde de akut patolojiye rastlanmadı. Hasta takibinin ikinci saatinde yaklaşık 5 dakika devam eden ikinci bir şuur bulanıklığı daha gelişti. Bu esnada hastanın terli, taşikardik (140/dk) ve hipotansif (80/45 mmHg) olduğu belirlendi. Glasgow Koma Skalası 11 (E3M5V3) olarak tespit edildi, alınan elektrokardiyografide herhangi bir değişim saptanmadı. Hastanın kardiyak enzim ve hemogram ölçümleri tekrarlandı. Hemodinamik olarak stabili-

zasyon sağlandıktan sonra hastaya kontrastlı torako-abdominal tomografi ve kontrol beyin tomografisi çekildi. Kardiyak enzim, hemogram ölçümleri ve kontrol beyin tomografisi normal olarak değerlendirilen hastanın, kontrastlı torako-abdominal tomografisinde çıkan aortadan başlayıp iliak bifurkasyona kadar devam eden intimal flep ve yalancı lümen oluşumu saptandı. Aort diseksiyonuna ait tomografik görüntü Şekil 1 ve 2'de gösterilmek-



Şekil 1. Aksiyel kesitli bilgisayarlı tomografide, çıkan ve inen aortada intimal flep görünümüleri.



Şekil 2. Koronal kesitli bilgisayarlı tomografide, çıkan ve arkus aortada intimal flep görünümüleri.

tedir. Hastaya aort diseksiyonu tanısıyla Kalp Damar Cerrahi konsültasyonu istenerek yoğun bakım ünitesine yatırıldı. Aynı gün içerisinde cerrahi müdahalesi yapılan hastanın genel durumu iyi olup, yoğun bakım ünitesinde takibi devam etmektedir.

Tartışma

Trafik kazaları dünya genelinde, ölümlerin önde gelen nedenlerinden birisidir [4]. Trafik kazalarının nedenlerinin multifaktöriyel olduğu ve kazaların geneline bakıldığında insan faktörünün %96.6 oranında etkili olduğu görülmektedir [5]. Myokard infarktüsü, aort diseksiyonu, masif pulmoner emboli, serebrovasküler olay, epilepsi gibi ani bilinç bulanıklığı ve/veya ölüme yol açabilen bazı hastalıklar, insan faktörü olarak trafik kazalarına neden olabilmektedir [6]. Ancak literatürde bu hastalıkların trafik kazalarına olan etkisini araştıran kapsamlı bir yayına rastlanmamıştır. Dirlik ve arkadaşlarınınca yapılan bir çalışmada, 2005 ve 2011 tarihleri arasında trafik kazalarında oluşan 334 ölüm vakasının otopsi raporları incelenmiş ve ölüm nedenleri araştırılmıştır. Bu çalışmada ölümlerden beşinin myokard infarktüsüne, birinin ise pulmoner emboliye bağlı olarak geliştiği belirlenmiştir, ancak bu ölüm nedenlerinin, kazanın sebebi mi, yoksa sonucu mu olduğu belirtilememiştir [7]. Travma hastalarının acil servis yönetiminde, travmaya bağlı gelişen problemlerle mücadele edilirken, aynı anda travmaya neden olan etkenlerde araştırılmalıdır [8].

Aort diseksiyonları için ortalama yaş 65.7 ± 13.1 olup daha çok erkeklerde görülür (erkek/kadın oranı: 1.5/1). Hastalarda en fazla anterior göğüs ağrısı (%64) bulunurken, bilinç kaybı %12.5, baş ağrısı ise %2.8 sıklıkla bulunabilir. Hastaların %70'inin hipertansiyon öyküsünün olduğu ve antihipertansif tedavi aldığı belirlenmiştir, başvuru esnasında hipertansiyon hastalarının ancak %44'ünde bulunmaktadır [9]. Literatür ile uyumlu olarak, sunmuş olduğumuz olguda hasta 58 yaşında bir erkekti. Hastada baş ağrısı, sıkıştırıcı tarzda göğüs ağrısı, bunları takiben ortaya çıkan ve yaklaşık 10 dakika devam eden bir şuur bulanıklığı mevcuttu. Hastanın yaklaşık 11 yıldır, hipertansiyon tanısıyla diüretik bir tedavi alma öyküsü vardı, başvuru esnasında ve takiplerde hastanın normotansif seyrettiği belirlendi. Myokard infarktüsü, strok ve spontan pnömotoraks, aort diseksiyonunun ayırıcı tanısında yer alan önemli bazı hastalıklardır [3]. Hastanın tekrarlayan fizik muayene, elektrokardiyografi, kardiyak enzim ölçümleri ve radyolojik değerlendirmelerinde bu hastalıklar lehine bir bulguya rastlanmadı. Kontrastlı torako-abdominal tomografi ile aort diseksiyonunun tanısı hızlıca konulabilir, sınıflaması yapılabilir ve mevcut komplikasyonlar belirlenebilir. Aort diseksiyonlarında Stanford ve DeBakey olmak üzere iki sınıflama sistemi kullanılır ve çıkan aortanın etkilendiği diseksiyon tiplerinde acil cerrahi endikasyonu vardır [10]. Hastanın çekilen kontrastlı torako-abdominal tomografisinde, acil cerrahi müdahale gerektiren DeBakey sınıflamasına göre Tip 1 diseksiyon saptandı. Hasta için istenen Kalp Damar Cerrahi Klinik konsültasyonu ile yoğun bakım ünitesine yatışı yapıldı. Aynı gün içerisinde cerrahi müdahalesi yapılan hastanın genel durumu iyi olup, bu çalışmanın yazım aşamasında halen yoğun bakım ünitesindeki takibi devam etmekteydi.

Sonuç

Trafik kazalarının acil servis yönetiminde, aort diseksiyonu gibi altta yatan bazı ölümcül hastalıkları göz ardı etmemek için, kazanın sonuçları kadar nedeni de araştırılmalıdır. Buda ancak anamnezin ayrıntılı şekilde alınması, hasta takibi, tekrarlayan fizik muayeneler ve uygun tanısız incelemeler ile mümkündür.

Çıkar Çakışması ve Finansman Beyanı

Bu çalışmada çıkar çakışması ve finansman destek alındığı beyan edilmemiştir.

Kaynaklar

1. Bilgin UE, Meral O, Koçak A, Aktaş EÖ, Kıyan S, Altuncu YA. 2011 yılında trafik kazası sonucu Ege Üniversitesi Hastanesi Acil Servisine başvuran hastaların adli tıbbi boyutuyla incelenmesi. *Ege J Med* 2013;52(2):93-9.
2. Rubayat A, Sultana N. Reasons Behind The Road-Traffic Accident In Dhaka City: An Empirical Study. *IJRHAL* 2013;1(2):47-56.
3. Thrumurthy SG, Karthikesalingam A, Patterson BO, Holt PJ, Thompson MM. The diagnosis and management of aortic dissection. *BMJ* 2012;344(4):37-42.
4. Mandal BK, Yadav BN. Pattern and distribution of pedestrian injuries in fatal road traffic accidental cases in Dharan, Nepal. *J Nat Sci Biol Med* 2014;5(2):320-3.
5. Uçkun CG, Çelikkol ES, Tekin VN, Çelikkol Ş. Researching Effects Of Drivers Features On Traffic Accidents: Kocaeli Model. *EJOVOC* 2013;3(1):110-20.
6. Kibayashi K, Shimada R, Nakao K. Fatal traffic accidents and forensic medicine. *IATSS Research* 2014;38(1):71-6.
7. Dirlik M, Bostancıoğlu BÇ, Elbek T, Korkmaz B, Çallak Kalle F, Gün B. Features of the traffic accidents happened in the province of Aydın between 2005 and 2011. *Ulus Travma Acil Cerrahi Derg* 2014;20(5):353-8.
8. Nayeem N, Barltop AH, Kotecha MB. Care of road traffic accident victims in a district general hospital. *Ann R Coll Surg Engl* 1992;74(3):212-7.
9. Meszaros I, Morocz J, Szlavi J, Schmidt J, Tornoci L, Nagy L, et al. Epidemiology and Clinicopathology of Aortic Dissection. A Population-Based Longitudinal Study Over 27 Years. *Chest* 2000;117(5):1271-8.
10. Khan IA, Nair CK. Clinical, Diagnostic, and Management Perspectives of Aortic Dissection. *Chest* 2002;122(1):311-28.

How to cite this article:

Küçük E, Beştemir A, Bayındır Ö. A Rare Cause of Traffic Accident: Aortic Dissection. *J Clin Anal Med* 2014;5(suppl 3): 394-6.



Dense Persistent Pupillary Membrane in an Adult Patient

Yetişkin Bir Hastada Yoğun Persistan Pupiller Membran

Yoğun Persistan Pupiller Membran / Dense Persistent Pupillary Membrane

Yeşim Altay, Özgür Balta, Ayşe Burcu
Department of Ophthalmology, Ankara Training and Research Hospital, Ankara, Turkey

Özet

Persistan pupiller membran (PPM) tunika vaskuloza lentis'in tam olmayan gerilemesi sonucunda ortaya çıkan ve yetişkinlerde nadir rastlanan bir konjenital anomalidir. Otuz yaşındaki erkek hasta sol gözde ilerleyici görme bulanıklığı ve her iki gözde farklı görünen pupil varlığı yakınmalarıyla başvurdu. Muayenede, düzeltilmemiş görme (Snellen) sağ gözde 20/100, sol gözde 20/640 idi ve solda amblyopi mevcut idi. Biyomikroskopik incelemede, bilateral dens PPM ve sol gözde katarakt vardı. Sağ ve sol gözün görme alanı incelemesinde, görme alanlarında belirgin daralma saptandı. Biz bu olguyu PPM'li hastalarda tedaviyi planlarken, görme alanı incelemesinin de en az santral görme kadar önemli olduğunu vurgulamak amacıyla sunduk. PPM'li hastaların tedavisini planlarken görme bozukluğu, pupiller açıklığın boyutu ve görme alanının muayenesi dikkate alınmalıdır.

Anahtar Kelimeler

Persistan Pupiller Membran; Katarakt; Amblyopi; Görme Alanı; Konjenital Oküler Anomaliler

Abstract

Persistent pupillary membranes (PPM) are congenital abnormalities which results from an incomplete involution of tunica vasculosa lentis and are rarely seen in adults. A thirty-year old man applied to the hospital with the complaint of uncommon-looking pupils and progressive blurring of vision in the left eye. On examination, uncorrected visual acuity (Snellen) were 20/100 in the right eye and 20/640 in the left eye with amblyopia. On biomicroscopic examination, there were bilateral dense PPM and cataract in the left eye. Visual field analysis of right and left eyes showed great narrowing of visual fields. We present our case in order to emphasize that analysis of visual field of patients with PPM is as important as central vision when planning its treatment. For planning treatment of patients with PPM, visual impairment, size of pupillary opening, and visual field analysis should be considered.

Keywords

Persistent Pupillary Membrane; Cataract; Amblyopia; Visual Field; Congenital Ocular Anomalies

DOI: 10.4328/JCAM.3204

Received: 03.01.2015 Accepted: 12.02.2015 Printed: 01.06.2014 J Clin Anal Med 2014;5(suppl 3): 397-9

Corresponding Author: Yeşim Altay, 48. Cadde Yonca Apt. No: 33/31, Cukurambar, Ankara, Turkey.

GSM: +905324902298 E-Mail: altayye@yahoo.com

Introduction

Persistent pupillary membrane (PPM) is an ocular congenital anomaly which results from an incomplete involution of tunica vasculosa lentis. Although familial forms have been reported, most cases are sporadic in nature [1].

The incidence of PPM ranges from 30% to 95% in normal newborns, and majority of them regress within the first year of life [2]. Dense PPMs are rare in adult eyes.

We report a case of 30 years old man diagnosed with bilateral dense persistent pupillary membrane and unilateral cataract.

Case Report

30 year old man presented to the Ophthalmology Clinic of our hospital with the complaint of uncommon-looking pupils and progressive blurring of vision in the left eye. The patient claimed that his vision of both eyes was inadequate from childhood and there were no documented systemic or ocular illnesses.

On examination, uncorrected visual acuity (Snellen) were 20/100 in the right eye and 20/640 in the left eye with amblyopia. Best corrected visual acuity were 20/32 in the right eye and 20/100 in the left eye with myopic correction.

On biomicroscopic examination, both eyes had clear corneas and normal deep anterior chambers. Examination revealed the pupils were covered with a network of pigmented tissue, running from the iris surface spreading over the pupils. (Figure 1)

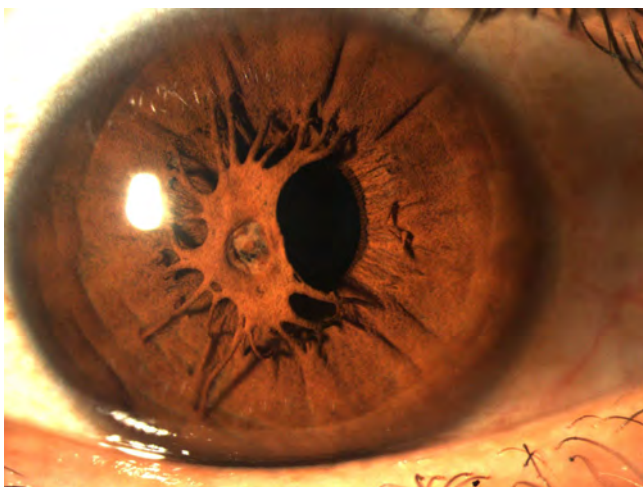


Figure 1. Persistent pupillary membrane of the right eye.

In the left eye this tissue was sticky to the lens and there was a cataractous change (Figure 2). Gonioscopy results were normal in both eyes. Intraocular pressure were 20 mmHg in the right eye and 22 mmHg in the left eye. Axial length of right and left eye 23,05 mm and 23,86 mm respectively.

Evaluation with pentacam corneal topography revealed that central corneal thickness was 590 µm in the right eye and 596 µm in the left eye and there were bilateral bowtie corneal astigmatism (Figure 3 a-b). Vision analysis of right and left eyes showed great narrowing of visual field. (Figure 4 a-b) After the pupils were dilated both fundi were within normal limits.

We planned surgical excision of membranes and cataract surgery for the left eye. But the patient refused the treatment.

Discussion

During intrauterine life, the lens receives nourishment from the

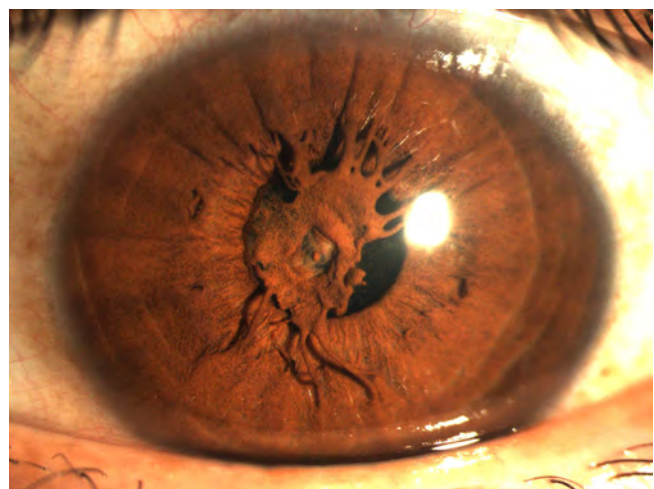


Figure 2. Persistent pupillary membrane with cataract of the left eye.

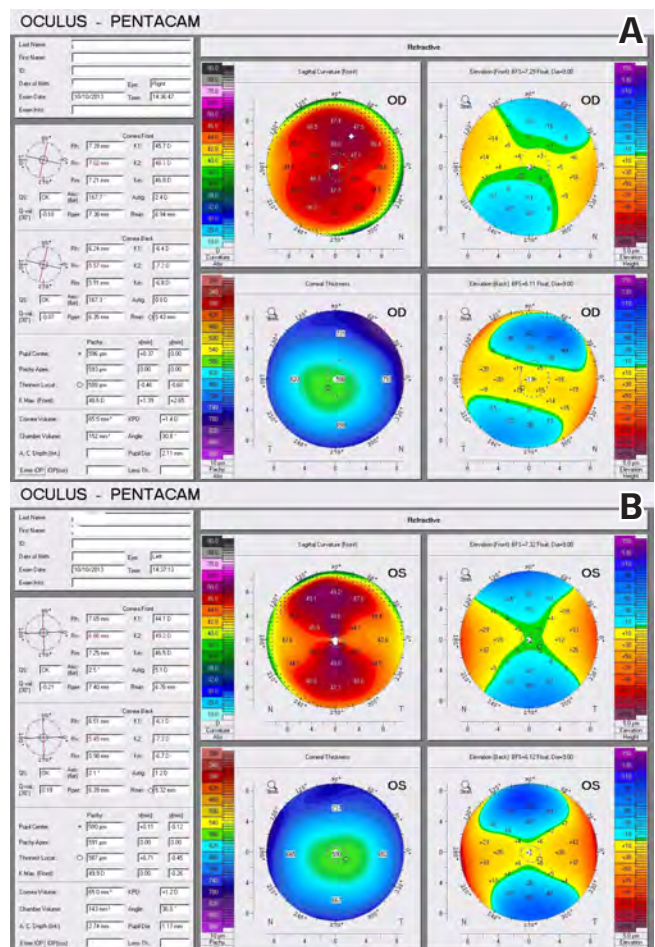


Figure 3. Pentacam corneal topography of the right eye(A). Pentacam corneal topography of the left eye(B).

posterior and anterior tunica vasculosa lentis [2]. The persistent pupillary membrane (PPM) represents the congenital remnant of the anterior tunica vasculosa lentis. The pupillary membrane itself begins to regress in the sixth month and disappears completely by the eighth month of gestation, if an arrest occurs in this process it will result in PPM [3]. PPM may be seen as isolated or in association with other ocular pathologies like microcornea, posterior keratoconus and macular hypoplasia [4,5]. PPM often spans the pupil from its insertion in the iris collarate, and attachment of it to the lens can cause cataract and visual deprivation as in our case. PPM may not affect central vision

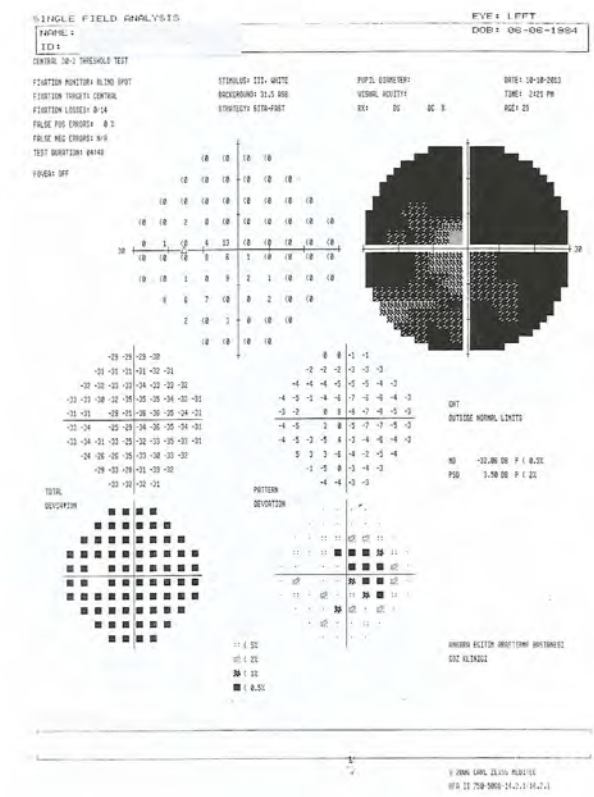
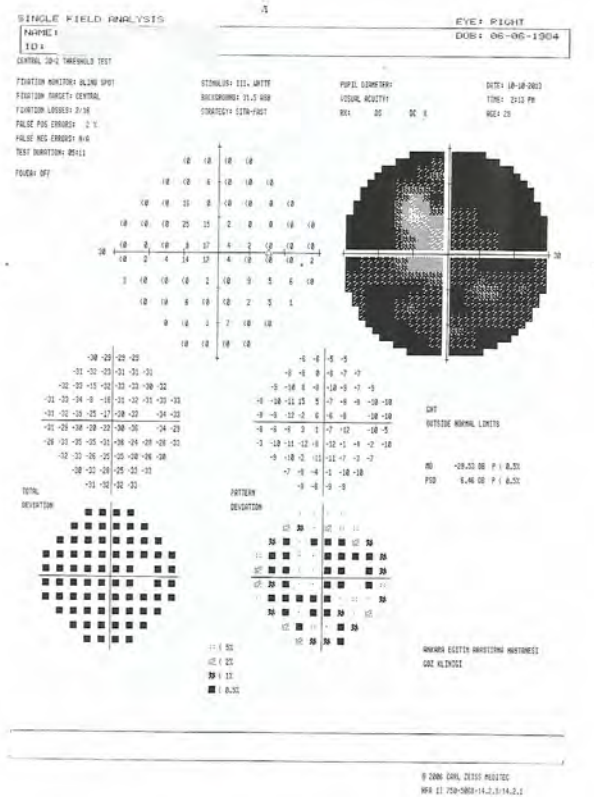


Figure 4. Visual field analysis of the right eye (A). Visual field analysis of the left eye (B).

unless the pupillary opening is less than 1,5 mm in size. Thus it seems that most cases are not significant enough to have visual impairment and so may go undetected [6]. However, as in

A

B

this patient's right eye, although visual acuity was good, visual field analysis might show impairment despite enough pupillary opening. Besides PPM, narrowing of the visual field of the left eye might be affected by cataract as well.

Primary indications for the treatment of PPM are restoration of vision and prevention of amblyopia in children [6].

First-line treatment in patients with visual impairment generally consist of medical therapy with mydriatic agents. If medical therapy is ineffective, surgical removal is an alternative management. Treatment options include Nd-YAG or Argon laser therapy to the central portion of the membrane and surgical excision of the membranes [7]. Argon laser treatment reported as causing less hyphema than Nd-YAG laser [7].

Since surgical excision may be associated with complications such as cataract, hyphema and infection, some authors recommend a conservative approach if a patient have a good vision, even in the case of dense PPMs [8].

In conclusion, bilateral dense persistent pupillary membranes are rare congenital abnormalities in adults. Although patients with PPM have adequate central vision due to pinhole effect, PPM may cause significant decrease in visual field as in our patient. We presented this case in order to emphasize that analysis of visual field of patients with PPM is as important as central vision when planning its treatment. We have not found any reported case or case series in literature evaluating visual field of patients with PPM. For planning treatment of patients with PPM, visual impairment, size of pupillary opening, and visual field analysis should be considered.

Competing interests

The authors declare that they have no competing interests.

References

- Norris HJ, Backhouse OC. The congenital pinhole: a persistent pupillary membrane. Clin Exp Optom 2010;93(2):100-1.
- Forrester JV, Dick AD, McMenemy P, Lee WR. Embryology and early development of the eye and adnexa. In: Forrester JV, Dick AD, McMenemy P, Lee WR, editors. The Eye Basic Sciences in Practice. 2nd edition. Edinburgh: WB Saunders; 2002. p.99-129.
- Wright KW, Speigel PH, Buckley EG. Embryology. In: Wright KW, Speigel PH, editors. Pediatric Ophthalmology and Strabismus. 2nd edition. New York: Springer-Verlag; 2003. p.17.
- Viswanathan D, Padmanabhan P, Johri A. Hyperplastic persistent pupillary membranes with congenital corneal anomalies. J Cataract Refract Surg 2007;33(6):1123-6.
- Altun A, Kurna SA, Bozkurt E, Erdoğan G, Altun G, Olcaysu OO, et al. Bilateral persistent pupillary membrane with tetralogy of fallot: A case report and review of the literature. Case Reports in Ophthalmological Medicine 2014; doi:10.1155/2014/581273
- Lee SM, Yu YS. Outcome of hyperplastic persistent pupillary membrane. J Pediatric Ophthalmol Strabismus 2004;41:163-71.
- Bucan K, Znaor L, Jurasin K, Buban D, Galetovic D, Lesin M. Laser management of persistent pupillary membrane prior to cataract surgery. Acta Clin Croat 2008;47(Suppl. 1):7-9.
- Meyer-Rüsenberg B, Thill M, Vujanecvic S, Meyer-Rüsenberg HW. Conservative management of bilateral persistent pupillary membranes with 18 years of follow up. Graefes Arch Clin Exp Ophthalmol 2010;248:1053-4.

How to cite this article:

Altay Y, Balta Ö, Burcu A. Dense Persistent Pupillary Membrane in an Adult Patient. J Clin Anal Med 2014;5(suppl 3): 397-9.



The Treatment of Clubfoot with the Ponseti Method: A Systematic Review

Ponseti Metodu ile Clubfoot Tedavisi: Derleme

Clubfoot Tedavisi / The Treatment of Clubfoot

Emrah Sayit¹, Vedat Uruç²

¹Samsun Education and Research Hospital, Department of Orthopaedics and Traumatology, Samsun,

²Mustafa Kemal University, Faculty of Medicine, Department of Orthopaedics and Traumatology, Antakya, Hatay, Turkey

Özet

Talipes equinovarus (Çarpık ayak) bin doğumda bir görülen ve kesin etyolojisi bilinmeyen doğumsal bir bozukluktur. Genetik nedenler, bağ dokusu hastalıkları ve hamilelik sırasında geçirilen problemler altta yatan sebep olarak düşünülmekle beraber muhtemelen bir çok etkenin bir arada bulunması bu anomaliye sebep olmaktadır. Güncel tedavi seçenekleri arasında, girişimsel olmayan manipulasyonlardan oluşan Ponseti methodu, ilk tarif edildiği günden bu yana hızla yaygınlaşmıştır. Günümüzde, tüm dünyada en çok uygulanan tedavi yöntemidir. Her ne kadar bu teknik hem klinisyenin hem de ailenin katkısını gerektiren ve sabır isteyen bir süreç gerekirse de düşük maliyeti ve yüksek başarı oranları nedeniyle tüm ortopedistlerin iyi bilmesi ve ilk sırada uygulaması gereken bir yöntemdir.

Anahtar Kelimeler

Çarpık Ayak; Konjenital Talipes Equinovarus; Ponseti Methodu

Abstract

Though talipes equinovarus, or "clubfoot," is a fairly common birth defect occurring once out of every 1,000 live births, its precise etiology is still poorly understood. Genetics, connective tissue disorders, and problems during pregnancy have been proposed as causes but it is likely that several pathways contribute to this particular dysmelia. Among the current treatment options available, the Ponseti method, which is a noninvasive manipulative technique, rapidly spread since its first description. Today it is the most widely adopted treatment method in the world. Although the manipulative technique is a drawn-out process that requires patience and effort on the part of both the clinician and the family, the Ponseti method should be upheld as the conventional treatment option orthopedists practice due to relatively low costs and positive success rates.

Keywords

Clubfoot; Congenital Talipes Equinovarus; Ponseti Method

DOI: 10.4328/JCAM.2791

Received: 10.09.2014 Accepted: 08.10.2014 Printed: 01.06.2014 J Clin Anal Med 2014;5(suppl 3): 400-4

Corresponding Author: Emrah Sayit, Samsun Education and Research Hospital, Department of Orthopaedics and Traumatology, Samsun, Turkey.

GSM: +905056708662 E-Mail: dremrahsayit@gmail.com

Introduction

Though not regarded as idiopathic, the specific etiology for clubfoot (talipes equinovarus) is still uncertain and remains a matter of disputation. Studies that have investigated this type of birth deformity so far have indicated several contributing factors such as hereditary and intrauterine mechanical complications, neuromuscular defects, arrest of fetal development, primary germ cell defects, muscular imbalance, local dysplasia, vascular defects, malnutrition, hormonal imbalances and infections [1-7]. The incidence of clubfoot has a genetic component and can be linked to the ethnic background of the parents. For people of Caucasian/European descent, clubfoot occurs 1.2 times per every 1,000 live births [8]. In the United States, the incidence of the disorder is 13.30 per every 10,000 live births, [9] whereas in Turkey, Biri et al. found a much higher rate of 634 per every 10,000 live births [10]. Lochmiller et al. conducted an epidemiological study and found that clubfoot occurs in a male/female ratio of 2.5 to 1, that generally 52.6% of the time there is bilateral involvement and 30.6% of the time there is first, second or third degree family history. Furthermore, they found that when the disease affected only one foot, the right foot was much more likely to have the disorder than the left [11]. A more recent study by Cardy et al. asserted that the male/female ratio is 2.3 to 1, that 58% of the time there is bilateral involvement and that 11% of the time first and second degree family history is associated [12]. Yet these findings indicate a similar set of trends in the demographics correlated with the disease.

Although the origination of the Ponseti method began more than 60 years ago, it has only become the world's principal treatment for clubfoot for no more than last two decades due to emerging information on its successes in long-term correction.

Among several scoring methods developed to assess the foot before, during, and after treatment, Dimeglio and Pirani are the most commonly used scoring systems. Dimeglio and his colleagues divided the clubfoot deformity into four measurable anatomical features, or subgroups, which were scored on a scale of 20 points. These subgroups were: equinus in the sagittal plane, varus deviation in the frontal plane, derotation around the talus of the calcaneo-forefoot block, and adduction of the forefoot on the hindfoot in the horizontal plane. Each subgroup is assessed in severity from one to four points. In the presence of a posterior or medial fold, extreme cavus and/or muscle weakness, another point is added to each category for a possible total of 5 [13]. The second scale, the Pirani scoring system, evaluates six parameters of the foot separately as normal (which is 0 points), moderate to severe (0.5 point) or severe (1 point). These anatomical parameters are the bending of lateral border of foot, degree of medial skin fold, covering of the head of talus, degree of posterior skin fold, equinus or extreme plantarflexion at the ankle joint and the presence of a free heel [14]. These scoring systems are useful in evaluating the degree of correction of the foot as well as the possibility for recurrence of the disease.

In the following review, we will examine the components of the Ponseti method and review published researches on the deformity in the literature.

Understanding the Deformity

The benefits of non-surgical manipulative techniques such as the Ponseti method make intuitive sense when we consider the underlying physiological conditions in newborns with talipes

equinovarus. The clubfoot deformity is localized in the somewhat irregular, articulating tarsal bones and the muscles that pull the joints where they meet out of alignment (Figure 1,2). Furthermore, the majority of the tarsal bones consist of relatively soft cartilage tissue at birth. In the case of the clubfoot dysmelia, these tarsal bones adopt a particular pattern of misalignment. The talus is severely plantarflexed. The navicula is significantly displaced medially, towards the medial malleolus and often articulates with the medial talar head. The calcaneus is significantly adducted and inverted under the talus. While the talus does not have a singular axis with which to rotate in a patient with clubfoot nor in normal foot, all the tarsal bones are associated functionally with each other [15]. It is therefore necessary to understand the functional anatomy of the foot in order to correct the severe displacement of tarsal bones in clubfoot. The deformity is essentially a three-dimensional rotational and torsional deformity. Rotation refers to the changes in the joints and torsion refers to the changes in the bones themselves. Motion of a single tarsal bone leads to simultaneous movements of the adjacent bones. It follows then, that when one of the tarsal bones is hindered from moving, the other tarsals experience interference due to their inter-articulation. Huson gave this phenomenon the name "closed kinematic chain movement" [16]. Templeton demonstrated that the varus-valgus movement of the foot originates from the anterior subtalar joint and that the talonavicular, calcaneocuboid and posterior subtalar joints play minimal roles in these movements [17]. The Ponseti method has been so successful because it considers these kinematic, biomechanical and anatomical features of the foot (Figure 3).

Initiation of the treatment

The Ponseti method is not free of contentions and controversies, especially regarding the proper time to begin treatments. Although Dr. Ponseti recommended starting the treatment within the first days of life due to the "malleable" properties of the fibro-elastic connective tissue present in the tendons, ligaments and joint capsules. Iltar and colleagues proposed to start one month after the birth or when the foot length grew to a minimum of 8 cm or more [18]. Alves and colleagues investigated what effect, if any, an earlier versus later initiation of the Ponseti method had on overall treatment. When they examined cases treated before and after six months of birth, they found no significant difference in the correction rates, number of casts, recurrence rates, need for tenotomy or any other additional surgical interventions [19]. However in another study, Yagmurlu et al. conveyed that starting the Ponseti treatments after 20 months resulted in a lesser degree of improvement in the varus, adductus and medial rotation of calcaneopedal block [20]. However, the Ponseti method has had positive corrective results in overlooked patients that were not treated until much later as well [21].

The Role of Radiology

Formerly, radiological imaging tests were used in the standard treatment and follow-ups for clubfoot patients. Yet according to Kite, radiographic images only showed the morphology of the foot in the transitory position it was being held in for the tests. Therefore, Kite argued close inspection and physical examination gave a more realistic impression on the foot's condition [22]. Nevertheless, radiological imaging does not become wholly unnecessary in correcting clubfoot deformities. In the more resistant cases, radiological assessment can be done to

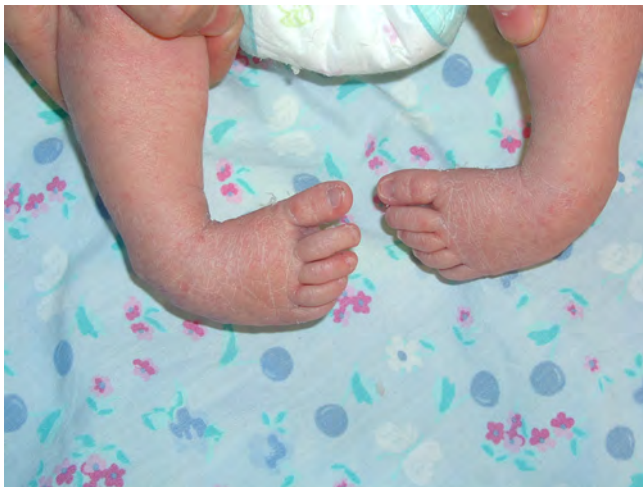

Figure 1. The feet of a newborn with congenital talipes equinovarus deformity

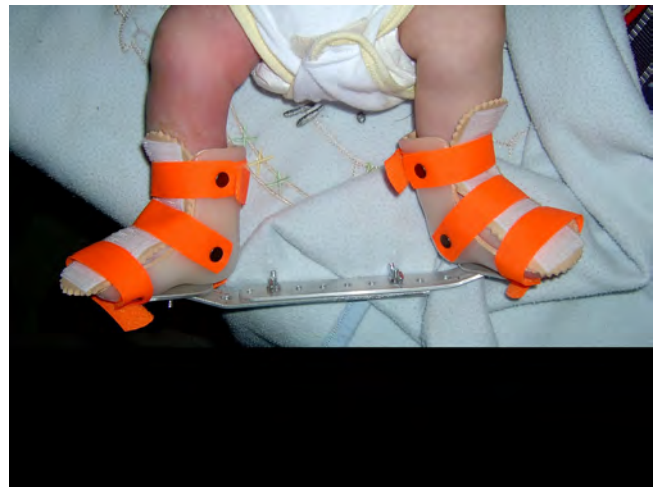

Figure 4. Using of the Dennis Browne orthosis

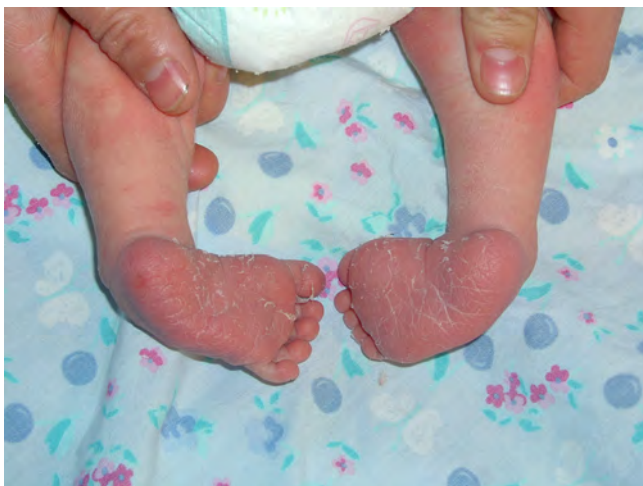

Figure 2. The feet of a newborn with congenital talipes equinovarus deformity

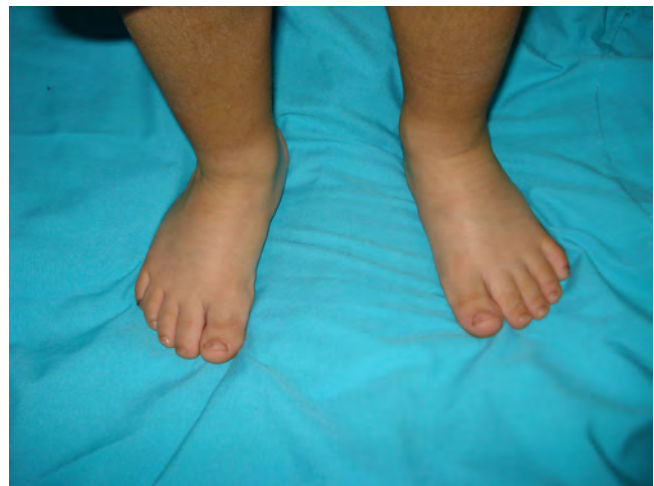

Figure 5. The overview of the feet after the treatment by using the Ponseti Method

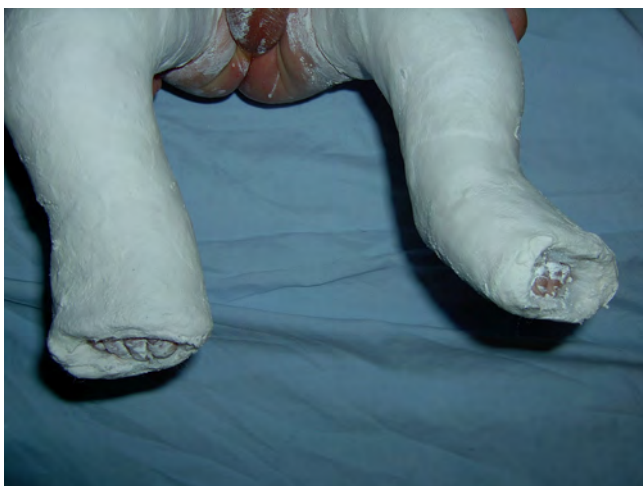

Figure 3. Casting by using the Ponseti Method

evaluate bone anomalies. Staheli argued that radiographic images of the foot could be used effectively in treatment after six months of age [23]. According to a study by Miyagi et al., the navicular tarsal ossified on average in about 3 years and 10 months for males and about 2 years 11 months for females in a normally developing foot. In a clubfooted patient, this same bone is ossified in about 5 years and 2 months for males and

about 3 years 2 months for females [24].

Casting Materials and Co-Treatment

In addition to the Ponseti method, other variations in treatment have been examined such as the specific casting materials and injections of botulinum toxin before casts are set. Pittner et al. reported that fiberglass casting materials were more comfortable for patients but the plaster of Paris casts provided significantly more correction [25]. Cummings found no significant difference in the rates of correction with or without the use of botulinum-A toxin before the casting [26].

Re-casting

The old casts should be removed at the clinic just before the new one applied. According to Lafargue and Morcuende's findings, removing the cast at the clinic reduces the total number of casts, the duration of the correction procedure and the number of recurrent cases [27]. Although the Ponseti method indicates once-weekly casting intervals, some authors including Ponseti himself, reported two or three casting per week displayed the same effectiveness [28]. These findings supported that two or three casting in a week could safely be used for patients who live nearby the clinic or for families traveling long distances that stay in or near the hospital during the treatment.

Achillotenotomy

Typically the last stage of the Ponseti method before use of orthoses is an achillotenotomy, though not all patients require this surgical procedure. Before an achillotenotomy is performed, all other deformities besides equinus must be corrected. The percutaneous achillotenotomy is a rather small intervention compared to other major surgical techniques used in the treatment of the clubfoot deformity. Several achillotenotomy techniques have been refined and researched so far. Dogan et al. compared the percutaneous achillotenotomy with incision lengthening Z-plasty in rats and found no clear biomechanical difference [29]. Many surgeons prefer to perform a tenotomy under local anesthesia. This is generally because they want to avoid any possible adverse effects associated with general anesthesia. However, in a retrospective study by Prada et al., no apnea or general anesthesia-related complications were reported in a series of 182 patients' tenotomies [30]. Perhaps the most serious potential complication of percutaneous achillotenotomy is neurovascular injury. Dobbs et al. published a study of 200 patients that underwent the tenotomy, in which 2% experienced serious bleeding complications that were eventually controlled solely with compression [31]. Any delays in the tenotomy may adversely cause the development of a more advanced rocker bottom deformity. The possibility of rocker bottom deformity occurring in patients treated with non-invasive, manipulative techniques was reported as 3.2% in a study conducted by Koureas et al [32].

Orthosis

The use of orthoses equipment after the corrections plays an integral role in the Ponseti method (Figure 4). The success of the method decreases significantly without proper and extensive use of orthoses [33]. It has been demonstrated that using the correct orthosis is just as important as using one at all. A study that compared the Dennis Browne orthoses with the ankle foot orthoses revealed that Dennis Browne orthoses led to significantly far fewer recurrences of the disease [34]. There is currently no scientific consensus regarding the timing of when to stop using orthoses. Generally they are used for 3 years on patients with mild deformity and can be used for up to 4 years on patients with severe deformity.

The time commitment correlated with proper use of orthoses therefore underscores the critical importance of cooperation from the family in the course of treatment. As stated earlier, it has found that greater compliance follows extensive and healthy communication between the family and the physician. Hence the family must be provided with detailed information about the use of an orthosis, why it is beneficial, as well as the consequences of improper use [35].

The Kite and the French Physical Therapy Methods

Two other techniques have been applied in the non-surgical treatment of clubfoot deformities. These are the Kite and the French physical therapy methods. Sanghvi and Mittal compared the Kite and Ponseti methods and found similar successful correction rates, yet the Ponseti method required fewer casts, provided better ankle dorsiflexion, less residual deformity, shorter overall correction time and lower recurrence rates [36]. In a meta-analysis by Matos and de Oliveira, statistically combined evidence pointed to the Ponseti method as being a superior treatment technique to the Kite method [37]. Faulks and Richards conducted a study comparing the success rates of the Ponseti method with the French functional method and found no sig-

nificant difference between the two [38]. In a study that compared the Ponseti and French functional methods based on effectiveness by Dimeglio score, the authors found no significant difference in the success rate for Dimeglio grade 2 clubfeet, but claimed that the Ponseti method was far more effective in Dimeglio grade 3 and 4 clubfeet [39]. Research by Rodriguez, Martinez-Cañavete and Casares, investigated the efficacy of a modified form of the Copenhagen physical therapy method and found 64% of patients required posterior release surgeries [40]. The literature so far has clearly pointed to the Ponseti method as being the gold standard in clubfoot treatment. We therefore feel that the efficacy of new methodologies should be compared with the Ponseti method in order to evaluate their benefit. Since these cross-studies have been conducted, the Kite method has dropped off in common use while the French functional method has been employed more frequently.

Gross Motor Development and the Gait Analysis

Despite correction via the methods described, gait analysis after treatment of clubfoot deformities typically reveals that even plantigrade, functionally perfect feet are different when compared with the feet of normal peers [41]. Often times, the specific treatment method has an effect on the results obtained from a gait analysis [42]. Garcia et al. led a study that indicated that babies with clubfoot deformities have delayed attainment of gross motor development in the feet and begin to walk at later ages when compared to normal babies [43]. In order to offer the family full disclosure, they should be told that the development of their baby's feet might differ from that of normal feet even if the patient has a full recovery (Figure 5).

Surgical Treatment

Before the Ponseti method became such an effective and widespread tool, clubfoot deformities were corrected entirely with invasive surgical procedures. Schlegel and his colleagues performed these invasive, corrective surgeries on 131 feet from 98 patients and despite their proficiency, divulged that 53 feet from 47 patients still needed revision surgeries [44]. Deniz et al. reported only 5 fair corrective results from a study involving 47 feet from 30 patients who underwent extensive surgical dissection. This rather low success rate was significantly contrasted with the advantage, they indicated, of correcting all the deformities in one session [45]. Halanski et al. compared the Ponseti method with surgical treatments and found that feet treated with the Ponseti method ultimately required less operative intervention and less revision surgery [46].

Recurrences

It is essential that one have a strong understanding of the anatomy and the biomechanics of foot in order to apply the Ponseti method correctly. The foot consists of tightly connected bones supported by soft tissue structures. Therefore older methodologies or the misapplication of the Ponseti method may cause recurrence of the deformity. Perhaps one of the most important benefits of the Ponseti method is the near elimination of recurrences of clubfoot deformities. Nagaraju et al. published that they treated 18 feet from 13 patients via the Ponseti method and they achieved well-formed plantigrade feet where previously they had used the Kite method and experienced recurrences of the disease [47]. Nogueira reported that in patients who had been unsuccessfully treated surgically, they corrected 71 out of 83 feet (86%) with the Ponseti method and that the

patients developed plantigrade, fully corrected feet [48]. The recurrences of the deformity are characterized as metatarsus adductus, abduction of foot, loss of dorsiflexion and dynamic supination, which appears during gait analysis when the patient is walking. Dynamic supination is due to weakness in the peroneal muscles and over contraction compensation by the tibialis anterior muscle. If recurrence of the deformity is detected, the patient's foot should be placed in a cast as soon as possible because it essentially has not yet been treated. In most cases, the Achilles tenotomy procedure can be repeated as necessary until the patient has regained the motility for dorsiflexion. In order to successfully complete treatment, an orthosis must be used to maintain the foot in corrected alignment. Although a number of studies have supported that surgical treatments have good results after recurrences, [49,50] the Ponseti method should be tried first, before the surgery to avoid fibrosis, scar tissue and possible anesthetic complications. The success rate of the Ponseti method has been corroborated after recurrences of the deformities. This is the case even if the primary treatment technique was the Ponseti method itself.

Competing interests

The authors declare that they have no competing interests.

References

- Wynne-Davies R. Genetic and environmental factors in the etiology of talipes equinovarus. *Clin Orthop Relat Res* 1972;84:9-13.
- Heck AL, Bray MS, Scott A, Blanton SH, Hecht JT. Variation in CASP10 gene is associated with idiopathic talipes equinovarus. *J Ped Orthop* 2005;25(5):598-602.
- Robertson WW Jr, Corbett D. Congenital clubfoot: Month of conception. *Clin Orthop Relat Res* 1997;338:14-8.
- Isaacs H, Handelsman JE, Badenhorst M, Pickering A. The muscles in club foot, a histological histochemical and electron microscopic study. *J Bone Joint Surg Br* 1977;59(4):465-72.
- Handelsman JE, Badalamente MA. Neuromuscular studies in clubfoot. *J Pediatr Orthop* 1981;1(1):23-32.
- Sodre H, Bruschini S, Mestriner LA. Arterial abnormalities in talipes equinovarus as assessed by angiography and the Doppler technique. *J Bone Joint Surg Am* 1990;10(1):101-4.
- Dobbs MB, Gurnett CA. Genetics of clubfoot. *J Pediatr Orthop B* 2012;21(1):7-9.
- Wynne-Davies R. Family studies and the cause of congenital clubfoot. Talipes equinovarus, talipes calcaneo-valgus and metatarsus varus. *J Bone Joint Surg Br* 1964;46:445-63.
- Ching GH, Chung CS, Nemecek RW. Genetic and epidemiological studies of clubfoot in Hawaii: ascertainment and incidence. *Am J Hum Genet* 1969;21(6):566-80.
- Biri A, Onan A, Korucuglu U, Tiras B, Himmetoglu O. Bir Universite Hastanesinde Konjenital Malformasyonların Gorulme Sikligi ve Dagilimi. *Perinatol* 2005;13(2):80-5.
- Lochmiller C, Johnston D, Scott A, Risman M, Hecht JT. Genetic epidemiology study of idiopathic talipes equinovarus. *Am J Med Genet* 1998;79(2):90-6.
- Cardy AH, Sharp L, Torrance N, Hennekam RC, Miedzybrodzka Z. Is there evidence for etiologically distinct subgroups of idiopathic congenital talipes equinovarus? A case-only study and pedigree analysis. *PLoS One* 2011;6(4):e17895.
- Dimaggio A, Bensahel H, Souchet P, Mazeau P, Bonnet F. Classification of clubfoot. *J Pediatr Orthop B* 1995;4(2):129-36.
- Pirani S, Outerbridge H, Moran M, Sawatsky BJ. A method of evaluating the virgin clubfoot with substantial inter-observer reliability. In *POSNA. Volume 71. Miami, Florida;1995*,p.99.
- Howard CB, Benson MK. The ossific nuclei and the cartilage anlage of the talus and calcaneum. *J Bone Joint Surg Br* 1992;74(4):620-3.
- Huson A. Joints and movements of the foot: terminology and concepts. *Acta Morphol Neerl Scand* 1987;25(3):117-30.
- Templeton AW, Mcalister WH, Zim ID. Standardization of Terminology and Evaluation of Osseous Relationships in Congenitally Abnormal Feet. *Am J Roentgenol Radium Ther Nucl Med* 1965;93:374-81.
- Iltar S, Uysal M, Alemdaroglu KB, Aydogan NH, Atlilhan D. Treatment of clubfoot with the Ponseti method: should we begin casting in the newborn period or later? *J Foot Ankle Surg* 2010;49(5):426-31.
- Alves C, Escalda C, Fernandes P, Tavares D, Neves MC. Ponseti method: does age at the beginning of treatment make a difference? *Clin Orthop Relat Res* 2009;467(5):1271-7.
- Yagmurcu MF, Ermis MN, Akdeniz HE, Keskin E, Karakas ES. Ponseti management of clubfoot after walking age. *Pediatr Int* 2011;53(1):85-9.
- Verma A, Mehtani A, Sural S, Maini L, Gautam VK, Basran SS, et al. Management of idiopathic clubfoot in toddlers by Ponseti's method. *J Pediatr Orthop B* 2012;21(1):79-84.
- Kite JH. Non-operative treatment of congenital clubfoot. *Clin Orthop Relat Res* 1972;84:29-38.
- Staheli LT. *Practice of Pediatric Orthopedics*. Lippincott Williams & Wilkins Philadelphia USA. First edition 2001.p.102-5.
- Miyagi N, Iisaka H, Yasuda K, Kaneda K. Onset of ossification of the tarsal bones in congenital clubfoot. *J Pediatr Orthop* 1997;17(1):36-40.
- Pittner DE, Klingele KE, Beebe AC. Treatment of clubfoot with the Ponseti method: a comparison of casting materials. *J Pediatr Orthop* 2008;28(2):250-3.
- Cummings RJ. The effectiveness of botulinum A toxin as an adjunct to the treatment of clubfeet by the Ponseti method: a randomized, double blind, placebo-controlled study. *J Pediatr Orthop* 2009;29(6):564-9.
- Terrazas-Lafargue G, Morcuende JA. Effect of cast removal timing in the correction of idiopathic clubfoot by the Ponseti method. *Iowa Orthop J* 2007;27:24-7.
- Morcuende JA, Abbasi D, Dolan LA, Ponseti IV. Results of an accelerated Ponseti protocol for clubfoot. *J Pediatr Orthop* 2005;25(5):623-6.
- Dogan A, Korkmaz B, Cengiz N, Kalender AM, Gokalp MA. Biomechanical comparison of Achilles tenotomy and achilloplasty techniques in young rats: An experimental study. *J Am Podiatr Med Assoc* 2009;99(3):216-22.
- Parada SA, Baird GO, Auffant RA. Safety of percutaneous tendoachilles tenotomy performed under general anesthesia on infants with idiopathic clubfoot. *J Pediatr Orthop* 2009;29(8):916-9.
- Dobbs MB, Gordon JE, Walton T, Schoenecker PL. Bleeding complications following percutaneous tendoachilles tenotomy in the treatment of clubfoot deformity. *J Pediatr Orthop* 2004;24(4):353-7.
- Koureas G, Rampal V, Mascard E, Seringe R, Wicart P. The incidence and treatment of rocker bottom deformity as a complication of the conservative treatment of idiopathic congenital clubfoot. *J Bone Joint Surg Br* 2008;90(1):57-60.
- Dobbs MB, Rudzki JR, Purcell DB, Walton T, Porter KR, Gurnett CA. Factors predictive of outcome after use of the Ponseti method for the treatment of idiopathic clubfeet. *J Bone Joint Surg Am* 2004;86(1):22-7.
- Janicki JA, Wright JG, Weir S, Narayanan UG. A comparison of ankle foot orthoses with foot abduction orthoses to prevent recurrence following correction of idiopathic clubfoot by the Ponseti method. *J Bone Joint Surg Br* 2011;93(5):700-4.
- Zionts LE, Dietz FR. Bracing following correction of idiopathic clubfoot using the Ponseti method. *J Am Acad Orthop Surg* 2010;18(8):486-93.
- Sanghvi AV, Mittal VK. Conservative management of idiopathic clubfoot: Kite versus Ponseti method. *J Orthop Surg (Hong Kong)* 2009;17(1):67-71.
- Matos MA, de Oliveira LA. Comparison between Ponseti's and Kite's clubfoot treatment methods: a meta-analysis. *J Foot Ankle Surg* 2010;49(4):395-7.
- Richards BS, Faulks S, Rathjen KE, Karol LA, Johnston CE, Jones SA. A comparison of two non-operative methods of idiopathic clubfoot correction: The Ponseti method and the French functional (physiotherapy) method. *J Bone Joint Surg Am* 2008;90(11):2313-21.
- Chotel F, Parot R, Seringe R, Berard J, Wicart P. Comparative study: Ponseti method versus French physiotherapy for initial treatment of idiopathic clubfoot deformity. *J Pediatr Orthop* 2011;31(3):320-5.
- Utrilla-Rodríguez EM, Martínez-Cañavete MJ, Casares JA. Conservative treatment of clubfoot using modified Copenhagen method. *Pediatr Phys Ther* 2012;24(1):51-6.
- Sinclair MF, Bosch K, Rosenbaum D, et al. Pedobarographic analysis following Ponseti treatment for congenital clubfoot. *Clin Orthop Relat Res* 2009;467(5):1223-30.
- Gottschalk HP, Karol LA, Jeans KA. Gait analysis of children treated for moderate clubfoot with physical therapy versus the Ponseti cast technique. *J Pediatr Orthop* 2010;30(3):235-9.
- Garcia NL, McMullin ML, Tompkins BJ, Caskey PM, Mader SL, Baird GO. Gross motor development in babies with treated idiopathic clubfoot. *Pediatr Phys Ther* 2011;23(4):347-52.
- Schlegel UJ, Batal A, Pritsch M, Sobottke R, Roellinghoff M, Eysel P, et al. Functional midterm outcome in 131 consecutive cases of surgical clubfoot treatment. *Arch Orthop Trauma Surg* 2010;130(9):1077-81.
- Deniz G, Bombacı H, Tuygun H, Gorgec M, Kose O, Yanik HS. Long-term results of extensive surgical dissection in the treatment of congenital clubfoot. *Acta Orthop Traumatol Turc* 2008;42(1):44-52.
- Halanski MA, Davison JE, Huang JC, Walker CG, Walsh SJ, Crawford HA. Ponseti method compared with surgical treatment of clubfoot: a prospective comparison. *J Bone Joint Surg Am* 2010;92(2):270-8.
- Nagaraju KD, Vidyadhara S, Shetty AP, Venkatadass K, Rajasekaran S. Use of Ponseti's technique in recurrent clubfeet following Kite's method of correction. *J Pediatr Orthop B* 2008;17(4):189-93.
- Nogueira MP, Ey Battle AM, Alves CG. Is it possible to treat recurrent clubfoot with the Ponseti technique after posteromedial release?: a preliminary study. *Clin Orthop Relat Res* 2009;467(5):1298-305.
- El-Mowafi H, El-Alfy B, Refai M. Functional outcome of salvage of residual and recurrent deformities of clubfoot with Ilizarov technique. *Foot Ankle Surg* 2009;15(1):3-6.
- Park SS, Kim SW, Jung BS, Lee HS, Kim JS. Selective soft tissue release for recurrent or residual deformity after conservative treatment of idiopathic clubfoot. *J Bone Joint Surg Br* 2009;91(11):1526-30.

How to cite this article:

Sayit E, Uruç V. The Treatment of Clubfoot with the Ponseti Method: A Systematic Review. *J Clin Anal Med* 2014;5(suppl 3): 400-4.



Arthritis: Conventional and Advanced Radiological Imaging

Artritler: Konvansiyonel ve İleri Düzey Radyolojik Görüntüleme

Artritler: Radyolojik Görüntüleme / Arthritis: Radiological Imaging

Adviye Ergün¹, Tarkan Ergun², Ebru Torun²

¹Fizik Tedavi ve Rehabilitasyon Bölümü, ²Radyoloji Bölümü, Alanya Başkent Üniversitesi, Uygulama ve Araştırma Hastanesi, Antalya, Türkiye

Özet

Artritler bir ya da birden fazla eklemin akut ya da kronik inflamasyonudur. Osteoartrit ve romatoid artrit en sık izlenen tipi olmakla birlikte 100' den fazla farklı formu mevcuttur. Doğru ve erken tanılar eklemde gelişebilecek yapısal hasar ve fonksiyonel bozulmanın önlenmesi açısından son derece önemlidir. Görüntüleme bulguları, özellikle ileri düzey görüntüleme bulguları tanı ve artrit ilerleyişinin ve tedaviye yanıtının değerlendirilmesinde temel rol oynar. Bu derlemenin amacı sık olarak izlenen artritlerin konvansiyonel ve ileri düzey görüntüleme bulgularını tartışmak ve artritlerin radyolojik değerlendirmesine basitleştirilmiş bir yaklaşım sunmaktır.

Anahtar Kelimeler

Artritler; Tanı; Ayrıcı; Tanısal Görüntüleme

Abstract

Arthritides are acute or chronic inflammation of one or more joints. The most common types of arthritis are osteoarthritis and rheumatoid arthritis, but there are more than 100 different forms. Right and early diagnosis is extremely important for the prevention of eventual structural and functional disability of the affected joint. Imaging findings, especially those of advanced level imaging, play a major role in diagnosis and monitor the progression of arthritis or its response to therapy. The objective of the review is to discuss the findings of conventional and advanced radiological imaging of most common arthritides and to present a simplified approach for their radiological evaluation.

Keywords

Arthritis; Diagnosis; Differential; Diagnostic Imaging

DOI: 10.4328/JCAM.2943

Received: 17.10.2014 Accepted: 08.11.2014 Printed: 01.06.2014 J Clin Anal Med 2014;5(suppl 3): 405-12

Corresponding Author: Tarkan Ergun, Radyoloji Bölümü, Alanya Uygulama ve Araştırma Hastanesi, Başkent Üniversitesi, 07400 Alanya, Antalya, Türkiye.

T.: +90 2425112511 F.: +90 2425112350 E-Mail: tarkanergun@yahoo.com

Artritler: Konvansiyonel ve İleri Düzey Radyolojik Görüntüleme

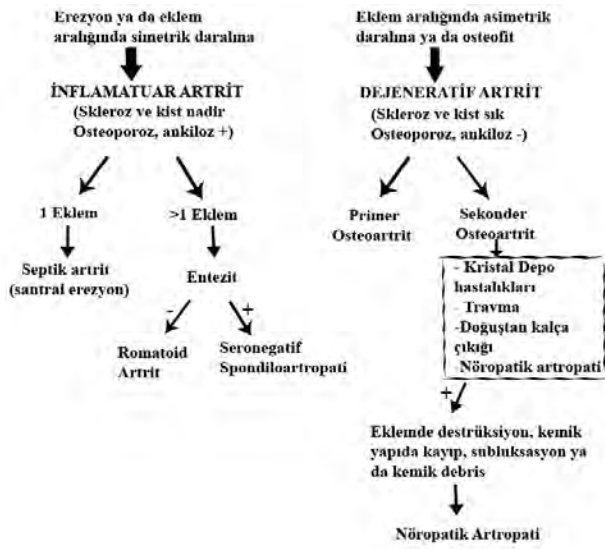
Artritler bir ya da birden fazla eklemde akut ya da kronik inflamasyonudur. Yüzden fazla formda görülebilir. Doğru ve erken tanılar eklemde gelişebilecek yapısal hasar ve fonksiyonel bozulmayı önler. Görüntüleme bulguları, özellikle ileri düzey görüntüleme bulguları tanıda son derece önemlidir.

Bu derlemenin amacı sık olarak izlenen artritlerin konvansiyonel ve ileri düzey görüntüleme bulgularını tartışmak ve artritlerin radyolojik değerlendirmesine basitleştirilmiş bir yaklaşım sunmaktır.

İnflamatuvar Artrit-Dejeneratif Artrit Ayrımı

Artritlere radyolojik yaklaşımda öncelikli olarak inflamatuvar artrit mi?, dejeneratif artrit mi? ayrımının yapılması gereklidir

Tablo 1. Artritlerde basitleştirilmiş radyolojik algoritma



(Tablo 1). Bu ayrım tedavi yöntemlerinin birbirinden farklı olması nedeni ile son derece önemlidir. Radyolojik yaklaşımda ilk olarak eklem aralığında daralma, osteofit formasyonu ve erezyon varlığı incelenmelidir. Dejeneratif artritlerde karakteristik olarak osteofit formasyonu ve eklem aralığında asimetrik daralma izlenir. İnflamatuvar artritlerde ise tanı koydurucu olarak erezyon ve eklem aralığında simetrik daralma görülür. Ek olarak inflamatuvar artritlerde dejeneratif artritlerin aksine osteoporoz ve ankiloz izlenir. Subkondral skleroz ve kist gelişimi ise daha nadirdir.

İnflamatuvar artrit tespit edildiğinde ilk olarak tutulan eklem sayısı değerlendirilmelidir. Tek eklemde tutulum varlığında öncelikli olarak septik artrit düşünülmelidir. Tanısında klinik muayene, laboratuvar bulguları ve eklem sıvısının incelemesi temeldir. Birden fazla eklem tutulumu varsa tanı seronegatif spondiloartropati (SpA) ya da romatoid artrit (RA) ile uyumludur. Seronegatif SpA' da, özellikle ankilozan spondilitte belirgin olmak üzere sakroiliak eklem ve vertebralarda tutulum dominanttır. RA' de ise temel olarak küçük eklemler etkilenir ve simetrik tutulum izlenir. RA' de sinoviyal dominant bulgudur, entezit izlenmez. Ayrıca seronegatif SpA' nın aksine romatoid faktör (RF) pozitifliği ve romatoid nodüller ile ilişkilidir.

İnflamatuvar Artritler

Seronegatif Spondiloartropatiler

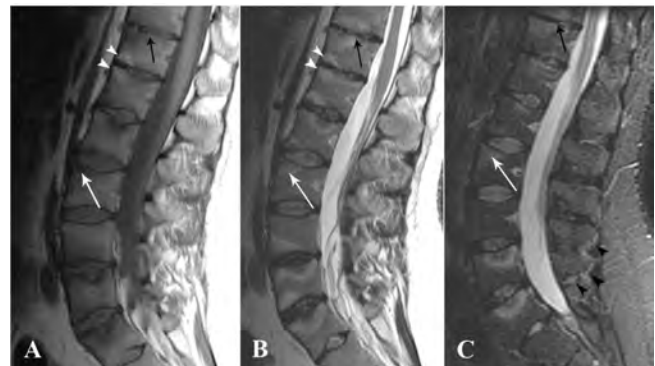
Seronegatif SpA'ler HLA B-27 antijeni ile ilişkili bir grup eklem hastalığıdır. Ankilozan spondilit (AS)(en sık), reaktif artrit (ör, Reiter sendromu), psöriatik artrit, inflamatuvar barsak hastalığı ile ilişkili artritler (ör, Crohn hastalığı ya da ülseratif kolit) ve belirlenemeyen spondiloartritler olmak üzere 5 alt gruba ayrılır. Bu alt grupların eklem tutulum bulguları birbiri ile benzer olabilir. Ancak hastanın hikayesi ve klinik bulguları ayrı tanıda genellikle yeterlidir (ör, reaktif artritte ürogenital trakt enfeksiyonu hikayesi, psöriatik artritte psöriatik cilt lezyonları). Sakroiliak eklem ve vertebral kolonun tutulumuna ek olarak üveit, kalkaneal entezit ya da periferik eklemlerde tutulum (AS için en sık kalça, psöriatik artrit ve reaktif artritte en sık el, ayak ve el bileği) 5 grupta da görülebilir. Ancak farklı sıklıktadır. AS ve inflamatuvar barsak hastalıklarına bağlı SpA' da sakroiliak eklem ve vertebral kolonda tutulum daha belirgin psöriatik artrit ve reaktif artritte ekstraaksiyel tutulum daha sık olarak izlenir [1].

Seronegatif SpA' lerde inflamatuvar lezyonlar vertebral kolonun tüm elemanlarını (vertebra, intervertebral disk, synovial eklemler ve vertebral kolonun tendon ve ligamanları) etkileyebilir. Tipik radyolojik bulguları sinoviyal, osteoit ve entezittir. Erken dönemde radyografi normalken manyetik rezonans görüntüleme (MRG) Romanus lezyonu, Anderson lezyonu, synovial eklem tutulumu ve ligamanda ödem görülebilir. Tedavi edilmeyen SpA' lerde ise son dönemde sindezmozit, ankiloz ya da yetmezlik fraktürü gelişebilir.

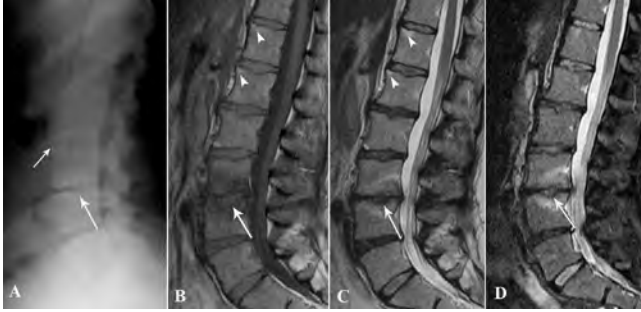Spinal kolonda MRG' de izlenebilecek bulgular

Vertebral korpus tutulumu (Anterior ve posterior spondilit, Romanus lezyonu): Spinal kolon tutulumunda en sık izlenen bulgudur. Tipik olarak vertebra korpusunun üst ya da alt endplate'inin ön ya da arka köşesi etkilenir. Hastalığın aktif döneminde bu alanda kemik iliği ödemi (osteoit), geç dönemde postinflamatuvar değişiklikler ile uyumlu yağlı dejenerasyon ve son dönemde ise radyografide dens olarak izlenen parlak köşe olarak adlandırılan skleroz görülür. Kemik iliği ödemi MRG' de T1AG' de hipo, T2AG' de hiperintens olarak, yağlı dejenerasyon T1AG ve T2AG' de hiperintens olarak ve skleroz her iki sekansta hipointens olarak izlenir (Şekil 1, Şekil 2). Tedavinin planlanması ve tedavinin etkinliğinin gösterilmesi açısından bu lezyonların doğru olarak sınıflandırılması son derece önemlidir. Radyografide vertebral tutulumla bağlı ilk bulgu vertebralının konkav üst ve alt yüzeylerinin anteriorunda oluşan erezyona bağlı vertebradaki kareleşmedir.

Şekil 1. Sagittal T1AG (a), sagittal T2AG (B) ve sagittal STIR (C) görüntüde L3 vertebra ön-üst köşesinde aktif romanus lezyonu ile uyumlu T1AG' de düşük, T2AG ve STIR sekansında yüksek sinyal intensitesi izleniyor (beyaz ok). İnaktif Romanus lezyonları ile uyumlu anterior vertebral köşelerde postinflamatuvar yağlı dejenerasyonlar görülüyor (beyaz ok başları). Erken dönem Anderson lezyonu ile uyumlu T11-12 intervertebral diskinde sinyal artışı ve komşu kemik iliğinde ödem izleniyor (siyah ok). Ek olarak alt lumbal düzeylerde entezit ile uyumlu interspinöz ve supraspinöz ligamanda intensite artışı dikkati çekiyor (siyah ok başları).



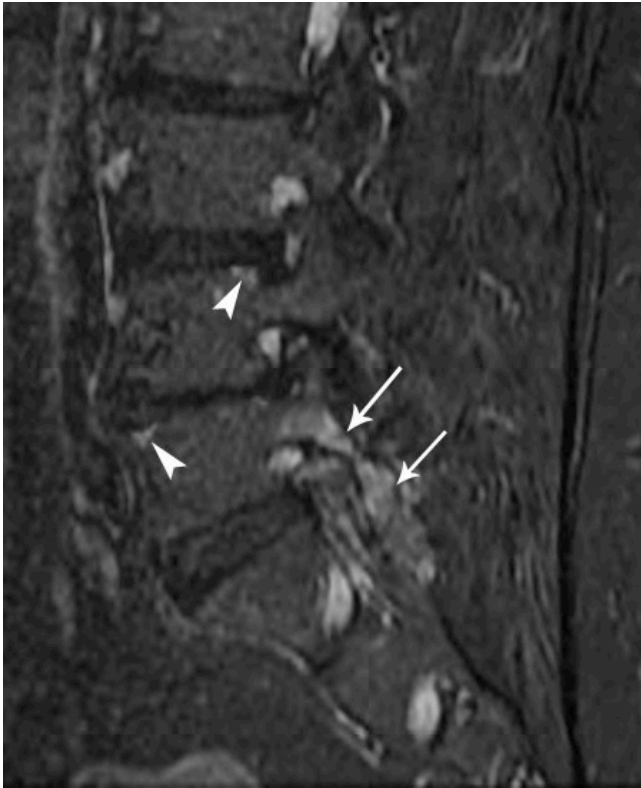
Şekil 2. Lumbal vertebranın lateral radiografisinde (A) geç dönemde Anderson lezyonu ile uyumlu L3-4 düzeyinde disk yüksekliğinde azalma, endplate'lerde skleroz, L4 vertebra üst endplate'inde santral kesimde irregülarite ve erezyon (beyaz ok) izleniyor. Ayrıca L3 vertebrada sindezmozit (siyah ok) görülüyor. Sagittal T1AG (B), sagittal T2AG (C) ve sagittal STIR (D) görüntüde L3 vertebra alt endplate'i ve L4 vertebra üst endplate'inde eroziv defekt ve komşu kemik iliğinde ödem izleniyor (beyaz ok). Ayrıca üst lumbal düzeylerde anterior vertebral köşelerde Tip II Romanus lezyonları izleniyor (ok başları).



İntervertebral disk tutulumu (Andersson lezyonu, romatoid spondilodiskit): Enfektif olmayan bir durumdur. AS' li hastaların %8'inde görülür [2]. MRG' de diskovertebral ünitenin tek ya da her iki yarısını etkileyebilen intervertebral diskte izlenen sinyal değişikliği olarak görülür. Diskteki ödem genellikle intervertebral diskin santral kesiminde, nukleus pulposusun içinde izlenir. Bu ödematöz değişiklikler döneminde radyografi normaldir. Diskovertebral tutulumunun geç döneminde radyografide intervertebral disk yüksekliğinde azalma ile birlikte vertebral endplate'in özellikle santral kesiminde irregülarite ve erezyon görülür (Şekil 1, Şekil 2).

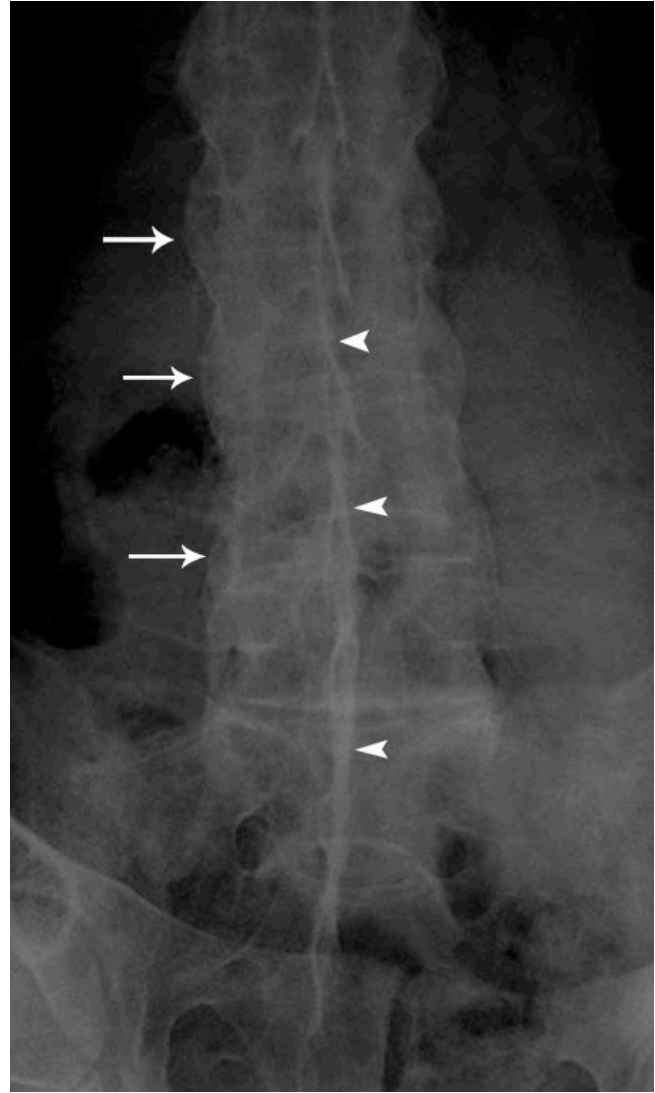
Vertebral kolonun synovial eklemlerinde tutulum: Faset eklemler (en sık), kostovertebral eklemler ve kostotransvers eklemler etkilenebilir. Tutulan eklemlerde karakteristik olarak MRG' de efüzyon, sinoviyon, erezyon ve kemik iliği ödemi görülür (Şekil 3). Vertebral kolonun ligamanlarının tutulumu (Entezit): En sık interspinöz ve supraspinöz ligaman etkilenir. Kemik ve ligamanın

Şekil 3. Sagittal STIR görüntüde faset eklemlerde ve komşu yumuşak dokuda artrit ile uyumlu ödem izleniyor (oklar). Ek olarak marjinal yerleşimli spondilitler görülüyor (ok başları).



birleşim yerinde, entezis bölgesinde ödem-inflamatuar değişiklikler olarak izlenir (Şekil 1). Ligaman tutulumunun ilerleyen döneminde fibrozis, son döneminde ise radyografik olarak izlenen kalsifikasyon görülür (Şekil 4).

Şekil 4. Ön-arka radyografide köprüleşen sindezmozitler (bambu kamışı) (oklar) ve interspinöz ligamanda ossifikasyon izleniyor (ok başları).

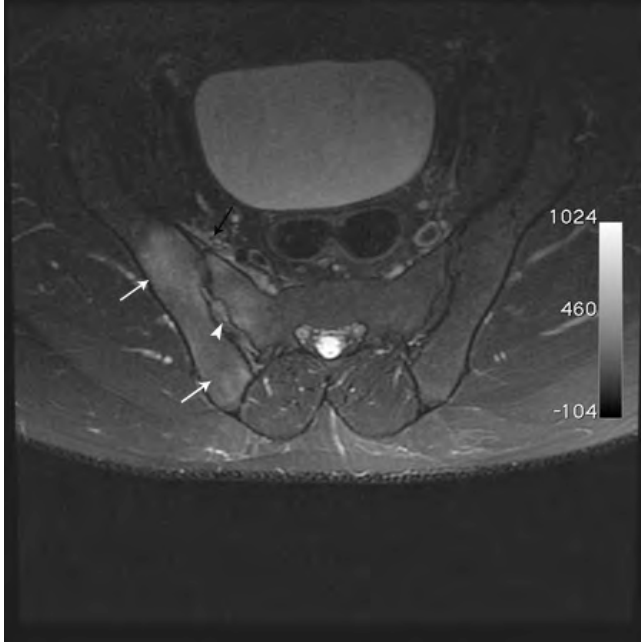


Sindezmofit ve ankiroz: Sindezmozit annulus fibrozun dış yüzünün kemikleşmesidir. Vertebra köşesinin annulus fibrozise yapıştığı yerden başlar [3]. Spinal kolonda izlenen diğer lezyonların aksine konvansiyonel radyografi sindezmoziti göstermede MRG' ye göre daha üstündür. Sindezmozitlerin kalınlaşıp devamlılık göstermesi lumbal vertebranın AP grafisinde bambu kamışı görünümü olarak adlandırılır (Şekil 4).

Spondiloartrilerde vertebral kolonun izole tutulumu nadirdir. Genellikle sakroiliak eklemin artrit ile birliktedir [4]. Bu nedenle sakroiliak eklem mutlaka değerlendirilmelidir. AS ve enteropatik artropatide sakroiliak eklem tutulumu hastalığın son döneminde daha sık olmakla birlikte genellikle bilateraldir. Reiter ve psöriatik artritte ise tutulum genellikle unilateraldir. Patolojik süreç eklemin sinovial zar ile kaplı ön-alt 1/3 kısmından başlar. İliak kenarda kırık yapı daha ince olduğundan dolayı ilk bulgular iliak kanatta görülür. Erken dönemde erezyonlara bağlı eklem yüzlerinin netliğinde kayıp, kortekste devamsızlık ve eklem aralığında yalancı genişleme görülür (evre I). Ardından eklem yüzeyinde

skleroz (evre II), eklem aralığında daralma (evre III) ve son dönemde (evre IV) ise ankiloz izlenir. MRG sakroiliit tanısında BT'ye göre daha üstündür. BT normalden erken evre ve aktif sakroiliit tanısının konulmasını sağlar. Erken dönem sakroiliitte MRG' de kemik iliği ödemi izlenir. Ayrıca eklemden efüzyon ve komşu yumuşak dokularda ödem görülebilir (Şekil 5).

Şekil 5. BT ve radyografik incelemesi normal olan hastanın aksiyel yağ baskılı T2A görüntüsünde, sağ sakroiliak eklemden erken dönemde sakroiliit ile uyumlu karşılıklı yüzlerde yaygın ödem (beyaz oklar), eklem aralığında efüzyon (ok başı) ve komşu yumuşak dokularda ödem (siyah ok) görülüyor.



Romatoid Artrit

Romatoid artrit RF pozitifliği (%70) ve romatoid nodüller ile ilişkili sıklıkla orta yaşlı kadınlarda izlenen kronik sistemik bir hastalıktır. En sık görülen inflamatuvar artrit olup popülasyonun yaklaşık %1'ini etkiler [5]. Synovit ve synovial proliferasyon (pannus) ile karakterizedir. Üçden fazla eklemden bilateral simetrik tutulum RA' in temel bulgusudur. En sık olarak 2. ve 3. metokarpofalangeal ve 3. proksimal interfalangeal eklem tutulur. Radiokarpal, interkarpal, karpometakarpal, metakarpofalangeal ve proksimal interfalangeal eklemler diğer sık tutulan yerlerdir. Ayakta en sık olarak metatarsofalangeal ve interfalangeal eklemler etkilenir. Hastalığın geç dönemlerinde ise daha büyük eklemler ve vertebral kolonun eklemleri (özellikle servikal vertebra ve atlantoaksiyel eklem) tutulabilir. Seronegatif SpA' nın aksine kalça eklemleri ve sakroiliak eklemler normalde etkilenmez.

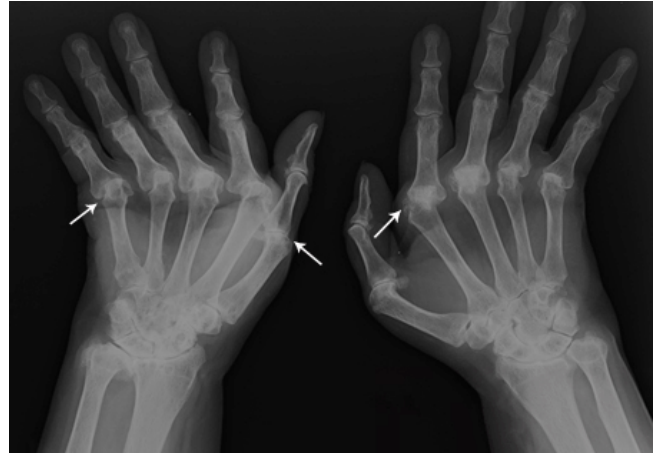Patolojik süreçte temel hedef synoviumdur. Synoviumdaki inflamatuvar tutulum erken dönemde tedavi edilmezse kemik ve kartilajda erezyona neden olan irreversible eklem hasarı ile ilişkili kalınlaşmış synoviuma (pannusa) dönüşür.

Hastalığın tespitinde radyografi temel olarak kullanılmakla birlikte MRG ve US' i radyografi ve BT' ye göre üstündür. Erken dönemde radyografi normalden MRG' de synovit, kemik iliği ödemi, erezyon ve tenosynovit izlenebilir. Tedavi edilmeyen RA' de ise son dönemde eklem aralığında simetrik daralma, ankiloz, masif erezyonlar, deformite ve ciddi sekonder osteoartritik değişiklikler gelişir (Şekil 6).

RA' de MRG' de izlenebilecek bulgular:

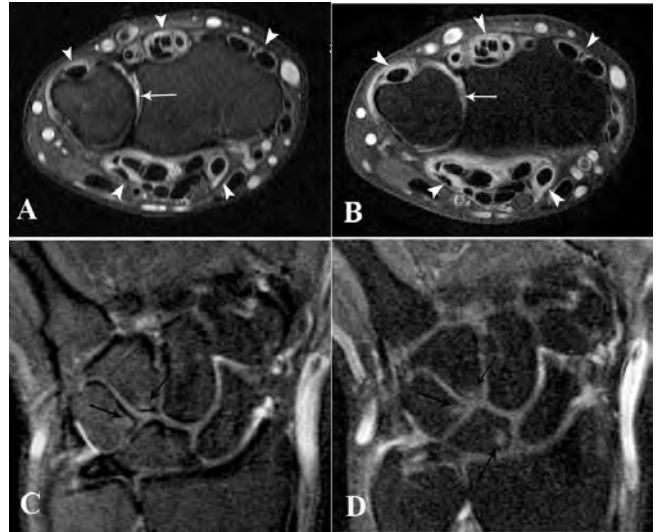
Synovit: RA' de en erken izlenen bulgudur Geri dönebilir bir pa-

Şekil 6. İleri dönem RA olgusunda ön-arka radiografide midkarpal, radiokarpal, distal radioulnar, metakarpofalangeal eklemlerde osteopeni, eklem aralığından simetrik daralma, erezyonlar ve metakarpofalangeal eklemlerde subluksasyonlar (oklar) izleniyor.



toloji olup fibrozis, kartilaj ya da kemik destrüksiyonu ile ilişkisi yoktur. MRG' de kalınlaşmış kontrastlanan synovium ve eşlik eden artmış sıvı içeriği olarak izlenir [6]. Kalınlaşmış synovial doku eklem içi sıvı ile benzer intensitededir (T1AG' de hipo, T2AG' de hiperintens). Ancak sıvının aksine ivkm sonrası kontrastlanır (Şekil 7).

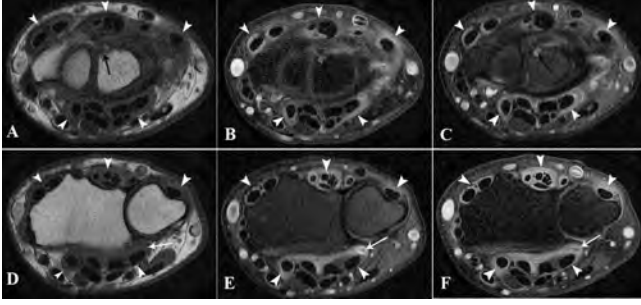
Şekil 7. Radyografisi normal erken RA hastasının aksiyel yağ baskılı T2A (A), ivkm sonrası aksiyel yağ baskılı T1A görüntüsünde (B) fleksör ve ekstensor tendonlarda kontrastlanan yaygın synovit (ok başları) ve radyoulnar kavitede kontrastlanmayan yüksek sinyalli efüzyon (beyaz ok) izleniyor. Ayrıca koronal yağ baskılı T2AG (C) ve ivkm sonrası yağ baskılı koronal T1AG' de (D) karpal kemiklerde ödem ile uyumlu ivkm sonrası kontrastlanan subkondral yerleşimli belirsiz sınırlı intensite artımları görülüyor (siyah oklar).



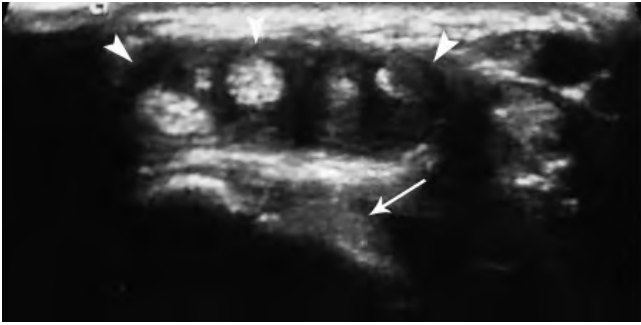
Hipertrofik synovium (Fibrotik pannus): İleri dönem RA' da izlenir. İnflamatuvar synovial dokunun tümör benzeri fokal proliferasyonudur [7]. MRG' de synovite göre daha düşük sinyallidir ve daha az kontrastlanır (Şekil 8, Şekil 9) [8].

Kemik iliği ödemi: RA' in erken dönem bulgusudur. Aktif inflamasyonun işareti olup erezyon gelişiminin öncül göstergesi olarak kabul edilmektedir [9]. Potansiyel olarak reversible durumu gösterir [10]. Genellikle subkondral bölgede yerleşimlidir. MRG' de kontrastlanan belirsiz sınırlı yüksek sinyalli alan olarak izlenir (Şekil 7). Kemik iliği ödeminin RA' de saptanması son derece önemlidir. Ancak synovit gibi nonspesifik bir bulgu olup travmatik, tümöral ve dejeneratif kemik hastalıklarına bağlı da görülebilir.

Şekil 8. Radyografik bulguları normal erken RA olgusunda aksiyel T1 AG (A,D), aksiyel yağ baskılı T2AG (B,F) ve ivkm sonrası aksiyel yağ baskılı T1AG' de (C,G) volar fleksor ve dorsal ekstensor kompartmanlarda yaygın tenosynoviyot (ok başları), lunat kemikte belirgin kontrastlanan keskin sınırlı erezyon (siyah ok) ve fleksor kompartmanda medial kesimde kontrastlanmayan pannus (beyaz ok) izleniyor.

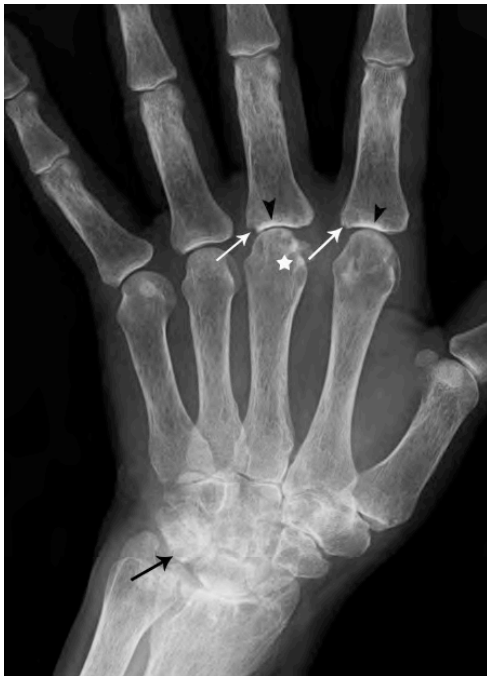

Şekil 9. Aksiyel US görüntüde dorsal ekstensor tendonlarda yaygın tenosynoviyot ile uyumlu ödemli kalınlaşmış, hipoekoik synovium görülüyor. Ek olarak interkarpal eklemlerde yüksek ekojeniteli pannus izleniyor.



Erezyonlar: RA' in tanısında anahtar görüntüleme bulgusudur. Pannusa bağlı gelişir. İrreversible eklem hasarı ile ilişkilidir. Karakteristik olarak kıkırdak ile kaplı olmayan kemiğin çıplak alanlardan başlar (marjinal erezyon). Radyografide kemik korteksin izlenmemesi, kortekste devamsızlık şeklinde görülür (Şekil 10). MRG erezyonların tespitinde konvansiyonel radyografiye

Şekil 10. Sağ el ön-arka röntgenogramda 2,3. metakarpofalangeal eklemlerde simetrik daralma (okbaşı) ve subkondral kistler (yıldız) görülüyor. 2. ve 3. parmak proksimal falanksında unlar yüzde marjinal erezyonlar izleniyor (beyaz oklar). Ayrıca interkarpal, karpometakarpal, radiokarpal ve radioulnar eklemlerde eklem aralığında simetrik daralma, erezyonlar (siyah ok), osteopeni ve kist formasyonları dik-kati çekiyor.



göre daha üstündür ve daha erken dönemde erezyonları tespit eder [11]. MRG de erezyon juxtaartiküler lokalizasyonda T1AG' de hipo, T2AG' de hiperintens karakterde, ivkm sonrası kontrastlanan keskin sınırlı kemik lezyonu olarak görülür. Kemik iliği ödeminin aksine daha keskin sınırlıdır ve kortekste kesintiye neden olur (Şekil 8) [12].

Tenosynoviyot: Kontrastlanan kalınlaşmış tendon kılıfı ve tendon kılıfında sıvı olarak görülür (Şekil 7, Şekil 8, Şekil 9). Tenosynoviyotun tespiti synoviyot (inflamasyonun) yaygınlığınının değerlendirilmesinde ve son dönemde ilişkili olduğu tendon rüptürü olasılığı açısından önemlidir [13].

RA' in ayırıcı tanısında temel olarak periferik eklemleri tutan seronegatif spondiloartropatiler, özellikle psöriatik artritis yer alır. Hastanın hikayesi tanı koydurucudur. Radyografik ayırmada ise psöriatik artritte kemikte proliferasyon (entezite bağlı) ve osteoliz (kalem hokka) görülür [14]. Ayrıca RA' in aksine temel olarak distal interfalangeal eklemler tutulur.

Septik Artrit

Septik artrit tek (%80-90) ya da birden fazla eklemde çeşitli mikroorganizmalarla enfekte olmasıdır. Tüm enfektif ajanlara bağlı gelişmekle birlikte en sık etken bakteriyeldir. Bakteriyel artrit tipik olarak hızlı ilerler. Temel risk faktörleri ileri yaş ve yakın dönemde gelişen bakteriyemidir. Diğer risk faktörleri arasında diabetes mellitus, romatoid artritis, eklem protezi ve son zamanlarda geçirilmiş eklem cerrahisi yer alır [15]. Klasik klinik bulguları tek eklemlerde akut ısı artışı, şişlik ve ağrıdır (%80-90). En sık olarak (%50) diz ekleminde tutulum izlenir.

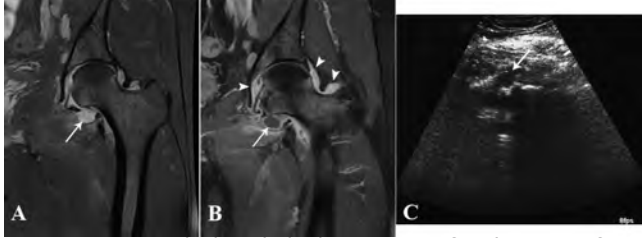
Septik artritte eklem hasarının temel nedeni bakteri ürünü ve toksinlerinden ziyade konak inflamatuvar cevabıdır. Bakteri hematogen ya da direkt yolla eklemle ulaştıktan sonra yüksek vasküleriteli synovial membrana tutunur. Bakteri ve bakteri ürünlerine karşı synovial membranda hızla proliferatif hiperplazi gelişir. Eş zamanlı olarak eklem içi sıvıdaki lökositlerden proteolitik enzimler ve akut inflamatuvar hücreler salınır. Her ikisi birden artiküler kartilajda yıkıma, kartilaj sentezinde inhibisyona ve subkondral kemikte kayba neden olur. Tipik olarak hasarlanma ilk olarak kartilaj-synovium bileşke yerinde görülür. Eğer tedavi edilmezse infeksiyon eklemde komşu yumuşak dokulara yayılır [16].

Radyolojik görünümü diğer inflamatuvar artritlerle benzer şekilde periartiküler osteopeni, yumuşak doku şişliği, kemik erezyonları ve eklem aralığında simetrik daralmadır. Eklem aralığı başlangıçta efüzyona bağlı genişleyebilir.

Konvansiyonel röntgende erken dönem bulgular belirsizdir. Yumuşak doku ödemi, eklem aralığında efüzyona bağlı genişleme ve enfeksiyona bağlı hiperemik yanıtla ilişkili periartiküler osteopeni görülebilir. İlerleyen dönemde kartilaj yıkımı sonucu marjinal ve santral fokal erezyonlar gelişir. Marjinal erezyonlar kartilajla kaplı olmayan kemik bölgelerinde izlenir. Kartilajdaki yaygın erezyonlara bağlı olarak eklem aralığında simetrik daralma gelişir. Son dönemde ise kemikte ve eklemlerde destrüksiyon görülür [17]. Ayrıca osteomyelit ve yumuşak doku abseleri de gelişebilir. US eklem efüzyonunun varlığını göstermede son derece duyarlıdır. Ayrıca efüzyon varlığında örneklemeye için yol gösterici olarak da kullanılır (Şekil 11).

MRG septik artrit en erken bulguları olan synovial inflamasyon ve efüzyonu kolaylıkla ortaya koyar. Ayrıca kıkırdak (fokal kayıp), kemik yapıdaki (reaktif inflamasyona bağlı komşu kemik iliğinde sinyal değişikliği) ve yumuşak dokudaki (ödem-inflamatuvar değişiklikler) değişiklikleri erken dönemde net olarak gösterir (Şekil 11) [18].

Şekil 11. Koronal yağ baskılı T2AG (A) ve ivkm sonrası yağ baskılı T1AG' de (B) sol kalça ekleminde efüzyon (ok) ve synovial inflamasyon (ok başları) izleniyor. Ayrıca eklem komşuluğundaki yumuşak dokularda ödem-inflamatuvar değişiklikler görülüyor. Aynı olgunun ultrasonografi görüntüsünde (C) sol kalça eklemindeki efüzyon net olarak izleniyor.



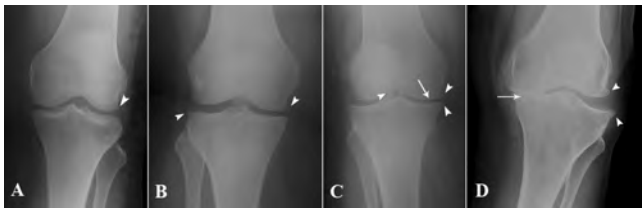Septik artritlin radyolojik bulguları nonspesifik olup nonenfeksiyöz inflamatuvar artropatilere benzeyebilir tanı için klinik muayene, laboratuvar bulguları ve eklemden sıvının incelenmesi gereklidir.

Dejeneratif Artritler Osteoartrit

Osteoartrit (OA) en sık görülen eklem hastalığıdır. 50 yaş üstü bireylerin %10'unu etkiler. Tüm eklemleri etkilemekle birlikte en sık yük binen diz ve kalça ekleminde izlenir. Eklem kırırdağı ile subkondral kemikte yapım ve yıkım arasındaki dengenin bozulması sonucu oluşur. Kıkırdakta dejenerasyon-kayıp, eklem kenarlarında kemik hipertrofisi-osteofit formasyonu ve subkondral kemikte yeniden şekillenme ile karakterizedir [19]. İlerleyici dejeneratif bir eklem hastalığı olup sinoviyal eklemi oluşturan kırırdağ, subkondral kemik, sinoviyal doku, ligamentler, kapsül ve kaslar gibi eklemün tüm elemanlarını etkilenir.

Direkt grafiler, OA tanısını koymada ve tedavi planlanmasında en sık kullanılan radyolojik yöntemlerdir. Direkt grafideki erken bulgu kartilaj kaybına bağlı eklem aralığında izlenen asimmetrik daralma ya da osteofit formasyonudur. İlerleyen dönemde eklem aralığındaki daralmada artış, osteofitlerde büyüme ve subkondral skleroz-kist gelişimi izlenir (Şekil 12). OA' in son döneminde ise deformiteler, subluksasyon ve eklem fareleri görülür [20].

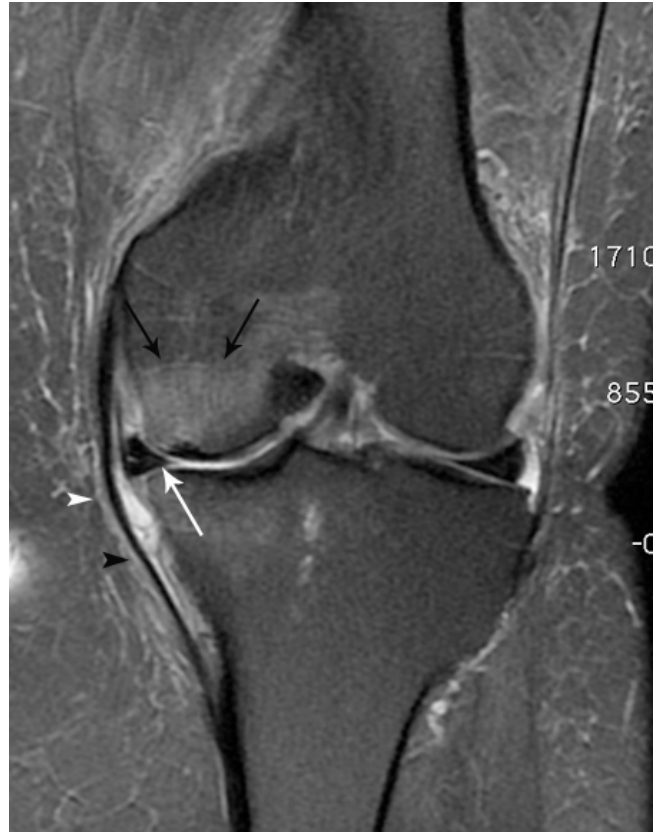Şekil 12. Ön-arka diz eklemi röntgenogramlarında: (A) Kellgren-Lawrence skor 1: Femur lateral kondilinde belirsiz osteofit (okbaşı) ve diz eklemi medial kesiminde şüpheli daralma; (B) Kellgren-Lawrence skor 2: Eklem aralığında asimmetrik daralma ve küçük boyutlu osteofitler (okbaşları); (C) Kellgren-Lawrence skor 3: Medial tibial çıkıntıda ve diz eklemi medial kesiminde orta boyutlu osteofitler (ok başları), eklem aralığında orta düzeyde asimmetrik daralma (ok) ve minimal subkondral skleroz; (D) Kellgren-Lawrence skor 4: Eklem aralığında belirgin daralma, subkondral skleroz (ok) ve büyük boyutlu osteofitler (ok başları) izleniyor.



MRG kemik ve kırırdağ yapılarıdaki değişiklikleri radyografiye göre erken dönemde saptar, Ayrıca OA'e bağlı radyografik olarak izlenemeyen yumuşak doku değişikliklerini (meniskal yırtık, meniskal subluksasyon, synovit, efüzyon, baker kisti, ön-arka çapraz ve iç-dış yağ bağ zedelenmeleri) net olarak ortaya koyar (Şekil 13).

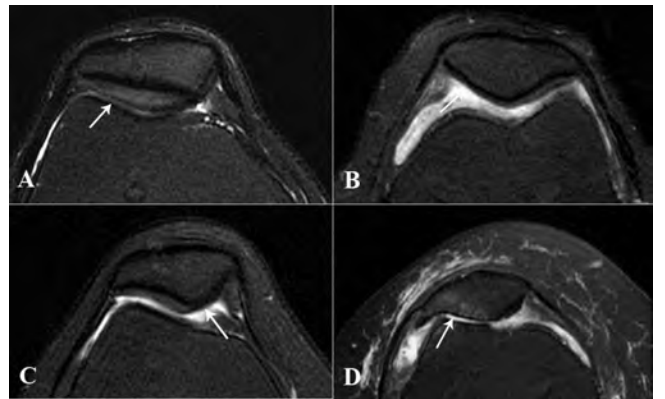
Kartilajda zedelenme: OA' deki temel bulgudur. Kartilaj kaybı konvansiyonel röntgende eklem aralığındaki daralmanın düzeyi ölçülerek değerlendirilir. Eklem aralığındaki daralma inflamatuvar artritlerin aksine tipik olarak asimmetriktir. MRG ise kartilajdaki zedelenmeyi ve düzeyini direkt olarak ortaya koyar. Tutulu-

Şekil 13. Koronal yağ baskılı T2AG' de iç yağ bağda zedelenme (ok başları), kemik iliği ödemi (siyah oklar), iç menisküste yırtık (beyaz ok) ve eklem içi sıvıda artış izleniyor.



mun değerlendirilmesinde farklı semikantitatif yöntemler kullanılmakla birlikte rutin pratikte en sık kullanılan sınıflamaya göre MRG' de evre I lezyonlar: kırırdağ kalınlığında ve sinyal intensitesinde ödeme bağlı artış; Evre IIa: Kırırdağ yapıda artiküler kartilaj kalınlığının yarısından daha az olan incelleme; Evre IIb: Kırırdağ yapıda tam kayıp olmadan artiküler kartilaj kalınlığının yarısından daha fazla olan incelleme; Evre III: Artiküler kartilajda tam kayıptır (Şekil 14) [21,22].

Şekil 14. Aksiyel GE sekansında patellofemoral eklem medial faset yüzeyinde farklı evrelerde kartilaj lezyonu izleniyor. (A) Evre I: Kırırdağ kalınlığında ve sinyal intensitesinde ödeme bağlı artış; (B) Evre IIa: Kırırdağ yapıda artiküler kartilaj kalınlığının yarısından daha az olan incelleme; (C) Evre IIb: Kırırdağ yapıda tam kayıp olmadan artiküler kartilaj kalınlığının yarısından daha fazla olan incelleme; (D) Evre III: Artiküler kartilajda tam kayıp.



Subkondral kemik yapıdaki değişiklikler: Kemik iliği ödemi, subkondral kist-skleroz ve subkondral kemik yapıdaki güçsüzleşmeye bağlı subkondral yüzeyin düzleşmesi ya da depresyonudur. Radyografi normalken MRG kemik iliği ödemi net olarak ortaya koyar. Subkondral kemik yapıdaki değişiklikler sıklıkla komşu kartilaj yapıdaki defekt ile birliktelik gösterir. Kemik iliği ödemi

subkondral alanda kötü sınırlı T1AG' de düşük, T2AG ve yağ baskılı T2AG' de yüksek sinyalli alan olarak izlenir (Şekil 13). Yumuşak doku değişiklikleri: Ligamentöz ve meniskal patoloji varlığı ile OA'in düzeyi ilişkilidir. En sık zedelenme ön çapraz bağ ve medial menisküste izlenir.

Nöropatik Artropati

Nöropatik artropati, sensorial eklem innervasyonunun bozulmasına bağlı olarak gelişen kemik ve eklemde destrüksiyonu ile karakterize kronik, ilerleyici bir eklem hastalığıdır. Diabetes mellitus, siringomyeli, sifiliz ve diğer nöropatiye neden olan hastalıklarla ilişkilidir.

Nöropatik artropatinin patofizyolojisi tam olarak bilinmemekle birlikte iki temel teori düşünülmektedir. Nörotravma teorisine göre, koruyucu normal ağrı algılamasının kaybına bağlı tekrarlayan travmalar sonucu, eklemlerde ilerleyici eklem harabiyeti, hemartroz, sinovyal kalınlaşma ve sekonder ligaman laksitesinin geliştiği kabul edilmektedir [23]. Nörovasküler teori ise nöropatik artropatiye eşlik eden vasküler değişiklikleri vurgulamaktadır. Otonomik nöropati sonucu kemiklerin kan akışındaki sempatik sistemin regülasyonu bozulmaktadır [24]. Sempatik vazokonstrüksiyonun ortadan kalkması ile kemiklere olan kan akımı artar. Kemik yıkımı ile yapımı arasındaki denge yıkım yönünde bozulur. Kemik dokudaki bu zayıflama sonucunda da nöropatik değişiklikler gelişir [25].

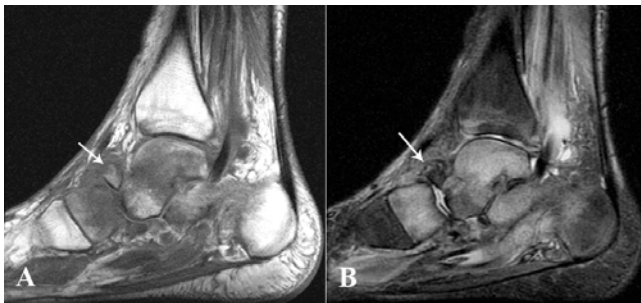
Nöropatik artropati radyolojik olarak hipertrofik patern, atrofik patern ya da her ikisinin birlikteliği şeklinde izlenir. Hipertrofik paternde eklemde destrüksiyon ve fragmentasyon, kemikte skleroz ve osteofit formasyonu dominat bulgulardır. Osteofitler OA' in aksine erken dönemde gelişir, kötü sınırlıdır, yuvarlak kenarlıdır ve büyük boyutludur.

Atrofik formda ise cerrahi amputasyon benzeri şekilde kemik yapıda kayıp dominant bulgudur.

Eklem diziliminde bozulma, eklem aralığında kemik debris ve büyük kanlı kalıcı efüzyon ise her iki tipte de izlenir.

MRG kırık ve kemik yapıdaki bozulmaları erken dönemde ortaya koyar. Konvansiyonel röntgende izlenmeyen kemik ve yumuşak doku ödemi gösterir (Şekil 15) [26].

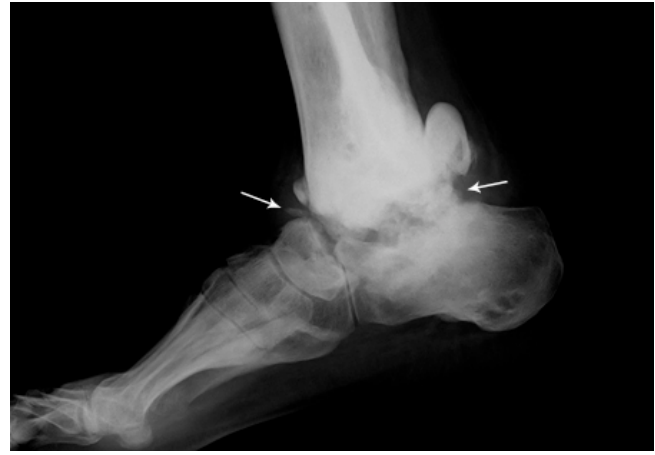Şekil 15. Erken evre nöropatik artropati olgusunda sagittal T1AG (A) ve yağ baskılı sagittal T2AG' de (B) tarsal, metatarsal kemiklerde ve tibia distal epifizometafizinde yaygın kemik iliğinde ödem ve medial kuneiform kemikte fragmentasyon izleniyor (ok). Ayrıca sempatik vazokonstrüksiyonun yokluğuna bağlı yaygın yumuşak doku ödemi görülüyor.



Nöropatik artropati alt ekstremitelerde daha sık olarak izlenir. Diabetes mellitus en sık nedenidir. Genellikle ayak ve ayak bileğinde görülür. Diabetik hastalarda genellikle hipertrofik eklem değişiklikleri izlenmekle birlikte atrofik patern de izlenebilir (Şekil 16). Üst ekstremitenin yük binmeyen eklemlerinde ise atrofik patern daha sıktır ve genellikle siringomyeli ile ilişkilidir.

Radyolojik bulgulara ek olarak tutulan eklemde lokalizasyonu ve klinik hikaye nöropatik artropati için tanı koydurucudur.

Şekil 16. Lateral radiografide atrofik tipte nöropatik artropati ile uyumlu distal tibia ve talusta rezorpsiyon, yaygın skleroz görülüyor. Subtalar eklemlerde destrüksiyon ve eklem aralığında kemik fragmentasyonlar izleniyor (oklar).



Sonuç

Artrilerde erezyon ya da osteofit formasyonu varlığı, eklem aralığındaki daralmanın şekli, eklem dağılımı ve tutulan eklem sayısı ayırıcı tanı için temel kriterlerdir. Mükemmel kemik, kırık ve yumuşak doku rezolüsyonuna sahip MRG erken dönem değişiklikleri saptamada en iyi görüntüleme yöntemidir.

Çıkar Çakışması ve Finansman Beyanı

Bu çalışmada çıkar çakışması ve finansman destek alındığı beyan edilmemiştir.

Kaynaklar

1. Dougados M, van der Linden S, Juhlin R, Huitfeldt B, Amor B, Calin A, et al. The European Spondylarthropathy Study Group preliminary criteria for the classification of spondylarthropathy. *Arthritis Rheum* 1991;34(10):1218-27.
2. Kabasakal Y, Garrett SL, Calin A. The epidemiology of spondylodiscitis in ankylosing spondylitis: a controlled study. *Br J Rheumatol* 1996;35(7):660-3.
3. Braun J, Baraliakos X, Golder W, Hermann KG, Listing J, Brandt J, et al. Analysing chronic spinal changes in ankylosing spondylitis: a systematic comparison of conventional x rays with magnetic resonance imaging using established and new scoring systems. *Ann Rheum Dis* 2004;63(9):1046-55.
4. Bollow M. Magnetic resonance imaging in ankylosing spondylitis (Marie-Struempell-Bechterew disease). *Rofo* 2002;174(12):1489-99.
5. Gabriel SE. The epidemiology of rheumatoid arthritis. *Rheum Dis Clin North Am* 2001;27(2):269-81.
6. Farrant JM, O'Connor PJ, Grainger AJ. Advanced imaging in rheumatoid arthritis. Part I: Synovitis. *Skeletal Radiol* 2007;36(4):269-79.
7. König H, Sieper J, Wolf KJ. Rheumatoid arthritis: evaluation of hypervascular and fibrous pannus with dynamic MR imaging enhanced with Gd-DTPA. *Radiology* 1990;176(2):473-7.
8. Sommer OJ, Kladosek A, Weiler V, Czembirek H, Boeck M, Stiskal M. Rheumatoid arthritis: a practical guide to state-of-the-art imaging, image interpretation, and clinical implications. *Radio Graphics* 2005;25(2):381-98.
9. McQueen FM. The use of MRI in early RA. *Rheumatology (Oxford)* 2008;47(11):1597-9.
10. McQueen FM, Benton N, Perry D, Crabbe J, Robinson E, Yeoman S, et al. Bone edema scored on magnetic resonance imaging scans of the dominant carpus at presentation predicts radiographic joint damage of the hands and feet six years later in patients with rheumatoid arthritis. *Arthritis Rheum* 2003;48(7):1814-27.
11. Boutry N, Morel M, Flipo RM, Demondion X, Cotten A. Early rheumatoid arthritis: a review of MRI and sonographic findings. *AJR Am J Roentgenol* 2007;189(6):1502-9.
12. Østergaard M, Peterfy C, Conaghan P, McQueen F, Bird P, Ejlberg B, et al. OMERACT Rheumatoid Arthritis Magnetic Resonance Imaging Studies: core set of MRI acquisitions, joint pathology definitions, and the OMERACT RA-MRI scoring system. *J Rheumatol* 2003;30(6):1385-6.
13. McQueen F, Beckley V, Crabbe J, Robinson E, Yeoman S, Stewart N. Magnetic resonance imaging evidence of tendinopathy in early rheumatoid arthritis predicts tendon rupture at six years. *Arthritis Rheum* 2005;52(3):744-51.
14. Ejlberg B, Narvestad E, Rostrop E, Szudlarek M, Jacobsen S, Thomsen HS, et al. Magnetic resonance imaging of wrist and finger joints in healthy subjects occasionally shows changes resembling erosions and synovitis as seen in rheumatoid arthritis. *Arthritis Rheum* 2004;50(4):1097-106.
15. Shirliff ME, Mader JT. Acute septic arthritis. *Clin Microbiol Rev* 2002;15(4):528.
16. Goldenberg DL. Septic arthritis. *Lancet* 1988;1(351):197-202.
17. Chew FS, editors. *Skeletal radiology: The bare bones*. Philadelphia: Lippincott

Williams & Wilkins;2010,p.223.

18. Learch TJ, Farooki S. Magnetic resonance imaging of septic arthritis. Clin Imaging 2000;24(4):236-42.

19. Di Cesare PE, Abramson SB: Pathogenesis of osteoarthritis. In: Harris ED Jr, Budd RC, Firestein GS, Genovese MC, Sergent JS, Ruddy S, Sledge CB, editors. Kelley's Textbook of rheumatology. 7th ed. Philadelphia: Elsevier/Saunders. Philadelphia; 2005,p.1493-513.

20. Moskowitz RW, Holderbaum D. Clinical and laboratory findings in osteoarthritis. In: Koopman W, editor. Arthritis and allied conditions: a textbook of rheumatology. 14th ed. Philadelphia: Lippincott William and Wilkins; 2001.p.2216-45.

21. Recht MP, Piraino DW, Paletta GA, Schils JP, Belhobek GH. Accuracy of fat-suppressed three-dimensional spoiled gradient-echo FLASH MR imaging in the detection of patellofemoral articular cartilage abnormalities. Radiology 1996;198(1):209-12.

22. Link TM, Steinbach LS, Ghosh S, Ries M, Lu Y, Lane N, et al. Osteoarthritis: MR imaging findings in different stages of disease and correlation with clinical findings. Radiology 2003;226(2):373-81.

23. Vanderhoof E, Sack J. Charcot arthropathy following digital replantation. J Hand Surg Am 1995;20(4):683-6.

24. Brower AC, Allman RM. Pathogenesis of the neurotrophic joint: neurotraumatic vs neurovascular. Radiology 1981;159(2):349-54.

25. Schwarz GS, Berenyi MR, Siegel MW. Atrophic arthropathy and diabetic neuritis. Am J Roentgenol Radium Ther Nucl Med 1969;106(3):523-9.

26. Jones EA, Manaster BJ, May DA, Disler DG. Neuropathic osteoarthropathy: Diagnostic Dilemmas and Differential Diagnosis. Radiographics 2000;20:279-93.

How to cite this article:

Ergün A, Ergun T, Torun E. Arthritis: Conventional and Advanced Radiological Imaging. J Clin Anal Med 2014;5(suppl 3): 405-12.



Approach in Pregnant Poisoning

Gebelerde Zehirlenmelere Yaklaşım

Gebelerde Zehirlenmelere Yaklaşım / Approach in Pregnant Poisoning

Gülay Ok, Levent Uğur
Celal Bayar Üniversitesi, Tıp Fakültesi, Anesteziyoloji ve Reanimasyon AD, Manisa, Türkiye

Özet

Gebelerde zehirlenme olguları en sık ikinci trimesterde görülmektedir ve hem anneyi hem de fetüsü etkilemektedir. Toksik maruziyetin çoğu kazara olup, sıklıkla oral yoldan gerçekleşmektedir. Gebe olgular acil serviste veya monitörizasyon imkanları olan ve gerektiğinde hızla müdahale yapılabilecek bir bölümde izlenmelidir. Olgunun havayolu güvenliği sağlanmalı, solunumu korunmalı, kan basıncı değişiklikleri, nabız, ateş, periferik O₂ saturasyonu ölçülmelidir. Kardiyopulmoner resüsitasyona ilk 5 dakika içinde yanıt alınamaması halinde olguya hızlıca obstetri konsültasyonu ile yatak başı sezaryen operasyonu yapılıp yapılmayacağını değerlendirilmesi önerilmektedir.

Anahtar Kelimeler

Gebelik; Zehirlenme; Toksik Maruziyet

Abstract

Poisoning in pregnant patients seen in the most common second trimester affects both the mother and fetus. Most of the toxic exposure is accidental and frequently occurs orally. Pregnant patients should be in emergency department or in any department which has a monitoring opportunity and when necessary interventions can be done quickly in the chosen department. The patient's airway should be secured, respiration must be protected, and changes in blood pressure, pulse, fever, peripheral O₂ saturation should be measured. At the patients who do not respond cardiopulmonary resuscitation in the first 5 minutes, it is recommended to consider obstetric consultation with bedside cesarean section.

Keywords

Pregnancy; Poisoning; Toxic Exposure

DOI: 10.4328/JCAM.2971

Received: 05.11.2014 Accepted: 25.11.2014 Printed: 01.06.2014 J Clin Anal Med 2014;5(suppl 3): 413-7

Corresponding Author: Gülay Ok, Celal Bayar Üniversitesi, Tıp Fakültesi, Anesteziyoloji ve Reanimasyon AD, 45030, Manisa, Türkiye.

T.: +90 4444228/1307 GSM: +905058076599 F.: +90 2362338040 E-Mail: gulayokmd@hotmail.com

Toksik ajanın kimyasal etkileri sonucu organizmada oluşturduğu fonksiyonel bozukluk ve/veya yapısal hasara zehirlenme denir. Dünya Sağlık Örgütü'ne göre, 2002 yılında yaklaşık 350.000 kişi kasıtsız zehirlenmeye bağlı hayatını kaybetmiştir [1]. Bir ilaç veya maddenin fazla alınması yada kötüye kullanılması ise overdoz olarak tanımlanır [1]. Maruziyet ise toksik maddeyle inhalasyon, deri ve göz yoluyla karşılaşmaktır. Yapılan araştırmalar sonucunda, toksik maruziyete rastlanan olguların %50'den biraz fazlasını kadınlar oluşturmakta, 300.00'den fazla zehirlenme üreme çağındaki kadınlarda gerçekleşmektedir [1].

Amerika Birleşik Devletleri'nde önceki yıllarda gebe olguların hastaneye yatış nedenleri arasında trafik kazaları ve düşmelerden sonra zehirlenmeler 3. sırada gelmekteydi [2]. Oysa günümüzde ilk sırada zehirlenmeler yer almaktadır [2]. Özellikle de yüksek risk grubunda olan gebe olguların %5'inde suisid girişimi olduğu saptanmıştır [3]. Gebelerde görülen suicidal girişimlerin yaklaşık %1'i anne ölümüyle sonuçlanmaktadır [4].

Gebelerde görülen zehirlenme olguları en fazla ikinci trimestirde karşımıza çıkmaktadır, hem anne hem fetüs etkilenmektedir [1]. Toksik maruziyetin çoğu kazara olup, %50,3'ü oral, %30'u inhaler, %10,3'ü dermal yoldan gerçekleşmektedir [1].

Gebelik sırasında fiziksel, psikolojik fizyolojik değişiklikler meydana gelir. Gebelikte görülen fizyolojik değişikliklerin toksikolojik etkileri arttırıcı veya azaltıcı etkileri olmaktadır [5]. Sindirim sisteminde intraözefageal basınçta azalma, gecikmiş gastrik boşalma ve karaciğer enzim aktivitesinde azalma gözlenmektedir. Bu fizyolojik değişiklikler gastrik lavajın uzun süreli olması için potansiyel bir fırsat sağlarken, aksine toksin maruziyetini, aspirasyon, enteral absorpsiyon riskini ve hepatotoksisite riskini de arttırmaktadır [5]. Solunum sistemi ile ilgili fizyolojik değişikliklerden üst solunum yolunun perfüzyonunun artması, hiperkarbi ve hipoksemiye daha yüksek duyarlılığa sebep olur; artmış dakika ventilasyonu, artmış difüzyon kapasitesi ve azalmış rezidüel akciğer volümü toksik inhaler ajanın absorpsiyonunun artmasına neden olarak riski arttırmaktadır [5]. Kardiyak outputun %30-50 artması, plazma volümünün %50 artması ve serum albümin düzeyinin %25 oranında azalması, toksinler üzerine dilüsyonel etki oluşturmakla beraber uterus ve plasental yatak gibi perfüzyon açısından zengin olan organlarda daha yüksek konsantrasyonda toksik ajanın bulunması ile sonuçlanır; bu da fetusun toksine daha fazla maruziyetine neden olmaktadır [1]. Renal sistemle ilgili fizyolojik değişikliklerden artmış glomerüler filtrasyon hızı ve tübüler reabsorpsiyon, toksik maddelerin renal klirensininin artmasına ve beraberinde artmış nefrotoksisite potansiyeline neden olmaktadır [5]. Uterus ve plasentanın artmış olan perfüzyonu sonucu fetüsün toksik ajanlara daha fazla maruziyeti gözlenebilir [1].

Zehirlenmiş gebenin ilk değerlendirilmesi:

Zehirlenme nedeni ile başvuran olgunun ilk anda durumu stabil gibi gözükse de ilaca ve ilacın etkisinin başlama zamanına bağlı olarak hastanın durumunun hızla değişebileceği gözönünde bulundurulmalı, olgu acil serviste veya monitörizasyon imkanları olan ve gerektiğinde hızla müdahale yapılabilecek bir bölümde izlenmelidir.

İlk değerlendirme birkaç saniye içinde hızlıca yapılmalıdır:

- I. Öncelikle bilinç durumu değerlendirilmelidir.
- II. Kardiyak arrest ve/veya solunum arresti olup olmadığı saptanmalıdır. A (airway), B (breathing), C (circulation) yönünden değerlendirilmeli ve bu basamaklarda saptanan problem öncelikle giderilmelidir. Hastanın hava yolu ve solunumu güvence al-

tına alındıktan sonra kan basıncı değişiklikleri, nabız, ateş, periferik O₂ saturasyonu (SpO₂) ölçülmelidir. Hastalarda mevcut ya da olası sıvı-ilaç ihtiyaçları için geniş damar yolları hazır bulunmalıdır.

Gebelerde zehirlenme olgularına yaklaşımda iki istisnai durum söz konusudur :

1. Gebede supin pozisyonda iken uterusun yapmış olabileceği aorto-kaval kompresyonu önlemek için uygun pozisyon olan pelvik tilt (pelvisin 15 derece sol yana doğru yatırılması) yapılmalıdır.

2. Kardiyopulmoner resüsitasyon (KPR) yapılmakta olan ve ilk 5 dakika içinde yanıt alınamaması halinde olguya hızlıca obstetri konsültasyonu ile yatak başı sezaryen operasyonu yapıp yapılmayacağını değerlendirilmesi önerilmektedir [6,7].

Hasta bilinçsiz ve hemodinamik olarak stabil veya bilinçli ancak dezoryante ise değişmiş mental durum olarak tanımlanır. Bu durumda hipoksemi ve hipoglisemi hızlıca ekarte edilmeli ve geciktirilmeden tedavisi (%50 glukozdan 1g/kg) yapılmalıdır. Mutlaka idrar sondası yerleştirilmelidir. Kooperasyonu bozuk, saldırgan hastalarda toksik ajanı tam olarak ortaya koymadan sedasyon-dan kaçınılması önerilmektedir. Koma-kokteyl (Thiamine, naloxone, flumazenil) rutin olarak verilmesi önerilmemekte, değerlendirme sonucu seçilmiş hastalarda kullanılmasının uygun olduğu bildirilmektedir [1].

İkinci değerlendirmede ise detaylı bir anamnez alınmalı, toksin maruziyeti sorgulanmalı, etkenin ne olduğu anlaşılmalı çalışılmalıdır. Ayrıca etkene ne zaman, ne kadar, ne şekilde maruz kaldığı saptanmalı; gebenin bize ulaşana kadar yapılan tedavileri, maruziyet sonrası gelişen semptomlar, mevcut yandaş hastalıkları, varsa kullandığı ilaçlar, gebelik haftası öğrenilmeye çalışılmalıdır. Toksikoloji analizi için tüm biyolojik sıvılardan en az bir tane örnek alınmalı ve kaydedilmelidir.

Bazı grup ajanlar birtakım kompleks belirtiler ve semptomlar oluşturmakta ki bunlar toxidrom olarak adlandırılmaktadır [8]. Etkenin bilinmediği durumlarda bu durum yol gösterici olması açısından son derece önemlidir. Antihistaminikler, antiparkinson ilaçlar, atropin, skopolamin, antipsikotikler, antidepresanlar gibi ilaçlar antikolinergik etkilere, kokain, amfetamin, met-amfetamin ve deriveleri gibi ilaçlar sempatomimetik etkilere neden olmaktadır [9,10]. Narkotikler, barbitüratlar, benzo diazepinler gibi ilaçlarla sedatif etkiler gözlenirken, organofosfat ve karbamatlı insektisitler ile fizostigmin gibi ilaçlar da kolinerjik etkilere neden olmaktadır [9,10]. Benzer etkileri olan ilaçlar nedeniyle, ayırıcı tanıya gitmenin oldukça zor olacağı unutulmamalıdır.

Zehirlenen gebelerde dikkat edilmesi gereken bazı önemli durumlar mevcuttur. Bunlar supin hipotansiyon sendromu, dirençli asidoz, fetal oksijenizasyon için maternal PaO₂'nin en az 60-70 mmHg aralığında tutulması, artmış maternal kardiyak output ve artmış O₂ tüketimi, artmış gastrik aspirasyon riski, antidot ve terapötik ilaçların artmış renal klirensi ile resüsitasyonda kullanılan inotropik ajanların [özellikle adrenalini] uteroplasental do-laşım ve miyometriyum üzerine negatif etkileri gebe olguların tedavisi sırasında göz önünde bulundurulmalıdır [1].

Dekontaminasyon işlemleri:

Çoğu maruziyet için genel yaklaşımda hastanın toksik maddeden veya maddenin hastadan uzaklaştırılması gerekir. Vücut dışındaki toksinler yıkama yoluyla uzaklaştırılabilir. Vücut içindeki toksinler ise absorpsiyonu engellenerek ya da solunum yoluyla eliminasyonu artırılarak doku ve kandan uzak tutulur.

1. Deri: Organofosfatlı insektisitler, organoklorinler, nitratlar, endüstriyel aromatik hidrokarbonlar deride herhangi bir belirtiyeye sebep olmadan absorbe olabilmektedir. Deri sabunlu ılık suyla iyice yıkanarak dekontamine edilir.

2. Gastrointestinal sistem:

a) Kusturma: İlk iki saat içinde, bilinci açık olan hastalarda ve aktif kömür uygulanamayacak durumlarda uygulanabilse de, genel tedavide artık önerilmemektedir. Bilinci kapalı, hava yolu güvenliği sağlanmamış olan olgular, öksürük, öğürme ve yutkunma refleksi kaybolmuş olgular ve konvülzanlar, hidrokarbonlar ve kostik-koroziv maddelerle ile zehirlenmelerde kusturma uygulanmamalıdır!

b) Mide lavajı: Mide içeriği aspire edildikten sonra uygulanır. 10-12 kez 100-300 mL oda ısısında çeşme suyu verilerek aspire edilir. Bilinç yarı açık ya da kapalı ve reflekslerin azaldığı ya da kaybolduğu hastalarda önce endotrakeal entübasyon yapılmalı daha sonra mide lavajı uygulanmalıdır.

c) Aktif kömür: Aktif kömüre toksik maddenin kimyasal bağlanması, reversibl özellikle hızlı absorpsiyon ve yavaş dezorpsiyon seklindedir. Toksik maddenin oral alımından sonraki ilk bir saat içinde verilmelidir. Bromürler, korozivler, siyanid, etilen glikol, ağır metaller, demir, izopropil alkol, lityum ve metanol aktif kömüre iyi bağlanamayan maddelerdir; bu maddelere maruziyet sonrası aktif kömür uygulaması ile birlikte bağırsak irrigasyonu yöntemi uygulanabilir. Aktif kömürün başlangıç dozu 1g/kg'dır [11]. Maksimal etki ilk 30 dk da görülür, 48 saate kadar etkin olabilir. Tekrarlanan dozları ise yetişkinde 2-4 saatte bir 15-30gr'dır. Hava yolu güvence altında değilse, kostik-koroziv madde alındıysa, paralitik/mekanik ileus varsa ve endoskopi yapılabırsa aktif kömür verilmemelidir.

d) Katartikler: Katartikler bir maddenin gastrointestinal kanaldan geçişini hızlandıran ve bu şekilde toksik maddenin absorpsiyonunu azaltan maddelerdir ve rutin olarak kullanılmamalıdır. Bu amaçla %10 magnezyum sitrat (3-4 mL/kg), %10 magnezyum sülfat (250 mg/kg), sodyum sülfat ve %70 sorbitol (1-2 mL/kg) kullanılır.

e) Tam bağırsak irrigasyonu: Bağırsak içeriğini dışarı atmak amacıyla, absorbe olmayan polietilen glikol, dengeli elektrolit solüsyonu içinde yüksek akım hızında (500-2000ml/saat) rektal sıvı berrak gelinceye dek verilir. Demir ve lityum gibi aktif kömürün iyi absorbe edemediği madde zehirlenmelerinde tercih edilir.

SPEŞİFİK AJANLAR

Asetaminofen (Parasetamol) Zehirlenmesi

Asetaminofen karaciğerde nontoksik sülfat (%52) ve glukuronide (%42) metabolize olur ve böbrekler aracılığıyla atılır. Gebelikte yarılanma ömrü 3,7 saat, lethal dozu 150 mg/kg veya 15 gr.'dır [12]. Asetaminofen yüksek dozu hepatosellüler nekroza yol açar (72-96 saatte pik yapar). İlk 24 saatte bulantı, kusma, anoreksi, sağ üst kadran ağrısı semptomları gözlenir. Takiben sarılık, sağ üst kadran hassasiyeti, kanama bulguları ile birlikte karaciğer fonksiyon testleri, amilaz, lipaz, üre, kreatin düzeylerinde yükselme ve uzamış protrombin zamanı (72-96 saatte) görülür [1]. Asetaminofen plasentayı geçer ve yüksek doz kullanıldığında özellikle gebeliğin geç dönemlerinde fetus risk altındadır. Çalışmalar asetaminofen toksisitesinin teratojeniteye neden olduğuna yönelik kesin kanıtlar gösterememektedir [13]. Toksik dozlar fetal distress, spontan abortus, ölü doğum riskini arttırmaktadır [12,13].

Asetaminofen [parasetamol] zehirlenmesinde tedavi:

Tedavi destekleyicidir. Gastrik lavaj ve aktif kömür uygulanmaz.

N-asetilsistein (Kategori B) uygulanır. Dozu: 140mg/kg oral yükleme dozu 70mg/kg/4saat x 17 doz yada parenteral 150mg/kg 200 ml %5 dextroz içinde 15 dakikada veya 100mg/kg 1000 ml %5 dextroz 16 saatte uygulanır.

Monitörizasyon:

1. Vital bulgular ve mental durum takibi yapılır
2. Karaciğer fonksiyon testleri, protrombin zamanı (PT) ve asetaminofen düzeyleri ilk gün 4 saatte 1 monitörize edilmelidir [1].

Aspirin Zehirlenmesi

Yarılanma ömrü terapötik dozda 4 saat, toksik dozlarda 15-29 saattir; lethal dozu 150mg/kg'dır [1]. Bulantı, kusma, abdominal ağrı, dispne, tinnitus semptomları, hiperventilasyon, değişmiş mental durum, flushing, gastrointestinal sistem (GİS) kanaması, peteşi, pulmoner ödem, hipovolemi, nöbet, respiratuvar alkaloz, metabolik asidoz, artmış anyon gap, artmış üre-kreatinin değerleri görülür. Salisilatlar plasentayı kolayca geçer ve ductus arteriosusun kapanmasına yol açabilir [14]. Birinci trimesterde alındığında gastroşizis gelişimine neden olabilir [1].

Aspirin zehirlenmesinde tedavi:

Destekleyici tedavi ile gastrik lavaj yapılmalıdır. Alkali diürez ise 3 amp %40 NaHCO₃+%5 dextroz 1000cc+40mEq KCl ile 2-3ml/kg/saat infüzyon yapılarak uygulanır. K vitamini 10mg iv uygulanmalıdır. Ciddi asidoz, santral sinir sistemi (SSS) semptomları, pulmoner ödem, renal yetmezlik varlığında hemodiyaliz uygulanır. Vital bulgular, mental durum, üre, kreatinin, elektrolitler ve kan glukoz, salisilat düzeyleri takip edilmelidir. Arteriyel kan gazı ve potasyum düzeyleri her 2-4 saatte bir monitörize edilmelidir.

Demir Zehirlenmesi

Demir takviyeleri, demir glukonat, demir sülfat ve demir II fumarattır. Elemental demir konsantrasyonu %12-98 arasında değişmektedir [1]. Toksik maruziyetten 4-6 saat sonra pik konsantrasyona ulaşmaktadır [15]. Toksik doz 10-20 mg/kg elemental demirdir. Bağırsak mukozasına doğrudan korozif etki, pasif faz, sistemik organ yetmezliği (GIS kanaması, kardiyovasküler kollaps, ciddi metabolik asidoz) ve toksik maruziyetten haftalar sonra gastrik skarlar buna bağlı GİS sekelleri gibi dört patofizyolojik evre tanımlanmıştır [16]. Abdominal ağrı, bulantı, kusma, hematemez, diyare, hematokezya gibi semptomlar ve kanlı dışkılama, taşikardi, ateş, letarji, şok ve asidoz, daha az sıklıkta sarılık, koagülopati gibi bulgular görülebilir. Lökositoz, anemi, hemokonsantrasyon, serum elektrolit bozuklukları, artmış anyon gap, bozulmuş karaciğer fonksiyon testleri, koagülasyon parametrelerinde artış, artmış serum demir düzeyleri görülür. Erken dönemde hepatik yetmezlik, pulmoner ödem/hemoraji, DİC gözlenirken, uzun dönemde gastrointestinal skar, ince bağırsak infarktüsü, hepatik nekroz, aklorhidri görülebilir.

Demir Zehirlenmesinde Tedavi:

Destekleyici tedavi uygulanır. İpeka şurubu ilk 30-60 dakikada uygulanabilir. GİS lavajı ve bağırsak irrigasyonu yapılabilir. Aktif kömür etkisizdir. Desferoksamin (Kategori C) 15mg/kg/saat infüzyonu 24 saat (Maksimum doz:6000 mg/24 saat'i geçmemelidir) uygulanmalıdır [1]. Gereğinde hemodiyaliz uygulanmalıdır.

Benzodiyazepin Zehirlenmesi

Benzodiyazepinler, anksiyolitik, antikonvülsan, hipnotik etkilidir. Karaciğerde metabolize edilir, üriner ve safra yoluyla atılır. Benzodiyazepin zehirlenmesinde uyuşukluk, ataksi, nistagmus, dizartri, baş dönmesi, letarji, değişmiş mental durum, konuşma bozukluğu, aritmi, respiratuvar depresyon, hipotansiyon, diskinezi görülebilir. Delillerin çoğu benzodiyazepin teratojenitesini desteklememektedir. Ancak klordiyazepoksitin (Kategori D) artmış konjenital anomalilerle, diyezepamın (Kategori D) yarık damak ile ilişkili olduğu bildirilmiştir [17,18].

Benzodiyazepin zehirlenmesinde tedavi:

Destekleyici tedavinin yanında gastrik lavaj ve aktif kömür uygulanmalıdır. Gereğinde solunum desteği sağlanmalıdır. Hipotansiyon dopamin, norepinefrin infüzyonu ile tedavi edilebilir. Benzodiyazepinlerin antidotu olan flumazenil (Kategori C) uygulanabilir [1].

Antidepresanlarla Zehirlenme

Antidepresan toksisitesinde doza bağlı olarak antikolinerjik kriz, kardiyovasküler yetmezlik ve artmış nöbet aktivitesi gözlenebilir. Overdoz antidepresan alındığında taşikardi, kuru cilt, kuru mukoz membranlar, midriyazis, miyoklonik aktivite, nöbet, kardiyak disritmi, hipotansiyon, pulmoner ödem bulguları ve vizüel halusinasyonlar, sedasyon, koma semptomları görülür. Paroksetin ile ilgili anensefali, kraniosinostoz ve omfalosel gibi konjenital malformasyonlar bildirilmiştir [19]. Neonatal dönemde, takipne, siyanoz, pulmoner hipertansiyon, iritabilite, üriner retansiyon, paralitik ileus ve nöbetler görülebilir [20,21].

Antidepresanlarla Zehirlenmelerde Tedavi :

Destekleyici tedavinin yanında gastrik lavaj ve aktif kömür (ilk doz 1gr/kg) uygulanmalıdır. Aktif kömürün tekrarlanan dozları (4 saatte bir 0,5-1 gr/kg) gerekli olabilir.

Koma, uzun QRS, ventriküler aritmi, hipotansiyon varlığında:

Alkalinizasyon için iv sodyum bikarbonat 0,5mEq/kg/saat infüzyonu (arteriyel kan pH'sı 7,45-7,55 olacak şekilde) önerilmektedir [1]. Gereğinde antikonvülsan tedavi uygulanır.

Monitörizasyon: En az 6 saat kardiyak monitörizasyon yapılmalıdır !

Amfetamin Zehirlenmesi

Sempatomimetik etkili ilaçtır. Karaciğerde metabolize olur ve metabolitleri idrar ile atılır. Kronik kullanıcılarda tolerans gelişebilir ve etkiler ortaya çıkmadan letal dozlara (20-25mg/kg) ulaşılabilir. Kronik maruziyet intrauterin gelişme geriliğine neden olur. Yapılan çalışmalarda insanlarda konjenital malformasyonlara neden olduğu gösterilememiştir [22,23]. Fetal distres potansiyeli olabilir.

Amfetamin Zehirlenmesinde Tedavi:

Gastrik lavaj ve aktif kömür uygulanmalıdır. Sedasyon gerekli ise diazepam 10 mg iv uygulanabilir. Kardiyovasküler komplikasyonlar açısından değerlendirilmelidir. Ciddi hipertansiyon varlığında sodyum nitroprussit tercih edilir. Hipertermi için aktif soğutmanın yanında haloperidol uygulanabilir. Hemodiyaliz seçilmiş olgularda hayat kurtarıcı olabilmektedir.

Karbonmonoksit Zehirlenmesi

Karbon monoksit (CO) renksiz, kokusuz, tatsız bir gazdır. CO hemoglobine affinitesi O₂'den çok daha fazladır. Semptomlar % COHb konsantrasyonu ile ilişkilidir. Overdoz karbonmonoksit in-

halasyonu sonucu vazodilatasyon, kardiyovasküler kollaps, koma gibi bulguların yanı sıra baş ağrısı, solunum yetmezliği, bulantı ve baş dönmesi gibi semptomlar görülebilir. CO plasentayı geçer ve erişkine oranla fetal hemoglobine affinitesi daha fazladır. Fetal distres potansiyeli çok yüksektir. Teratojenik etkisi net olmamakla birlikte fetal beyin hasarı görülebilir. Sağlıklı erişkinde %21 O₂ solurken CO yarılanma ömrü 4-5 saat iken, %100 O₂'de 80-90 dakikaya kadar geriler. Hiperbarik O₂ tedavisi ise yarılanma ömrünü 30 dakikanın altına indirir [24]. COHb düzeyleri gerilemeye kadar geri solunması maske ile %100 O₂ ile hasta tedavi edilmelidir [25]. COHb düzeyi >%15 ise hiperbarik O₂ tedavisi endikedir (Oysa gebe olmayan bir kişide hiperbarik O₂ tedavisi endikasyonu %40'ın üstündedir) [26,27].

Organofosfat Zehirlenmesi

Kolinesteraz inhibe edici kimyasal ajanlardır. İnsektisitler genel olarak akciğerlerden, GİS'den, deriden, mukoz membranlardan ve konjonktivadan absorbe edilir. Sinaptik aralıkta asetilkolin birikimine bağlı muskanirik, nikotinik ve santral sinir sistemi semptomları görülür. Bulantı, kusma, bulanık görme, baş ağrısı, ajitasyon, ateş, miyozis, fasikülasyonlar, diyare, üriner inkontinans, sekresyonlarda artış, bronkospazm, pulmoner ödem, bradikardi, hipotansiyon, solunum arresti ve koma gözlenir. Lökositoz, hipokalemi, hiperglisemi, artmış amilaz düzeyleri, azalmış kolinesteraz düzeyleri ile birlikte EKG değişiklikleri, AV blok, bradikardi, taşikardi, uzun QT görülür.

Organofosfat zehirlenmesinde tedavi :

Kolinesterazın normal düzeye gelmesi hedeflenmelidir.

1. Destek tedavi olarak %100 O₂ ve gereğinde endotrakeal entübasyon yapılarak mekanik ventilasyon desteği yapılır.
2. Dekontaminasyon :Gastrik lavaj ve aktif kömür uygulanmalıdır.
3. Atropin (Kategori C) 2 mg (0.05mg/kg iv) tekrarlanan dozlarda (muskarinik etkileri kontrol etmekte), Pralidoksim Klorid (Kategori C) 1-2 g IV 10-20 dakikada takiben 200-500 mg/saat infüzyonu ile birlikte nöbet varlığında diyezepam uygulanmalıdır [28].
4. Gebe olgular, 24 saat boyunca monitörize edilerek izlenmelidir [28].
5. Plazmaferez

Çıkar Çakışması ve Finansman Beyanı

Bu çalışmada çıkar çakışması ve finansman destek alındığı beyan edilmemiştir.

Kaynaklar

1. Gei AF, Suarez VR. Overdose, Poisoning and Envenomation During Pregnancy. In: Belfort MA, Saade G, Foley MR, Phelan JP, Dildy GA, editors. Critical Care Obstetrics. 5th ed. UK: Wiley-Blackwell; 2010. p.514-58.
2. McClure CK, Katz KD, Patrick TE, Kelsey SF, Weiss HB. The epidemiology of acute poisonings in women of reproductive age and during pregnancy. California, 2000-2004. Matern Child Health J 2011;15:964-73.
3. Benute GR, Nomura RM, Jorge VM, Nonnenmacher D, Fraguas Junior R, Lucia MC et al. Risk of suicide in high risk pregnancy: an exploratory study. Rev Assoc Med Bras 2011;57:583-7.
4. Bayer MJ, Rumack BH. Poisoning and Overdose. Rockville, Maryland: Aspen Systems; 1983. p.1-145.
5. Gei AF, Saade G. Poisoning during pregnancy and lactation. In: Yankowitz J, Niebyl JR, editors. Drug Therapy in Pregnancy. 3rd ed. Philadelphia: Lippincott, Williams & Wilkins; 2001. p.271.
6. Kloeck A, Cummins RO, Chamberlain D, Bossaert L, Callanan V, Carli P et al. Special Resuscitation Situations. An Advisory Statement from the International Liaison Committee on Resuscitation. Circulation 1997;95:2196-210.
7. American Heart Association. Cardiac arrest associated with pregnancy. Circulation 2005;112 (IV):150-3.
8. Davis CO, Wax PM. Focused Physical examination/toxidromes. In: Ford MD, Delaney KA, Ling LJ et al., editors. Clinical Toxicology. 1st ed. Philadelphia: W.B. Sa-

unders Company; 2001.

9. Briggs GG, Freeman RK, editors. Drugs in pregnancy and lactation. 4th ed. Baltimore: Williams and Wilkins; 1994.
10. Doyon S, Roberts JR. Reappraisal of the "coma cocktail". Dextrose, flumazenil, naloxone and thiamine. *Emerg Clin of N Am* 1994;12:301-16.
11. Coşkun F. Zehirlenme olgularına yaklaşım. *Yoğun Bakım Dergisi* 2001;1(2):114-21.
12. Rowden AK, Norvell J, Eldridge DL, Kirk MA. Updates on acetaminophen toxicity. *Med Clin N Am* 2005;89:1145-59.
13. Dart RC, Erdman AR, Olson KR, Christianson G, Manoguerra AS, Chyka PA et al. Acetaminophen poisoning: an evidence-based consensus guideline for out-of-hospital management. *Clin Toxicol* 2006;44(1):1-18.
14. Chyka PA, Erdman AR, Christianson G, Wax PM, Booze LL, Manoguerra AS et al. Salicylate Poisoning: an Evidence-Based Consensus Guideline for Out of Hospital Management. *Clinical Toxicology* 2007;45:95-131.
15. Baranwal AK, Singhi SC. Acute iron poisoning: management guidelines. *Indian Pediatr* 2003;40(6):534-40.
16. Tenenbein M. Unit-dose packaging of iron supplements and reduction of iron poisoning in young children. *Arch Pediatr Adolesc Med* 2005;159(6):557-60.
17. Milkovich L, Van den Berg BJ. Effects of prenatal meprobamate and chlordiazepoxide, hydrochloride in human embryonic and fetal development. *N Engl J Med* 1974;291: 1268-71
18. Saxen I, Saxen L. Association between maternal intake of diazepam and oral clefts. *Lancet* 1975;2:498.
19. Berard A, Ramos E, Rey E, Blais L, St-André M, Oraichi D. First trimester exposure to paroxetine and risk of cardiac malformations in infants: the importance of dosage. *Birth Defects Res B Dev Reprod Toxicol* 2007;80(1):18-27.
20. Alwan S, Reefhuis J, Rasmussen SA, Olney RS, Friedman JM. National Birth Defects Prevention Study. Use of selective serotonin reuptake inhibitors in pregnancy and the risk of birth defects. *N Engl J Med* 2007;356:2684-92.
21. Chambers CD, Hernandez-Diaz S, Van Marter LJ, Werler MM, Louik C, Jones KL et al. Selective serotonin-reuptake inhibitors and risk of persistent pulmonary hypertension of the newborn. *N Engl J Med* 2006;354:579-87.
22. Little BB, Snell LM, Klein VR, Gilstrap LC 3rd. Cocaine abuse during pregnancy: maternal and fetal implication. *Obstet Gynecol* 1989;72:157-60.
23. Briggs GG, Freeman RK, Yaffe SJ, editors. *Drugs in Pregnancy and Lactation*. 6th ed. Philadelphia: Lippincott Williams and Wilkins; 2002.p.1-26.
24. Chale SN. Carbon monoxide poisoning. In: Viccellio P, editor. *Emergency Toxicology*, 2nd ed. Philadelphia: Lippincott- Raven Publishers; 1998.p.979.
25. Tomaszewski C. Carbon monoxide poisoning. Ford MD, Delaney KA, Ling LJ et al. editors. *Clinical Toxicology*, 1st ed. Philadelphia: W.B. Saunders Company ; 2001.p.657.
26. Kao LW, Nanagas KA. Carbon monoxide poisoning. *Med Clin N Am* 2005; 89:1161-94.
27. Zimmerman JL. Poisonings and overdoses in the intensive care unit: General and specific management issues. *Crit Care Med* 2003 ;31: 2794-801.
28. Aaron CK. Organophosphates and carbamates. In: Ford MD, Delaney KA, Ling LJ, Erickson T, editors. *Clinical Toxicology*. 1st ed. Philadelphia: W.B.Saunders Company; 2001.p.819.

How to cite this article:

Ok G, Uğur L. Approach in Pregnant Poisoning. *J Clin Anal Med* 2014;5(suppl 3): 413-7.



Markers Which Can Be Used to Determinate Acute Kidney Injury Caused By Shock Wave Lithotripsy

Şok Dalgası ile Litotripsinin Sebep Olduğu Akut Renal Hasar ve Kullanılan Belirteçler

SWL ve Renal Hasar Belirteçleri / SWL and Kidney Injury Markers

Mustafa Aydın, Lokma İrkılata, Hüseyin Cihan Demirel
Samsun Eğitim ve Araştırma Hastanesi, Üroloji Kliniği, Samsun, Türkiye

Özet

Renal taş hastalığı sık rastlanan önemli bir sağlık problemidir. Bu problemin çözümünde daha önce invaziv tedavi metotları yaygın olarak kullanılmıştır. Ancak son 30 yıldır şok dalgası ile litotripsinin (SWL) kullanıma girmesi ile taş tedavisinde yeni adımlar atılmıştır. Bununla beraber SWL'nin böbrek ve komşu dokularda hasar meydana getirmediği kanısı, klinik ve deneysel çalışmalarla bugün değişmiştir ve zamanla gelişen teknoloji ve yapılan araştırmalarla yöntemin bir takım erken ve geç dönem yan etkileri ortaya konulmuştur. SWL sırasında, renal kanlanmada değişiklik sonucu iskemi /reperfüzyon hasarı meydana gelir. Bu sebeple çeşitli çalışmalarda da gösterildiği üzere böbrek dokusunda serbest oksijen radikalleri artar, total antioksidan kapasite azalır ve akut böbrek hasarı oluşur. Böbrek proksimal tübül hücreleri hasarlandığında çeşitli moleküller salınır. Bu hasarın tanı ve takibinde kullanılan, kidney injury molecule (KIM)-1, interlökin(IL)-18, interlökin(IL)-6, neutrophil gelatinase-associated lipocalin (NGAL), intercellular adhesion molecule (ICAM)-1, β 2-microglobulin bu moleküllerden bir kaçıdır. Yapılan çalışmalar sonucunda, böbrek hasarını gösteren bu belirteçler arasında en kullanılabilir olan KIM-1 gibi gözükmetedir.

Anahtar Kelimeler

Böbrek Taşı; SWL; KIM-1

Abstract

Kidney stone disease is a common and important health problem. For many years invasive surgical procedures are used for treatment. But, for 30 years, new options have emerged with the use of SWL. At first, clinicians supposed that SWL doesn't cause any damage to the kidney and other tissues nearby. But this idea has changed today, depending on the clinical experimental studies. By the time, clinical studies have revealed that the method had early and late side effects. Ischemia / reperfusion injury occurs during SWL, because renal blood flow changes during SWL. Thus, free oxygen radicals increases in kidney tissue, total antioxidant capacity decreases and acute kidney injury occurs, as shown in several studies. When the kidney proximal tubule cells are damaged, various molecules (especially glycoproteins) are released from there. For example, KIM-1, IL-18, IL-6, NGAL, ICAM-1, β 2-microglobulin are some of the molecules used in the diagnosis and management of this injury. According to the results of studies, KIM-1 seems as the most useful marker in predicting the renal damage caused by SWL.

Keywords

Kidney Stone; SWL; KIM-1

DOI: 10.4328/JCAM.3091

Received: 19.11.2014 Accepted: 09.12.2014 Printed: 01.06.2014 J Clin Anal Med 2014;5(suppl 3): 418-20

Corresponding Author: Mustafa Aydın, Adalet Mah. Karadeniz Cad. No:36 A Blok D:28 ilkadım, Samsun, Türkiye.

GSM: +905054418109 E-Mail: mustafaydin28@gmail.com

Giriş

Taş hastalığının tedavi stratejilerinde, 1980'lerin başında SWL'nin kullanıma girmesi ile önemli değişiklikler olmuştur. Her ne kadar başarı kullanılan cihaza, hasta ve taşın özelliklerine göre değişse de taşların %90'ı SWL için uygundur [1-3]. Bugün için 2 cm den küçük böbrek taşları ve 1,5 cm den küçük alt pol taşları için SWL, ilk seçenek olarak güvenli ve perkütan nefrolitotomi (PNL) ve retrograd intrarenal cerrahiye (RIRS) göre daha az invaziv bir tedavi modalitesidir [4-6]. Çeşitli avantajlarına rağmen SWL bir takım riskler de taşımaktadır [7,8]. Tedavi sonrasında inflamasyon, damar yaralanması, iskemi ve kanama gelişerek akut böbrek hasarı oluşabilmekte ve bu durum böbrekte skar oluşmasına sebebiyet verebilmektedir [9,10].

SWL'nin böbrek üzerine etkileri çeşitli çalışmalarda değerlendirilmiş olup, serum Cr (kreatinin), Ca (kalsiyum), ve Cl (klor) gibi elektrolitleri içeren bir takım parametrelerde anlamlı değişiklik yapmadığı görülmüştür [11,12]. Bununla beraber, böbrek hasarını gösterecek daha etkili ve güvenilir belirteçler üzerinde çalışmalar devam etmiş ve sonucunda intercellular adhesion molecule (ICAM)-1, monocyte chemoattractant protein (MCP)-1, IL-18, neutrophil gelatinase-associated lipocalin (NGAL), Kidney injury molecule 1 (KIM-1) gibi çeşitli belirteçler belirlenmiştir [9,13].

Li ve arkadaşlarının yaptığı hayvan çalışmasında, yazarlar SWL'ye bağlı renal hasar sonucu oluşan inflamatuvar cevabı değerlendirmiş; SWL sonrası 3. günde intercellular adhesion molecule (ICAM)-1 ve tumor necrosis factor (TNF)-alfa düzeyleri oldukça yüksek bulunmuştur. Ayrıca idrar örneklerinde de IL-6 ve IL-18 düzeyleri de anlamlı yüksek bulunmuştur. SWL sonrası 105. günde ise monocyte chemoattractant protein (MCP)-1 ekspresyonunda artış ve idrar $\beta 2$ mikroglobulin ve IL-18 düzeylerinde anlamlı yükselme saptanmıştır. Histolojik analizde de SWL uygulanan böbrekte daha fazla ED-1 pozitif hücre ve ciddi fibrozis saptanmıştır. Aynı çalışmada bir antioksidan ajan olan Pyrrolidinedithiocarbamate (PDT) ile tedavi edilen hayvanlarda, ekspresyonu artmış tüm enflamatuvar belirteçlerde anlamlı düşüş sağlanmıştır. Bu çalışmada ICAM-1, MCP-1 ve TNF-alfanın SWL sonrası akut renal hasarı belirlemede önemli rol oynayabileceği vurgulanmıştır [9].

İdrardaki biokimyasal parametrelerin değerlendirildiği Ceylan ve arkadaşlarının çalışmasında; 1. ve 2. seans SWL öncesinde ve sonrasında 24 saatlik idrarda, Cit (sitrat), UrA (ürik asit), RBP (retinol-binding protein), NAG (N-acetyl- β -D-glucosaminidase), Cr, Na (sodyum), K (potasyum), P (fosfor), Ca, ve Cl değerleri karşılaştırılmış, Ca ve Cl'da anlamlı yükselme görülmezken, 1. ve 2. seans öncesi NAG ve Cr değerleri arasında anlamlı fark saptanmıştır. Ayrıca 1. ve 2. seans sonrası RBP, NAG, Cr ve Na değerleri arasında da istatistiksel farklılık saptanmış olup SWL şok sayısı ve enerjisinin sebep olduğu renal hasarın hücresel enzim ve elektrolitlerde anlamlı değişiklik yaptığı sonucuna varılmıştır [12].

SWL uygulanan 20 hastanın, total antioxidant capacity (TAC), total oxidant status (TOS) ve oxidative stress index (OSI)'nin değerlendirildiği başka bir çalışmada ise 24 saatlik idrarda TOS ve OSI nin anlamlı artışı ile SWL sonrası oksidan/antioksidan balansının bozulduğu gösterilmiş ve TOS, TAC ve OSI'nin bu hastalarda oksidatif stresi belirleme de yararlı olabileceği belirtilmiştir [14].

Neutrophil gelatinase-associated lipocalin (NGAL) de SWL sonrası akut hasarı göstermede kullanılan bir belirteç olup Zekey ve arkadaşlarının 40 hasta ile yaptığı çalışmada SWL öncesi, SWL sonrası 1. gün, 2. gün ve 7. gün NGAL ve mikroalbumin düzeyle-

rine bakılmış ve hiçbir belirteçde SWL sonrasında anlamlı artış izlenmemiştir. Aynı zamanda SWL şok sayısı ve enerjisi de belirteçler üzerinde anlamlı değişiklik yapmamıştır [15]. Kardakos ve arkadaşlarının 37 hastayı aldıkları çalışmada ise SWL öncesi, SWL sonrası 6. saat, 3. gün ve 10. gün NGAL, cystatin C ve IL-18 düzeyleri bakılmış ve NGAL ve IL-18 düzeylerinde SWL öncesine göre artış saptanmazken, cystatin C seviyeleri 3. ve 6. gün anlamlı yüksek bulunmuştur [16]. Her 2 çalışma sonucunda da SWL'nin ya hiç ya da minimal akut renal hasar yapabileceği vurgulanmıştır.

Kidney injury molecule 1 (KIM-1) bir transmembran glikoproteinini olup, böbrek proksimal tubül hasarında salınan, duyarlı ve özgül bir belirteçtir [17]. Hatipoğlu ve arkadaşlarının 30 SWL uygulanan hastayı inceledikleri çalışmalarında SWL öncesi ve SWL'den 2 saat sonra TAC, TOS ve KIM-1 seviyeleri değerlendirilmiş; TOS seviyelerinde anlamlı değişiklik izlenmezken, SWL sonrası 2. saatte TAC seviyelerinde anlamlı düşüş ve KIM-1 değerlerinde de anlamlı yükselme saptanmıştır. Bu bulgular eşliğinde KIM-1'in SWL sonrası akut renal hasarı saptamada potansiyel bir belirteç olduğu belirtilmiştir [18].

Tüm bu belirteçler incelendiğinde, insan ve deneysel hayvan çalışmaları, KIM-1'in böbrek proksimal tubül hasarına özgül ve duyarlı bir belirteç olduğunu göstermiştir [19-22]. KIM-1'in hasarlı böbrek epitel hücrelerinin yüzeyinden endojen fagositlerle salındığı varsayılmaktadır. İlginç olarak, sadece apoptotik tubüller epitelyal hücrelerden salınan spesifik bir belirteç olup akut böbrek hasarından hemen sonra da idrarda saptanabilmektedir [23,24]. Böbrek proksimal tubül hücreleri hasarlandığında çeşitli moleküller salınır [25,26]. Bu hasarın tanı ve takibinde kullanılan, KIM-1, IL-18, IL-6, NGAL, ICAM-1, $\beta 2$ -microglobulin bu moleküllerden bir kaçıdır [9,13,25]. Böbrek hasarını gösteren bu belirteçler arasında en kullanılabilir olan KIM-1 gibi gözükmemektedir. Zhou ve arkadaşlarının deneysel hayvan çalışmasında, nefrotoksik ajan verilen sıçanlarda böbrek hasarını göstermede KIM-1 ve diğer belirteçler karşılaştırılmış ve KIM-1 diğerlerine göre yüksek derecede daha özgül ve duyarlı bulunmuştur [27]. Benzer şekilde, iskemi/ reperfüzyon hasarı yapılan hayvan modelinde erken evre renal hasarı göstermede Cr klerensinde anlamlı düşüş ve proteinüri de anlamlı artış izlenmemişken KIM-1'in 5 kat arttığı gözlenmiştir [28]. Ayrıca KIM-1 değerlerindeki yükseklik böbrek hasarının ciddiyeti ile de ilişkilendirilmiştir [29,30].

Sonuç olarak, SWL invaziv olmayan bir tedavi seçeneği olarak böbrek taşı tedavisinde yaygın olarak kullanılmasına rağmen, bir takım yan etkilere de sahiptir ve KIM-1, SWL'nin sebebiyet verdiği erken evre böbrek hasarını göstermede duyarlı, özgül ve invaziv olmayan potansiyel bir belirteç olarak diğer belirteçlere göre öne çıkmaktadır.

Çıkar Çakışması ve Finansman Beyanı

Bu çalışmada çıkar çakışması ve finansman destek alındığı beyan edilmemiştir.

Kaynaklar

1. Wen C, Nakada S. Treatment selection and outcomes: renal calculi. Urol Clin North Am 2007;34(3):409-19.
2. Miller N, Lingeman J. Management of kidney stones. BMJ 2007;334(7591):468-72.
3. Galvin D, Pearle M. The contemporary management of renal and ureteric calculi. BJU Int 2006;98(6):1283-8.
4. Sahinkanat T, Ekerbicer H, Onal B, Tansu N, Resim S, Citgez S et al. Evaluation of the effects of relationships between main spatial lower pole calyceal anatomic factors on the success of shock-wave lithotripsy in patients with lower pole kidney stones. Urology 2008;71(5):801-5.
5. Sener N, Imamoglu M, Bas O. Retrograde intrarenal surgery for small renal calyx stones. J Clin Anal Med 2014; DOI: 10.4328/JCAM.2582.

6. Preminger G. Management of lower pole renal calculi: shock wave lithotripsy versus percutaneous nephrolithotomy versus flexible ureteroscopy. *Urol Res* 2006;34(2):108-11.
7. Yaşar A, Fırat F. SWL results and complications at Tokat Devlet Hastanesi. *J Clin Anal Med* 2013; DOI: 10.4328/JCAM.1771.
8. Özer C, Güvel S. Extracorporeal shock wave lithotripsy in patients taking antiplatelet agents. *J Clin Anal Med* 2013;4(6):518-21.
9. Li X, Long Q, Cheng X, He D. Shock wave induces biological renal damage by activating excessive inflammatory responses in rat model. *Inflammation* 2014;37(4):1317-25.
10. Dhar N, Thornton J, Karafa M, Stroom S. A multivariate analysis of risk factors associated with subcapsular hematoma formation following electromagnetic shock wave lithotripsy. *J Urol* 2004;172(6):2271-4.
11. Karlson S, Berg K. Acute changes in kidney function following extracorporeal shock wave lithotripsy for renal stones. *Br J Urol* 1991;67(3):241-5.
12. Ceylan C, Dogan S, Saydam G, Kocak M, Doluoglu O. Evaluation of the process of recycling and renal parenchymal injury after eswl with metabolites excreted in the urine. *Ren Fail* 2013;35(4):466-71.
13. Devarajan P. Biomarkers for the early detection of acute kidney injury. *Curr Opin Pediatr* 2011;23(2):194-200.
14. Yılmaz E, Hacıislamoglu A, Kisa U, Dogan O, Yuvanc E, Batislam E. Ways in which SWL affects oxidant/antioxidant balance. *Urolithiasis* 2013;41(2):137-41.
15. Zekey F, Senkul T, Ates F, Soydan H, Yılmaz O, Baykal K. Evaluation of the impact of shock wave lithotripsy on kidneys using a new marker: how do neutrophil gelatinase-associated lipocalin values change after shock wave lithotripsy? *Urology* 2012;80(2):267-72.
16. Kardakos I, Volanis D, Kalikaki A, Tzortzis V, Serafetinides E, Melekos M, et al. Evaluation of neutrophil gelatinase-associated lipocalin, interleukin-18, and cystatin C as molecular markers before and after unilateral shock wave lithotripsy. *Urology* 2014;84(4):783-8.
17. Ichimura T, Bonventre J, Bailly V, Wei H, Hession C, Cate R et al. Kidney injury molecule-1 (KIM-1), a putative epithelial cell adhesion molecule containing a novel immunoglobulin domain, is up-regulated in renal cells after injury. *J Biol Chem* 1998;273(7):4135-42.
18. Hatipoğlu N, Evliyaoğlu O, Isık B, Bodakçı M, Bozkurt Y, Sancaktutar A, et al. Antioxidant signal and KIM-1 levels in SWL induced kidney injury. *J Endourol* 2014;28(2):224-8.
19. Ichimura T, Hung C, Yang S, Stevens J, Bonventre J. Kidney injury molecule-1: a tissue and urinary biomarker for nephrotoxicant-induced renal injury. *Am J Physiol Renal Physiol* 2004;286(3):552-63.
20. Han W, Bailly V, Abichandani R, Thadhani R, Bonventre J. Kidney injury molecule-1 (KIM-1): a novel biomarker for human renal proximal tubule injury. *Kidney Int* 2002;62(1):237-44.
21. van Timmeren M, van den Heuvel M, Bailly V, Bakker S, van Goor H, Stegeman C. Tubular kidney injury molecule-1 (KIM-1) in human renal disease. *J Pathol* 2007;212(2):209-17.
22. Zhang P, Rothblum L, Han W, Blasick T, Potdar S, Bonventre J. Kidney injury molecule-1 expression in transplant biopsies is a sensitive measure of cell injury. *Kidney Int* 2008;73(5):608-14.
23. Vaidya V, Ramirez V, Ichimura T, Bobadilla N, Bonventre J. Urinary kidney injury molecule-1: a sensitive quantitative biomarker for early detection of kidney tubular injury. *Am J Physiol Renal Physiol* 2006;290(2):517-29.
24. Ichimura T, Asseldonk E, Humphreys B, Gunaratnam L, Duffield J, Bonventre J. Kidney injury molecule-1 is a phosphatidylserine receptor that confers a phagocytic phenotype on epithelial cells. *J Clin Invest* 2008;118(5):1657-68.
25. Lim A, Tang S, Lai K, Leung J. Kidney injury molecule-1: more than just an injury marker of tubular epithelial cells? *J Cell Physiol* 2013;228(5):917-24.
26. Peralta C, Katz R, Bonventre J, Sabbisetti V, Siscovick D, Sarnak M et al. Associations of urinary levels of kidney injury molecule 1 (KIM-1) and neutrophil gelatinase-associated lipocalin (NGAL) with kidney function decline in the Multi-Ethnic Study of Atherosclerosis (MESA). *Am J Kidney Dis* 2012;60(6):904-11.
27. Zhou Y, Vaidya V, Brown R, Zhang J, Rosenzweig B, Thompson K, et al. Comparison of kidney injury molecule-1 and other nephrotoxicity biomarkers in urine and kidney following acute exposure to gentamicin, mercury, and chromium. *Toxicol Sci* 2008;101(1):159-70.
28. Toker A, Ziyapak T, Orsal E, Laloglu E, Bedir F, Aksoy Y. Is urinary kidney injury molecule-1 a noninvasive marker for renal scarring in children with vesicoureteral reflux?. *Urology* 2013;81(1):168-72.
29. Chiusolo A, Defazio R, Zanetti E, Mongillo M, Mori N, Cristofori P, et al. Kidney injury molecule-1 expression in rat proximal tubule after treatment with segment-specific nephrotoxics: a tool for early screening of potential kidney toxicity. *Toxicol Pathol* 2010;38(3):338-45.
30. Tonomura Y, Tsuchiya N, Torii M, Uehara T. Evaluation of the usefulness of urinary biomarkers for nephrotoxicity in rats. *Toxicology* 2010;273(1-3):53-9.

How to cite this article:

Aydın M, İrkilata L, Demirel HC. Markers Which Can Be Used to Determine Acute Kidney Injury Caused By Shock Wave Lithotripsy. *J Clin Anal Med* 2014;5(suppl 3): 418-20.



Noninvasive Mechanical Ventilation in Postoperative Respiratory Failure

Postoperatif Solunum Yetmezliğinde Noninvaziv Mekanik Ventilasyon

Postoperatif Noninvaziv Ventilasyon / Postoperative Noninvasive Ventilation

Serdar Akpınar

Ankara Dışkapı Yıldırım Beyazıt Eğitim ve Araştırma Hastanesi, Göğüs Hastalıkları Kliniği, Dahili Yoğun Bakım Ünitesi, Ankara, Türkiye

Özet

Postoperatif solunum yetmezliği, cerrahi sonrası gaz değişim anormalliklerine yol açan, en ciddi perioperatif komplikasyondur. Aynı zamanda, postoperatif morbidite ve mortalitenin en önemli nedenidir. Yaş ve kilo, cerrahi uygulanan popülasyonlarda pulmoner disfonksiyon riskini artıran iki önemli faktördür. Atelektazi, postoperatif solunum yetmezliğinin gelişiminde en önemli nedenidir. Atelektazi gelişiminde, intraoperatif dönemde verilen anestezi ve bunun postoperatif döneme yansıyan rezidüel etkisi, solunum depresyonu yapan ilaçlar, yüksek FiO₂, postoperatif ağrı ve cerrahi insizyonuna bağlı kas hasarı nedeniyle fonksiyonel rezidüel kapasitede azalma önemli rol oynar. Günümüze dek yapılan araştırmalarda postoperatif risklerin önlenmesi ve risk tahmini skalalarının oluşturulması amaçlanmıştır. Risk tahmininin yanı sıra, yakın zamanda yapılan çalışmalarda, noninvaziv mekanik ventilasyonun (NIMV) postoperatif solunum yetmezliğinde profilaktik ve tedavi amaçlı kullanımı ve başarısı araştırılmıştır. Bu derlemenin amacı, postoperatif solunum yetmezliğinde NIMV daha etkin uygulanmasını sağlamak için risk faktörlerinin ve patogenezin irdelenmesinin yanı sıra konu ile ilgili araştırma sonuçlarını değerlendirmektir.

Anahtar Kelimeler

Postoperatif Solunum Yetmezliği; Noninvaziv Ventilasyon

Abstract

Postoperative respiratory failure is the most severe perioperative complication and leads to gas exchange abnormalities. It is also most important cause of postoperative morbidity and mortality. Age and weight are two important factor which increasing the risk of pulmonary dysfunction in populations undergoing surgery. Atelectasis is the most important cause in development of postoperative respiratory failure. Anesthesia that is given during intraoperative period and its residual effect in postoperative period, drugs that cause respiratory depression, high FiO₂, postoperative pain and decrease in functional residual capacity due to damage of muscles related to surgical incision play important role in development of atelectasis. The aim of the studies that were performed up until now were to prevent postoperative risks and make up scales to estimate these risks. Besides risk estimation, the use and success of noninvasive mechanical ventilation in postoperative respiratory failure for its prophylaxis and treatment were investigated in recent studies. The aim of this review was to evaluate risk factors and pathogenesis of postoperative respiratory failure in addition to the results of the related studies to achieve more efficient use of NIMV in these patients.

Keywords

Postoperative Respiratory Failure; Noninvasive Ventilation

DOI: 10.4328/JCAM.3177

Received: 23.12.2014 Accepted: 14.01.2015 Printed: 01.06.2014 J Clin Anal Med 2014;5(suppl 3): 421-6

Corresponding Author: Serdar Akpınar, Ankara Dışkapı Yıldırım Beyazıt Eğitim ve Araştırma Hastanesi, Göğüs Hastalıkları Kliniği, Dahili Yoğun Bakım Ünitesi, Dışkapı, Ankara, Türkiye. GSM: +905335580592 E-Mail: drserdarakpinar@yahoo.com

Giriş

Postoperatif pulmoner komplikasyonlar, solunum yetmezliğine ilave olarak pnömoni, uzamış ve plansız mekanik ventilasyon, hipoksemi, ateletazi, bronkospazm, plevral effüzyon, pnömotoraks, solunum depresyonu ve aspirasyon pnömonisini de içeren oldukça geniş bir yelpazede yer alır. Postoperatif pulmoner komplikasyonlara odaklanan araştırmalarda solunumsal olayların birkaçını birden incelemeye alan araştırmaların sayısı çoğunluktadır [1,2]. Spesifik bir pulmoner komplikasyonu ele alan araştırmalar ise genellikle ya tek başına pnömoniyi ya da sadece postoperatif solunum yetmezliğini (POSY) konu edinir [3,4]. Cerrahinin lokalizasyonu önemli olmakla birlikte tüm cerrahi operasyonlarda POSY %3-10 arasında bildirilmektedir [3,5,6]. Hastaya ait özellikleri ve POSY'yi spesifik olarak inceleyen araştırmalarda mortalitenin %25'in üzerinde olabileceği vurgulanmıştır [3,7]. Akciğer rezeksiyonu sonrası gelişen POSY'de ise mortalitenin %60-80'lere ulaşabileceği bildirilmektedir [8]. POSY hastaya ve operasyona göre değişiklikler gösterir. İleri yaş, obezite, sigara öyküsü, fonksiyonel durum bozukluğu, kronik obstrüktif akciğer hastalığı (KOAH) gibi eşlik eden komorbid hastalıkların varlığı, kan üre nitrojen yüksekliği ve albumin düşüklüğü hastaya ait iyi bilinen risk faktörleri arasındadır. Operasyonun lokalizasyonu, aciliyeti ile birlikte verilen anestezinin şekli (genel veya spinal) operasyona ait risk faktörlerini belirler [1,9]. POSY'de mortalitenin ana nedenlerinden birisi invaziv mekanik ventilasyona bağlı gelişen komplikasyonlardan kaynaklanmaktadır. Bu nedenle bu hasta grubunda POSY'nin önlenmesi öncelikli hedefdir. Eğer POSY gelişmişse invaziv mekanik ventilasyona başvurulmadan noninvaziv desteklerle tedavinin sürdürülmesi önemlidir. Bu amaçla hem profilaktik hem de tedavi amaçlı olarak peroperatif noninvaziv mekanik ventilasyonun (NİMV) kullanımı ile ilgili yakın zamanda yapılmış pek çok araştırma vardır [9,10]. Bizim bu derlemedeki öncelikli amacımız POSY'de risk faktörleriyle patogenezin irdelenmesi ve geniş hasta popülasyonlarında NİMV uygulamasıyla ilgili araştırmaların değerlendirilmesidir.

Postoperatif solunum yetmezliğinin tanımı:

POSY, postoperatif periyod sırasında ortaya çıkan komplikasyonlar arasında en fazla mortaliteye ve en ağır seyre sahip olan, pulmoner gaz değişim anormallliği ile karakterize bir durumdur. Bu gaz değişim anormallliği metabolik nedenlerle açıklanamayan, hiperkapniyle birlikte ya da tek başına da görülebilen hipoksemiyle kendini gösterir. Arteriyel kan gazı (AKG) ölçümlerinde deniz seviyesinde oda havası solurken (inspire edilen oksijen fraksiyonu (FiO₂) %21), PaO₂ 60 mmHg'nin altında ve/veya PaCO₂ 50 mmHg'nin üstünde ve PaO₂/FiO₂ <250 ise solunum yetmezliği vardır denilebilir. Genellikle bu AKG bulgularına solunum sayısında artış (> 25/dakika), yardımcı solunum kas kullanımını ve paradoksal solunum da eşlik eder [7,9].

Hipoksemi, erken dönemde başlayan hafif ve geçici formdan, çok ağır hayatı tehdit eden ileri evre akut respiratuar distress sendromuna (ARDS) kadar değişen ağırlıkta görülebilir. Yakın zamanda yayınlanan uluslararası konsensus raporuna göre ARDS'de gelişen solunum yetmezliği hafif (PaO₂/FiO₂ ≤ 300 mmHg ve >200 mmHg), orta (PaO₂/FiO₂ ≤ 200 mmHg ve >100 mmHg) ve ağır (PaO₂/FiO₂ ≤ 100 mmHg) olmak üzere sınıflandırılmıştır [11].

Postoperatif solunum yetmezliği patofizyolojisi ve risk değerlendirmesi:

Genel anestezi kas tonüsünde ani bir düşüşü indükler. Kas tonüsündeki azalma toraks çapında, akciğer volümlerinde ve ha-

vayolu boyutlarında azalmaya neden olur. Tüm bu değişiklikler temelde postoperatif solunum yetmezliğinin en başlıca nedeni olan ateletaziyi ortaya çıkarır. Kas tonüsündeki azalma postoperatif periyotta solunum kas fonksiyonlarını değişik derecelerde etkiler. Erken cerrahi sonrası dönemde sedatif ve opiatların hem üst solunum yollarının (nervus hipoglossus) hem de solunum pompasını sürdüren kasların santral sitümlasyonunu düşürerek kas tonüsünde etkili olur [7,12]. Anestezi sonrası rezidüel etki diyafragmaya olan etkisinden çok daha uzun ve geniş bir şekilde üst solunum yolları dilatatör kaslarında devam eder. Bu durum özellikle obezlerde, KOAH'lı olanlarda, obstrüktif uyku apnesinde ve sigara içicilerinde POSY'ne predispozisyonu artıracığı gibi üst solunum yolları kollapsına neden olarak hipoventilasyona da katkıda bulunur. İkinci olarak direkt cerrahinin ve travmanın etkisiyle solunum kas fonksiyonlarının etkilenmesi, postoperatif ağrı ya da frenik sinir hasarına bağlı direkt diyafragmatik disfonksiyon yoluyla da POSY gelişebilir. Postoperatif ağrı öksürük refleksini baskılayarak fonksiyonel rezidüel kapasite (FRK)'nin azalmasına neden olur. FRK' deki azalma ateletazi gelişim nedenleri arasında ilk sıradadır. Normalde FRK'de oturur pozisyondan yatar pozisyona geçildiğinde 0.7-0.8 L azalma görülür. Anestezi uygulanan bireylerde solunum kas tonüsündeki azalma, akciğer ve göğüs duvarının elastik geri çekim gücü arasındaki denge, akciğer lehine bozulduğu için FRK'deki düşüş 0.4-0.5 L daha fazla olur. Bu da ateletazi gelişimine ek katkıda bulunur. Akciğer bazalindeki hava yolları FRK'nin azalmasıyla ekspirasyonda erken kapanır. Bu erken kapanma nedeniyle tıkalı hava yollarının distalindeki gazların rezorpsiyonuyla ateletazi ortaya çıkar [10, 13].

FRK'deki düşüşü belirleyen bir diğer faktör ise cerrahinin tipi ve süresidir. Özellikle toraks ve üst abdominal cerrahilerde FRK azalması ve bununla ilişkili postoperatif komplikasyon riski diğer bölgelere göre daha yüksektir. Operasyon süresinin uzaması da komplikasyon riskini oldukça artırır. Diyafram disfonksiyonu nedeniyle yukarı doğru yer değiştirmesinde akciğer dokusunun kompresyonu ve sürfaktan kaybı ateletazi oluşumuna katkıda bulunur [13,14].

Ateletazi gelişiminde etkili olan bir diğer faktör ise anestezi induksiyonu sırasında verilen yüksek FiO₂ değerleriyle solutulmasıdır. Yüksek konsantrasyonlarda oksijen solutulduğunda, hızlı gaz absorpsiyonuna bağlı olarak hava boşluklarının kollapsına bağlı ateletazi oluşumu görülür. Verilen oksijen konsantrasyonu %80'den fazla olan olgularda absorpsiyon ateletazisi riski yüksektir. Yapılan bir araştırmada sadece anestezi induksiyonu sırasında verilen FiO₂ değerinin düşürülmesiyle ateletazi gelişiminin anlamlı düzeyde önlendiği gösterilmiştir [15, 16]. Ayrıca bozulan mukosilier klirens nedeniyle de postoperatif dönemde ateletaziler görülebilir. Ateletazi ventilasyon-perfüzyon bozukluğu, şantlar, gaz değişiminde bozulma ve pulmoner vasküler dirençte artış ve akciğer kompliyansında azalma sonucu hafiften ağıra kadar değişen hipoksemiye neden olur. Ateletazi, postoperatif dördüncü günden itibaren azalmaya başlar ve bu anestezi sırasında etkilenen alanın yaklaşık %20-25'lik kısmında görülen düzelmedir. Bu düzelmeye akciğer volümlerinde artış, gaz değişim anormallğinde düzelmeye eşlik eder. Eğer düşük akciğer volümleri sürerse ateletazi çözülmez. Bunun sonucunda pnömoni gibi diğer komplikasyonların artışına neden olabilir. Kanıt düzeyi çok iyi olmamasına karşın ateletazinin akciğerde bakteriyel kolonizasyona ve enfeksiyonlara neden olduğu yönünde bulgular vardır [7,17].

POSY gelişiminde rol oynayan hipoventilasyon, hafif sedasyon ya da genel anestezi sonrası rezidüel etkiye bağlı olarak ortaya

çıkabileceği gibi, akciğer ödemi, laringospazm ve bronkospazm nedeniyle de gelişebilir.

Patogeneze rol oynayan mekanizmaların yanı sıra POSY gelişim zamanı da araştırılan konular arasındadır. Bununla ilgili çok değişik sonuçlar bildiren araştırmalar olmasına karşın, araştırmacıların çoğunluğu 3-7 gün içerisinde POSY gelişimini ağırlıklı zaman limiti olarak bildirmektedirler. Bazı araştırmacılar da cerrahi sonrası 30 günü POSY açısından riskli dönem olarak belirtmektedirler [18,19,20]. Postoperatif ARDS gelişimi ile ilgili yapılmış bir çalışmada görülme zamanının median olarak ilk iki günde yoğunlaştığını belirtmektedirler [21]. Özellikle yüksek riskli hastalar için belirli bir zaman çerçevesi çizmek oldukça güçtür. Bu konuda çok daha fazla sayıda karşılaştırmalı çalışmalara ihtiyaç vardır. Bugünkü sınıflandırmaya göre ARDS'nin hafif formunu içeren akut akciğer injurisi (ALI), kardiyotorasik, aortik, abdominal ve vertebra cerrahisi gibi majör cerrahilerden sonra daha sık görülmektedir [22]. Ortalama ALI insidansı yüksek riskli cerrahilerden sonra %7.8 oranında görülmekte ve kardiyak cerrahilerden sonra %10.2 gibi daha yüksek oranda görülmektedir. Bununla birlikte yakın zamanda yapılmış bir çalışmada genel cerrahi uygulanan ve yüksek riskli cerrahilerin dahil edilmediği bir popülasyonda ise ARDS oranı %0.2 olarak bulunmuştur [21]. Pulmoner emboli, çeşitli ilaçlar veya inflamatuvar mediyatörlerle gelişen bronkospazm, aspirasyon pnömonisi ve pnömotoraks POSY'nin diğer nedenleri arasında yer alır [23].

Proflaktik postoperatif noninvaziv mekanik ventilasyon uygulaması:

NİMV bir maske yardımıyla endotrakeal tüp ya da trakeostomi kanülü kullanılmaksızın uygulanan mekanik ventilasyon stratejisidir. NİMV'nun POSY üzerine hem önleyici olarak hem de tedavi amaçlı kullanımının başarılı olduğu yolunda bir çok araştırma vardır [5,6,7]. Sürekli pozitif hava yolu basıncı (CPAP) ve iki düzeyli pozitif hava yolu basıncı (BİPAP) POSY'de kullanılabilen iki ayrı NİMV modudur. CPAP ile spontan soluyan bir hastada tüm solunum siklusu boyunca sabit bir pozitif basınç verilirken, BİPAP'da inspiriyumda ekspiryumdan daha yüksek basınç verilerek solunum pozitif basınçla desteklenir. Terminolojide portable (servislerde kullanılan) cihazlarda inspiratuvar pozitif hava yolu basıncı (İPAP) ve ekspiryumda daha düşük bir basınçla verilen ekspiratuvar pozitif havayolu basıncı (EPAP) olarak isimlendirilir. Yoğun bakım tipi ventilatörlerde ise "pressure support ventilasyon" (PSV) ve PEEP olarak isimlendirilir ve benzerdir (24).

NİMV'nin POSY'de kullanımı ile ilgili fizyopatolojik süreç, diğer solunum yetmezliklerindeki etkisiyle hemen hemen aynıdır. Öncelikle pozitif basınçlı ventilasyonla hava yolları ve alveoldeki kollaps önlenir. Bununla ilişkili olarak fonksiyonel rezidüel kapasite artar ve daha iyi gaz değişimi sağlanır. Aynı zamanda atelektaziler önlenir, interstisyel ödem azalır. İntratorasik pozitif basınç artışı nedeniyle kalbin ardyükü azalır. Genel itibariyle solunum kasları üzerindeki iş yükü azalır. Örneğin diyafram daha aktif hale gelir ve sonuçta solunum pompası işler hale gelerek hipoventilasyon ve hipokseminin önüne geçilmiş olur [5, 24].

Profilaktik amaçla postoperatif NİMV uygulaması özellikle POSY gelişimi açısından yüksek riskli olan yaşlı, obez, KOAH'ı bulunan hastalarda ve kardiyak hastalığı bulunanlarda önleyici olarak kullanımı giderek yaygınlaşmaktadır. Profilaktik kullanımı ile ilgili yakın zamana değin, değişik lokalizasyonlarda cerrahi uygulanan hastaları içeren pek çok çalışma yapılmıştır. Bunlar arasında Joris ve ark. [25] obezite cerrahilerinde yaptıkları bir çalışmada 30 obezite cerrahisi uygulanmış hastada ekstübasyonu takiben hastaların bir kısmına düşük basınç seviyelerinde (8/4

cmH2O) NİMV uygulanırken, diğer gruba da daha yüksek basınç düzeylerinde (12/4 cmH2O) NİMV uygulamışlardır. Sonuçta yüksek basınçlarda NİMV uygulanan hastalarda cerrahi takip eden ilk 24 saat içerisinde daha iyi spirometre ve oksijen satürasyonunun (SpO2) olduğunu bildirmişlerdir. Ayrıca bu olumlu etkinin postoperatif ikinci güne kadar sürdüğünü de vurgulamaktadırlar. Pessoa ve ark. [26] benzer şekilde gastrik bypass operasyonunu takip eden ilk 24 saatte SpO2 ve spirometrenin önemli ölçüde iyi kaldığını belirtmişlerdir. Morbid obez hastalar üzerinde Eboe ve ark. [27] yaptıkları bir çalışmada gastrik bypass sonrası NİMV uygulanan hastalarla konvansiyonel tedavi uygulananlar karşılaştırıldığında NİMV alanlarda postoperatif 3 gün boyunca spirometri ve SpO2'nin daha iyi bulunduğu belirtilmektedir. Başka bir çalışmada ise gastrik bypass uygulanan 19 hasta üzerinde bir gruba CPAP, diğer gruba ise sadece oksijen tedavisi ile profilaksi uygulandığı bir protokolle çalışma yapılmış. CPAP uygulanan grupta postoperatif dönemde oksijenizasyonun çok daha iyi sağlandığı (CPAP grubunda PaO2 81±10 mmHg iken, sadece oksijen verilen grupta 65.9±4.9 mmHg olarak saptanmış. Yine aynı çalışmada PaCO2'nin her iki grup arasında farklılık göstermediği vurgulamaktadırlar [28]. Genel cerrahi uygulamalarını takiben yapılan NİMV çalışmalarından Böhner ve ark.'nın [29] 204 vasküler bir cerrahi uygulama için yapılan orta hat laparotomi sonrası postoperatif ilk gece boyunca nazal CPAP uygulanan hastalarla, sadece oksijen alanların karşılaştırıldığı çalışmada ciddi hipoksemik epizodların CPAP grubunda anlamlı derecede azaldığı gösterilmiş. Bagan ve ark. [30] aortik cerrahi uygulanan hastalara NİMV ve oksijen tedavisini randomize ederek karşılaştırdıklarında, NİMV grubunda yoğun bakımda ve hastanede kalış süresini daha kısa (2.5 güne karşılık 6.5 gün p<0.001) ve pulmoner komplikasyon oranını da daha düşük olarak (0/14 (%0)'a karşılık 5/15(%33), p=0.004) tespit etmişlerdir. Bazı araştırma verilerinde aralıklı olarak üç günün üzerinde uygulanan CPAP'ın kontrol grubu ile karşılaştırıldığında atelektazileri düşürdüğü ve sürekli uygulamaya göre daha iyi tolare edildiği vurgulanmıştır [31].

Profilaktik uygulama açısından torasik cerrahiler ile kardiyak cerrahiler sonrası NİMV ile standart tedavilerin karşılaştırıldığı birçok çalışma yapılmıştır. Bunların pek çoğunda preoperatif veya postoperatif olarak profilaktik NİMV uygulanan hastalarda daha az pulmoner komplikasyon, özellikle torasik cerrahi uygulanan olgularda daha iyi akciğer ekspansiyonu sağlanmaktadır. Yapılan çalışmalar NİMV ile daha kısa hastanede kalış süresi, daha iyi AKG ve spirometri bulguları ile çok daha az reentübasyona ihtiyaç olduğu belirtilmektedir [32- 38]. Torasik ve kardiyak cerrahilerde profilaktik NİMV ile ilgili çalışmalar tablo 1'de özetlenmiştir.

Özellikle kardiyak cerrahiler sonrası bazı çalışmalarda sürekli CPAP ve bilevel NİMV uygulamalarında oksijenizasyon ve akciğer volümlerinde aynı derecede düzelmenin olduğu gösterilmiştir [39]. Buna karşın Pasquina ve ark. [40] 150 kardiyak cerrahi geçirmiş hastada intermittent NİMV (günde dört kez 30 dk) ile 5 cmH2O'luk CPAP uygulamasını karşılaştırıldığında fizyolojik parametreler açısından fark bulunamamasına karşın bilevel NİMV (BİPAP) uygulananlarda radyolojik olarak daha az atelektazi saptanmış. Devamlı Bilevel NİMV uygulamasının intermittent uygulamasına göre daha etkili olduğu belirtilmektedir.

Postoperatif solunum yetmezliğinde küratif noninvaziv mekanik ventilasyon uygulaması:

Postoperatif solunum yetmezliğinde NİMV kurtarıcı bir tedavi olabilir. Bunun yanı sıra reentübasyonu önlemede, uzamış has-

Tablo 1. Torasik ve kardiyak cerrahilerde profilaktik noninvaziv mekanik ventilasyon uygulamasını araştıran çalışmalar

Araştırma	Perrin ve ark. [32]	Kindgen-Milles ve ark. [33]	Fagevik ve ark.[34]	Aguilo ve ark. [35]	Thomas ve ark. [36]	Jousela ve ark. [37]	Pinilla ve ark.[38]
Araştırmanın tipi	Randomize kontrollü	Randomize kontrollü	Randomize kontrollü	Randomize kontrollü	Randomize kontrollü	Randomize kontrollü	Randomize kontrollü
Cerrahinin tipi	Pulmoner lobektomi	Torakoabdominal aortik anevrizma tamiri	Özafajektomi	Akciğer rezeksiyonu	Koroner bypass	Koroner bypass	Kardiyak cerrahi
Hasta sayısı (n)	32	56	70	19	8	30	24
Gruplar	NIMV grubu/Std. tedavi grubu	CPAP grubu/Std. Oksijen tedavisi grubu	NIMV grubu /Std. oksijen grubu	NIMV grubu/Std. Tedavi	Nazal CPAP/Std. tedavi	CPAP/Std. oksijen	CPAP 12 saat/CPAP 24 saat
Birincil sonuç	NIMV grubunda AKG, spirometri daha iyi	CPAP grubunda daha az pulmoner komplikasyon	NIMV grubunda reentübasyon daha az	NIMV grubunda AKG daha iyi	CPAP grubunda oksijenizasyon daha iyi	CPAP grubunda oksijenizasyon daha iyi	24 saat CPAP uygulanan grupta oksijenizasyon daha iyi
İkincil Sonuç	NIMV grubunda hastanede kalış süresi kısa	CPAP grubunda hastanede kalış süresi kısa	NIMV grubunda oksijenizasyon daha iyi	NIMV grubunda P(A-a)O ₂ daha iyi	Solunum iş yükü CPAP grubunda azalmış		İntermittent uygulamanın daha az etkili bulunmuş

NIMV, noninvaziv mekanik ventilasyon; Std., standart; CPAP, continuous positive airway pressure; P(A-a)O₂, alveolo-arteryel oksijen gradienti; AKG, arteryel kan gazı.

tanede kalış süresini ve mekanik ventilasyonda kalış süresini kısaltmak gibi pek çok avantajı da beraberinde getirmektedir.

Uygulama yeri yeterli monitorizasyon, deneyimli personel ve yeterli gereçlerle serviste, yoğun bakım ünitesinde postoperatif ayılma ünitelerinde NİMV uygulanabilir. CPAP uygulaması yapılacak olan hastalarda tüm trakeayı açık tutmak için 7-10 cmH₂O'lık basınç genellikle yeterli oksijenizasyon ve ventilasyonu sağlamada yeterli olmaktadır. Eğer BİPAP uygulanacaksa EPAP'ın 4-5 cmH₂O'luk bir basınç ayarıyla başlanması önerilmektedir. İPAP ayarının ise 8-12 cmH₂O ile başlanıp, AKG'na ya da görüntülenebiliyorsa tidal volüme göre 2 cmH₂O'luk basınç artışlarıyla, maksimum İPAP 20-25 cmH₂O olacak şekilde iki düzeyli ventilasyon uygulanması mümkündür. Uygulama sırasında mümkünse tidal volüm görüntülenmesi avantajlıdır. Tidal volüm 6-10 mL/kg olacak şekilde basınç ayarlarının yapılması önerilmektedir. Takipler sırasında AKG'ları ve genel klinik tabloya göre NİMV'nun başarısız olduğu düşünülüyorsa, vakit geçirilmeksizin invaziv mekanik ventilasyona geçilmesi gereklidir.

Jaber ve ark. [41] abdominal cerrahi sonrası gelişen solunum yetmezliği bulunan 72 hastaya NİMV uygulamışlar ve reentübasyonun %67 oranında önlendiği hastanede kalış süresinde kısalttığını vurgulamışlardır. Rocco ve ark. [42] bilateral akciğer transplantasyonu sonrası gelişen POSY'de %86, Narita ve ark. [43] karaciğer rezeksiyonu sonrası %77.5 ve Lefebre ve ark. [44] akciğer rezeksiyonu sonrası %85.3 oranında reentübasyonun önlendiğini bildirmişlerdir. Reentübasyon oranlarını düşürdüğünü bildiren çalışmaların yanı sıra özellikle yoğun bakım mortalitesini düşürdüğünü vurgulayan çalışmalarda vardır [45]. Auriant ve ark. [46] akciğer rezeksiyonu sonrası gelişen solunum yetmezliğinde NİMV ile standart medikal tedaviyi karşılaştırdıklarında NİMV uygulanan grupta reentübasyon için %29'luk risk azaltımının yanı sıra mortalitesinde %25'lik düşüşün olduğunu vurgulamışlardır. Uygulama süresiyle ilgili de farklı görüşler vardır. Yapılan iki ayrı çalışmada profilaktik NİMV uygulaması için 2-4 saat aralarla 30-45 dakikalık süreler önerilirken, tedavi amaçlı NİMV uygulamasında 2-3 saatlik aralarla 60-90 dakikalık sürelerde verilmesi ve günlük toplam 3-12 saat NİMV uygulanabileceği belirtilmektedir. Hasta NİMV aralarında venturi maske siyle oksijenizasyonu sağlanacak şekilde takip edilebilir. İyileşme görüldükçe NİMV'dan ayırmada önce basınçlar kademeli olarak düşürülür ve eş zamanlı olarak uygulama süreleri de azaltılarak uygulama sonlandırılabilir [10,47]. Uygulama hem yoğun bakım tipi hem de portabl noninvaziv ventilatörlerle yapılabilir. Ka-

çak kompanzasyonu yeterli düzeyde olan ventilatörler seçilmelidir. Kaçak oluşumunu önleyecek şekilde uygun maske seçilmesi, ventilatör ayarları yapılırken ekspirasyona zaman tanıyacak düzeyde inspiriyum zamanının ayarlanması dikkat edilmesi gereken unsurlardır.

Yine başlama zamanı ile ilgili çeşitli çalışmalar yapılmıştır. Squadron ve ark. [48] yaptıkları bir çalışmada abdominal cerrahi sonrası hipoksemik solunum yetmezliği bulunan 209 hasta gruplarına ayrılarak; bir gruba sadece oksijen verilirken diğer gruba ise helmet ile CPAP tedavisi uygulanmış. Kontrol grubuna göre reentübasyon riskini düşürdüğü ve postoperatif komplikasyonların azaldığı vurgulanmış. Ve bir diğer sonuç olarak geç dönemde NİMV uygulamasını araştıran Keenan ve ark. [49] ile Garcia-Delgado ve ark.'nın [50] bulgularının aksine erken NİMV uygulamasının çok daha başarılı olduğunu belirtmişlerdir. PSÖY'de küratif amaçla kullanılan NİMV'nun komplikasyonları diğer nedenli solunum yetmezlikleriyle aynıdır. Maske intoleransı ve burun kökünde yara, yüzde cilt erozyonu, hava kaçağı, gastrik distansiyon en önemli komplikasyonlardır ve bunların çoğunda tedavinin kesilmesi gerekmez. Noninvaziv ventilasyona ait komplikasyonlar tablo 2'de özetlenmiştir.

Tablo 2. Noninvaziv mekanik ventilasyon komplikasyonları

Komplikasyonlar
Hava kaçağı
Burunda bası yarası
Burunda kuruluk
Gözde irritasyon
Nadiren;
Aspirasyon
Pnömotoraks
Ventilatörü tolare edememe

Gastrointestinal cerrahilerden, özellikle de özafagus ve mide cerrahilerinden sonra NİMV kullanımı ile ilgili çeşitli çekinceler vardır. Ancak yapılan randomize kontrollü çalışmalarda hava kaçağı ve gastrik distansiyonun invaziv mekanik ventilasyondan farklı olmadığı gösterilmiştir. Bu nedenle üst gastrointestinal cerrahilerden sonra gelişen POSY'de de NİMV güvenle kullanılabilir [41]. Komplikasyon riskinin yüksek olduğu durumlarda daha düşük basınç seviyelerinin tercih edilmesi önerilmektedir (6-8 cmH₂O) uygulanması önerilmektedir [10].

Bu çalışmaların tersine sonuç bildiren çalışmalarda vardır. Es-

teban ve ark.'nın [51] çok merkezli, spesifik bir cerrahi prosedürü ön plana almadan yaptıkları bir çalışmada POSY gelişen 244 hastada NİMV'nun mortalite üzerine etkisini ve ikincil sonuç olarak reentübasyon üzerine etkisini standart medikal tedavi verilen grupla karşılaştırmışlardır. Sonuçta NİMV grubunda mortaliteyi daha yüksek bulmuşlar ve reentübasyon açısından da her iki grup arasında fark olmadığını belirtmişlerdir. Aynı çalışmada vurgulanan bir diğer bulgu ise sağ kalım üzerine NİMV'nun etkisiz olduğu yönündedir. Ancak yine de seçilmiş hasta gruplarında ve deneyimli bir ekiple NİMV uygulanabileceğini ve daha fazla sayıda prospektif araştırmaya ihtiyaç olduğunu vurgulamışlardır.

Sonuç olarak; perioperatif dönemde hem profilaktik hem de küratif amaçla noninvaziv ventilasyon desteği, bugüne kadar yapılmış çalışmalar ışığında rasyonel bir seçenek olarak ortaya çıkmaktadır. POSY fizyopatolojisinde başlıca rol oynayan atelektazinin önlenmesinde, anestezi öncesi ve sonrasında, özellikle ekstübasyonu takiben NİMV uygulamasının çoğu zaman hayat kurtarıcı olduğu görülmektedir. Bugüne değin rehberler eşliğinde yapılmış olan değerlendirmelerde, POSY'de NİMV'nun başarısı ile ilgili yeterli çalışmanın olmadığı üzerinde durulmuştur. Ancak incelenen çalışmalarda, daha fazla sayıda hasta serilerine ve spesifik cerrahi gruplarında yapılacak NİMV uygulamalarına ihtiyaç olduğu görülmektedir. Bu yüksek hasta serileri ile POSY'de NİMV uygulamasının, rehberler tarafından daha yüksek kanıt düzeylerinde önerileceğini düşündürmektedir.

Çıkar Çakışması ve Finansman Beyanı

Bu çalışmada çıkar çakışması ve finansman destek alındığı beyan edilmemiştir.

Kaynaklar

- McAlister FA, Bertch K, Man J, Bradley J, Jacka M. Incidence of and risk factors for pulmonary complications after nonthoracic surgery. *Am J Respir Crit Care Med* 2005;171(5):514-7.
- Canet J, Gallart L, Gomar C, Paluzie G, Vallés J, Castillo J, et al. Prediction of postoperative pulmonary complications in a population-based surgical cohort. *Anesthesiology* 2010;113(6):1338-50.
- Arozullah AM, Daley J, Henderson WG, Khuri SF. Multifactorial risk index for predicting postoperative respiratory failure in men after major noncardiac surgery. The National Veterans Administration Surgical Quality Improvement Program. *Ann Surg* 2000;232(2):242-53.
- Johnson RG, Arozullah AM, Neumayer L, Henderson WG, Hosokawa P, Khuri SF. Multivariable predictors of postoperative respiratory failure after general and vascular surgery: result from the patient safety in surgery study. *J Am Coll Surg* 2007;204(6):1188-98.
- Lefebvre A, Lorut C, Alifano M, Dermine H, Roche N, Gauzit R, et al. Non-invasive ventilation for acute respiratory failure after lung resection: an observational study. *Intensive Care Med* 2009;35(5):663-70.
- Conti G, Cavaliere F, Costa R, Craba A, Catarci S, Festa V, et al. Non invasive positive pressure ventilation with different interfaces in patients with respiratory failure after abdominal surgery: a matched control study. *Respir Care* 2007;52(11):1463-71.
- Canet J, Gallart L. Postoperative respiratory failure: pathogenesis, prediction, and prevention. *Curr Opin Crit Care* 2014;20(1):56-62.
- Kutlu CA, Williams EA, Evans TW, Pastorino U, Goldstraw P. Acute lung injury and acute respiratory distress syndrome after pulmonary resection. *Ann Thorac Surg* 2000;69(2):376-80.
- Cereda M, Neligan PJ, Reed AJ. Noninvasive respiratory support in the perioperative period. *Curr Opin Anesthesiol* 2013;26(2):134-40.
- Jaber S, Chanques G, Jung B. Postoperative non-invasive ventilation. *Anesthesiology* 2010;112(2):453-61.
- Ranieri VM, Rubenfeld GD, Thompson BT, Ferguson ND, Caldwell E, Fan E, et al. Acute respiratory distress syndrome: the Berlin Definition. *JAMA* 2012;307(23):2526-33.
- Nishino T, Shirahata M, Yonezawa T, Honda Y. Comparison of changes in the hypoglossal and the phrenic nerve activity in response to increasing depth of anesthesia in cats. *Anesthesiology* 1984;60(1):19-24.
- Hedenstierna G, Edmark L. Mechanisms of atelectasis in the perioperative period. *Best Pract Res Clin Anaesthesiol* 2010;24(2):157-69.
- Günlüoğlu MZ. Postoperatif Pulmoner Komplikasyonlar. Yücel O, Genç O, editörler. *Journal of Clinical and Analytical Medicine Kitap Serisi, Akciğer Hastalıkları ve Tedavisi* 2013; DOI: 10.4328/JCAM.516.

- Hedenstierna G. Oxygen and anesthesia: what lung do we deliver to the postoperative ward? *Acta Anaesthesiol Scand* 2012;56(6):675-85.
- Edmark L, Kostova-Aherdan K, Enlund M, Hedenstierna G. Optimal oxygen concentration during induction of general anesthesia. *Anesthesiology* 2003;98(1):28-33.
- Van Kaam AH, Lachmann RA, Herting E, De Jaegere A, van Iwaarden F, Noordduyn LA, et al. Reducing atelectasis attenuates bacterial growth and translocation in experimental pneumonia. *Am J Respir Crit Care Med* 2004;169(9):1046-53.
- Kor DJ, Warner DO, Alsara A, Fernández-Pérez ER, Malinchoc M, Kashyap R, et al. Derivation and diagnostic accuracy of the surgical lung injury prediction model. *Anesthesiology* 2011;115(1):117-28.
- Gupta H, Gupta PK, Fang X, Miller WJ, Cemaj S, Forse RA. Development and validation of a risk calculator predicting postoperative respiratory failure. *Chest* 2011; 140(5):1207-15.
- Hua M, Brady JE, Li G. A scoring system to predict unplanned intubation in patients having undergone major surgical procedures. *Anesth Analg* 2012;115(1):88-94.
- Blum JM, Stentz MJ, Dechert R, Jewell E, Engoren M, Rosenberg AL, et al. Preoperative and intraoperative predictors of postoperative acute respiratory distress syndrome in a general surgical population. *Anesthesiology* 2013;118(1):19-29.
- Gajic O, Dabbagh O, Park PK, Adesanya A, Chang SY, Hou P, et al. Early identification of patients at risk of acute lung injury: evaluation of lung injury prediction score in a multicenter cohort study. *Am J Respir Crit Care Med* 2011;183(4):462-70.
- Ferreira G, Long Y, Ranjeri VM. Respiratory complications after major surgery. *Curr Opin Crit Care* 2009;15(4):342-8.
- Kaya A, Çiledağ A. Non invasive mechanical ventilation. In: Ozlu T, Metintaş M, Karadağ M, Kaya A editors. *Respiratory system and Diseases*. 1st ed. Istanbul: Medical Publishing 2010:1843-60.
- Joris JL, Sottiaux TM, Chiche JD, Desai CJ, Lamy ML. Effect of bi-level positive airway pressure (BiPAP) nasal ventilation on the postoperative pulmonary restrictive syndrome in obese patients undergoing gastroplasty. *Chest* 1997;111(3):665-70.
- Pessoa KC, Araujo GF, Pinheiro AN, Ramos MR, Maia SC. Noninvasive ventilation in the immediate postoperative of gastrojejunal derivation with Roux-en-Y gastric bypass. *Rev Bras Fisioter* 2010;14(4):290-5.
- Ebeo CT, Benotti PN, Byrd RP Jr, Elmaghaby Z, Lui J. The effect of bi-level positive airway pressure on postoperative pulmonary function following gastric surgery for obesity. *Respir Med* 2002;96(9):672-6.
- Gaszynski T, Tokarz A, Piotrowski D, Machala W, Boussignac CPAP in the postoperative period in morbidly obese patients. *Obes Surg* 2007;17(4):452-6.
- Böhner H, Kindgen-Milles D, Grust A, Buhl R, Lilotte WC, Müller BT. Prophylactic nasal continuous positive airway pressure after major vascular surgery; results of a prospective randomized trial. *Langenback's Arch Surg* 2002;387(1):21-6.
- Bagan P, Bouayad M, Benabdesselam A, Landais A, Mentec H, Couffignal JC. Prevention of pulmonary complications after aortic surgery: evaluation of prophylactic noninvasive perioperative ventilation. *Ann Vasc Surg* 2011;25(7):920-2.
- Stock MC, Downs JB, Gauer PK, Alster JM, Imrey PB. Prevention of postoperative pulmonary complications with CPAP, incentive spirometry, and conservative therapy. *Chest* 1985;87(2):151-7.
- Perrin C, Jullien V, Venissac N, Berthier F, Padovani B, Guillot F, et al. Prophylactic use of noninvasive ventilation in patients undergoing lung resectional surgery. *Respir Med* 2007;101(7):1572-8.
- Kindgen-Milles D, Buhl R, Gabriel A, Böhner H, Müller E. Nasal continuous positive airway pressure: a method to avoid endotracheal reintubation in postoperative high-risk patients with severe nonhypercapnic oxygenation failure. *Chest* 2000;117(4):1106-11.
- Fagevik Olsen M, Wennberg E, Johnsson E, Josefson K, Lönnroth H, Lundell L. Randomized clinical study of the prevention of pulmonary complications after thoracoabdominal resection by two different breathing techniques. *Br J Surg* 2002;89(10):1228-34.
- Aguilo R, Togores B, Pons S, Rubí M, Barbé F, Agustí AG. Noninvasive ventilatory support after lung resectional surgery. *Chest* 1997;112(1):117-21.
- Thomas AN, Ryan JP, Doran BR, Pollard BJ. Nasal CPAP after coronary artery surgery. *Anaesthesia* 1992;47(4):316-9.
- Jousela I, Rasanen J, Verkkala K, Lamminen A, Mäkeläinen A, Nikki P. Continuous positive airway pressure by mask in patients after coronary surgery. *Acta Anaesthesiol Scand* 1994;38(4):311-6.
- Pinilla JC, Oleniuk FH, Tan L, Rebecka I, Tanna N, Wilkinson A, et al. Use of a nasal continuous positive airway pressure mask in the treatment of postoperative atelectasis in aortocoronary bypass surgery. *Crit Care Med* 1990;18(8):836-40.
- Matte P, Jacquet L, Van Dyck M, Goenen M. Effects of conventional physiotherapy, continuous positive airway pressure and noninvasive ventilatory support with bilevel positive airway pressure after coronary artery bypass grafting. *Acta Anaesthesiol Scand* 2000;44(1):75-81.
- Pasquina P, Merlani P, Granier JM, Ricou B. Continuous positive airway pressure versus noninvasive pressure support ventilation to treat atelectasis after cardiac surgery. *Anesth Analg* 2004;99(4):1001-8.
- Jaber S, Delay JM, Chanques G, Sebbane M, Jacquet E, Souche B, et al. Outcomes of patients with acute respiratory failure after abdominal surgery treated with noninvasive positive pressure ventilation. *Chest* 2005;128(4):2688-95.
- Rocco M, Conti G, Antonelli M, Bufi M, Costa MG, Alampì D, et al. Noninvasive pressure support ventilation in patients with acute respiratory failure after bilate-

ral lung transplantation. *Intensive Care Med* 2001;27(10):1622-6.

43. Narita M, Tanizawa K, Chin K, Ikai I, Handa T, Oga T, et al. Noninvasive ventilation improves the outcome of pulmonary complications after liver resection. *Intern Med* 2010;49(15):1501-7.

44. Lefebvre A, Lorut C, Alifano M, Dermine H, Roche N, Gauzit R, et al. Noninvasive ventilation for acute respiratory failure after lung resection: an observational study. *Intensive Care Med* 2009;35(4):663-70.

45. Antonelli M, Conti G, Bui M, Costa MG, Lappa A, Rocco M, et al. Noninvasive ventilation for treatment of acute respiratory failure in patients undergoing solid organ transplantation: a randomized trial. *JAMA* 2000;283(2):235-41.

46. Auriant I, Jallot A, Herve P, Cerrina J, Le Roy Ladurie F, Fournier JL, et al. Noninvasive ventilation reduces mortality in acute respiratory failure following lung resection. *Am J Respir Crit Care Med* 2001;164(7):1231-5.

47. Pelosi P, Jaber S. Non-invasive respiratory support in the perioperative period. *Curr Opin Anesthesiol* 2010;23(2):233-8.

48. Squadron V, Cocha M, Cerruti E, Schellino MM, Biolino P, Occella P, et al. Continuous positive airway pressure for treatment of postoperative hypoxemia: a randomized controlled trial. *JAMA* 2005;293(5):589-95.

49. Keenan SP, Powers C, McCormack DG, Block G. Noninvasive positive pressure ventilation for postextubation respiratory distress: a randomized controlled trial. *JAMA* 2002;287(24):3238-44.

50. Garcia-Delgado M, Navarrete I, Garcia-Palma MJ, Colmenero M. Postoperative respiratory failure after cardiac surgery: use of noninvasive ventilation. *J Cardiot-horac Vasc Anesth* 2012;26(3):443-7.

51. Esteban A, Frutos-Vivar F, Ferguson ND, Arabi Y, Apezteguía C, González M, et al. Noninvasive positive-pressure ventilation for respiratory failure after extubation. *N Engl J Med* 2004;350(24):2452-60.

How to cite this article:

Akpınar S. Noninvasive Mechanical Ventilation in Postoperative Respiratory Failure. *J Clin Anal Med* 2014;5(suppl 3): 421-6.



Onur Isik¹, Muhammet Akyuz¹, Mehmet Fatih Ayik¹, Ozge Altun Koroglu², Arif Ruhi Ozyurek³, Yuksel Atay¹
¹Department of Cardiovascular Surgery, ²Department of Pediatrics, ³Departments of Pediatric Cardiology, Ege University, Faculty of Medicine, Izmir, Turkey

Özet

İlk olarak 1958 yılında Cantrell, Haller ve Ravitch tarafından tanımlanan Cantrell sendromu, ektopia kordis ile birlikte diyafragma, orta hat karın duvarı ve perikardı etkileyen nadir görülen bir anomalidir. Cantrell sendromu sıklıkla intrakardiyak defektler ile birliktelik göstermektedir. Kompleks kardiyak anomali prognozu belirlemede önemli bir role sahiptir. Çeşitli derecelerde birçok sistemi etkileyen bu sendromun tedavi süreci fetal tanı başlamaktadır. Bu aşama itibarıyla, farklı disiplinlerden tarafından paylaşılan görüş ve deneyimler hasta yönetimini planlamasında önemlidir. Ancak, tüm bu çabalara rağmen, tedavi şansı bu sendromun ağır formları için düşüktür.

Anahtar Kelimeler

Cantrell Pentalojisi; Ektopia Kordis; Perikardial Defekt

Abstract

First described in 1958 by Cantrell, Haller and Ravitch, Cantrell's Syndrome is a rare anomaly which affects the ectopia cordis together with the diaphragm, the midline abdominal wall and the pericardium. Cantrell's Syndrome is often associated with intracardiac defects. Concomitant complex cardiac anomalies have an important role in determining the prognosis. The diagnosis of this syndrome, which affects numerous systems to varying extent, begins with fetal diagnosis. Starting from this stage, the views and experiences shared by different disciplines are important for the planning of disease management. However, despite the best efforts, the chance of effective treatment for the more severe forms of this disease is fairly low.

Keywords

Pentalogy of Cantrell; Ectopia Cordis; Pericardial Defect

History and Definition

Cantrell's Syndrome was first defined by Cantrell, Haller, and Ravitch in 1958. The components of Cantrell's Syndrome are defined as: external herniation of the heart, pericardial diaphragmatic defects, lower sternal defects, anterior diaphragmatic defects, intracardiac defects, and malrotation of the heart [1]. The pathognomonic characteristic of this syndrome is the coexistence of omphalocele and ectopia cordis [2]. Identification of all components of the syndrome is rare in the patients [3].

Incidence and Typology

Cantrell's Syndrome has an incidence of 5.5-7.9 per 1 million live births [4]. The etiologic factor is not well established and familial occurrence of both isolated ectopia cordis and pentalogy of Cantrell has been reported. [5]. There is male dominance with a male to female ratio of 2.7:1 [6]. There are no publications indicating recurrence in the literature. Cases with Trisomy 13 and 18 are reported to have an increased incidence [7,8].

Ectopia cordis has cervical, cervicothoracic, thoracic, thoracoabdominal, and abdominal types. The most common form is the thoracic or thoracoabdominal type [9,10]. The abdominal wall defects include omphalocele, diastasis recti, umbilical hernia, or a combination of these defects. However, the most common form is the omphalocele [11]. In case an omphalocele is identified in the fetus, a detailed ultrasonographic examination should be performed, and the possibility of a Cantrell pentalogy it should be kept in mind [12].

Toyama et al. classified the Pentalogy of Cantrell in three separate classes. According to this classification, Class 1: definite diagnosis with all five defects present; Class 2: with four defects including intracardiac and ventral abdominal wall abnormalities present; and Class 3: incomplete expression with various combinations of defects present (but always including a sternal abnormality) [13].

Embryology

During the embryonic development; the sternum, abdominal wall, pericardium and part of the diaphragm arise from somatic mesoderm, while the myocardium arises from the splanchnic mesoderm.

The abnormal development of the septum transversum results in pericardial and diaphragmatic anomalies, while defects relating to the migration of mesodermal structures represents the possible cause of abdominal wall and sternum anomalies [5]. While the specific pathogenesis of the disease has not yet been elucidated, it is known that the differentiation occurs at a time between the 14th and 18th day after conception. It has been suggested that, during this period, the lateral mesodermal folds' failure to migrate towards the midline results in abdominal and sternal defects, while problems relating to the development of the septum transversum results in pericardial and anterior diaphragm defects [14]. Cantrell's Syndrome patients without intracardiac defects can be explained by the teratogenicity developed after the differentiation of splanchnic mesoderm [1].

It is believed that the ventricular diverticulum arises from the abnormal fusion of cardiac loop to the yolk sac in the embryonic development. Therefore, the patients with diverticulum detected should be investigated for the other components of Cantrell's Syndrome [15].

Pathology

The malrotation of the heart is the failure to complete the levorotation due to the impaired differentiation and the heart being remained in the dextraposition. Cardiac herniation results from the absence of lower sternum, the absence of abdominal supra-umbilical structures, and the absence of a pericardial diaphragm [1].

The vast majority of the patients with Cantrell's Syndrome have intracardiac defects. The complicated cardiac anomaly has a significant role in the prognosis. There is a wide spectrum of intracardiac defects. The most common form is the ventricular septal defect (VSD), followed by atrial septal defect (ASD) [16]. The cases in the literature were reported to be associated with the left or right ventricular diverticulum, Tetralogy of Fallot (TOF), pulmonary stenosis or atresia, transposition of the great arteries (TGA), tricuspid atresia, truncus arteriosus, anomalous pulmonary venous return, and double outlet right ventricle [17]. The most common forms of the sternal malformations are the absence of the lower third portion, bifid sternum, absence of xiphoid process and short sternum. The most common forms of the pericardial and diaphragmatic abnormalities are the absence of pericardium and the absence of the anterior part of the diaphragm. The absent pericardium establishes the differential diagnosis of Cantrell's Syndrome with ectopia cordis [1]. The Pentalogy of Cantrell may be associated with various organ and system abnormalities [18]. The cases in the literature were reported to have many abnormalities involving various systems such as frontonasal dysplasia, cleft lip and palate, hydrocephalus, exencephalia, neural tube defect, polysplenia and gallbladder agenesis, imperforate anus, cystic hygroma, agenesis of tibia-radius, foot drop, hypodactylia and calcaneovalgus abnormalities [5,18].

The diagnosis of the Pentalogy of Cantrell may be established by fetal ultrasonography scheduled for the first trimester of the pregnancy. Attempts should be made exclude this syndrome in patients with omphalocele, diaphragmatic hernia, and pericardial defect accompanied by pericardial effusion detected in the prenatal assessment [19]. Fetal echocardiography and MRI will provide more detailed assessments as well as a more comprehensive examination of the cardiac structure, which is important for the pediatricians and surgeons providing care and treatment to the infant following delivery

[20,21]. Three-dimensional sonography, in particular, is being increasingly preferred and used by physicians for these patients. We have observed that this method does indeed provide more detailed assessments and information for such cases [19]. Ectopia cordis is not considered an indication for cesarean sections in the literature, and the patients are followed-up under normal obstetric indications. It is reported that there is not any prognostic difference between normal delivery and cesarean section in patients with ectopia cordis. However, some authors highlight the significance of sterility for the postpartum surgery and prefer cesarean section [21].

The team to plan the follow-up and treatment of the patient in the prenatal and neonatal periods should include a gynecologist, neonatologist, pediatric cardiologist, geneticist, pediatric surgeon, and congenital heart surgeon, and every intervention should be planned in a multidisciplinary approach.

Surgical Treatment

The treatment and the prognosis of the patients will depend on their type of EC, the size of their abdominal defect, and their

concomitant defects and disorders [5]. The surgical repair for the syndrome requires a complicated and generally a stepwise surgical intervention [22]. The surgical plan can be made as stepwise or a single operation depending on the patient clinical data, hemodynamic compatibility, thoracic cavity compatibility and the type of intracardiac defect. The primary objectives of the surgical treatment are to cover the heart with tissue, to place the heart into the thoracic cavity, to repair the intracardiac defects and the sternal-thoracic reconstruction [23].

The first choice for covering the heart with tissue should be the primary approximation [1,17]. The primary approximation is a good barrier for infections; however, it may cause a hemodynamic disturbance. A skin autograft, skin allograft, or a prosthetic material can be used for secondary closure. The advantage of using a skin autograft is the presence of a good barrier and the potential of the graft to grow with the patient [1,23,24]. The placement of the heart into the thoracic cavity generally results in low cardiac output and hypotension. The reasons of the low cardiac output include small thoracic cavity, folding of the great vessels, myocardial compression, and the disorientation of the apex. There have been several attempts to overcome these issues. These include opening and freeing both pleurae, separating the costae from the sternal connection (costal shift maneuver), orienting the apex to the left or if dextracardiac, to the right thorax by placing a traction suture on the apex and freeing and lowering the diaphragm [1,24,25].

The timing of the surgical repair for omphalocele depends on the sac content, width and the surface epithelialization. An urgent surgical intervention may not be required for the omphalocele if lined by epithelium well. However, the repair should be scheduled in a short time considering that a rupture will make the surgery difficult and complications may occur such as peritonitis and mediastinitis [26].

Sternal reconstruction may lead to hemodynamic instability and the repair may require tissues or prostheses. For this purpose, periosteal flap, pectoralis muscle flap, rectus abdominis muscle flap, and rib segment dissected from the separate sternum may be used [9,23].

The ventricular diverticulum may cause fatal complications such as cardiac rupture, tamponade, sudden death, endocarditis, embolism, cardiac failure and arrhythmia, and therefore, surgical resection is required even though the diverticulum is asymptomatic [26].

Cantrell's Syndrome has a poor prognosis. There is no consensus on the prognosis. Some authors consider the type of intracardiac defect as the most important factor determining the prognosis; whereas some authors argue that the class of the syndrome determines the prognosis [17].

Mainly due to complications such as bradycardia, tachyarrhythmias, diverticulum rupture, heart failure and low blood pressure, only a few children are able to survive following surgical repair [5,27]. However, it is known that a certain number of children whose thoracoabdominal defects are limited are able to survive into their adult years [28].

EC is associated with high mortality for children, with a survival rate of less than 5% [26]. When the very mild or incomplete forms of the Pentalogy of Cantrell are included in the series, the survival rate is reported to be lower than 40% [13,29]. Most of the patients with a surgical success achieved are the cases without cardiac anomalies and with partial anterior wall defects [22,23,27].

The treatment process of this syndrome affecting many sys-

tems to the various extents starts from the fetal diagnosis. As of this stage, it is important to plan the patient management through the opinions and experiences shared by different multiple disciplines. However, despite all these efforts, the chance of treatment is low for the severe forms of this syndrome.

Competing interests

The authors declare that they have no competing interests.

References

- Cantrell JR, Haller JA, Ravitch MM. A syndrome of congenital defects involving the abdominal wall, sternum, diaphragm, pericardium, and heart. *Surg Gynecol Obstet* 1958;107(5):602-14.
- Sarkar P, Bastin J, Katoch D, Pal A. Pentalogy of Cantrell: diagnosis in the first trimester. *J Obstet Gynaecol* 2005;25(8):812-3.
- Chen CP. Syndromes and Disorders Associated with Omphalocele (III): Single Gene Disorders, Neural Tube Defects, Diaphragmatic Defects and Others. Taiwan *J Obstet Gynecol* 2007;46(2):103-10.
- Khoury MJ, Cordero JF, Rasmussen S. Ectopia cordis, midline defects, and chromosomal abnormalities. *Am J Med Genet* 1988;30(3):811-7.
- Morales JM, Patel SG, Duff JA, Villareal RL, Simpson JW. Ectopia cordis and other midline defects. *Ann Thorac Surg* 2000;70(1):111-4.
- Bittmann S, Ulus H, Springer A. Combined pentalogy of cantrell with tetralogy of fallot, and gallbladder agenesis, and polysplenia: a case report. *J Pediatr Surg* 2004;39(1):107-9.
- Ghidini A, Sirtori M, Romero R, Hobbins JC. Prenatal diagnosis of pentalogy of Cantrell. *J Ultrasound Med* 1988;7(10):567-72.
- Baker ME, Rosenberg ER, Trofatter KF, Imber MJ, Bowie JD. The utero findings in twins pentalogy of Cantrell. *J Ultrasound Med* 1984;3(11):525-7.
- Dobell AR, William HB, Long RW. Staged repair of ectopia cordis. *J Ped Surg* 1982;17(4):353-8.
- Kim KA, Vincent WR, Muenchow SK, Wells WJ, Downesey SE. Successful repair of ectopia cordis using alloplastic materials. *Ann Plast Surg* 1997;38(5):518-22.
- Borade A, Palliana RR, Singh KD. Pentalogy of Cantrell. *Pediatric Oncall* 2011;8(6):39.
- Karateke A, Kurt R, Celik C. A Rare Syndrome, Pentalogy of Cantrell: Case Report. 2014. DOI: 10.4328/JCAM.2823
- Toyama WM. Combined congenital defects of the anterior abdominal wall, sternum, diaphragm, pericardium, and heart: a case report and review of the syndrome. *Pediatrics* 1972;50(5):778-92.
- Haynor DR, Shuman WP, Brewer DK. Imaging of fetal ectopia cordis: roles of sonography and computed tomography. *J Ultrasound Med* 1984;3(1):25-7.
- Nanda S, Nanda S, Agarwal U, Sen J, Sangwan K. Cantrell Syndrome - report of two cases with one atypical variant Arch Gynecol Obstet 2003;268(4):331-2
- Bryke CR, Breg WR: Pentalogy of Cantrell. from Buyse, M.L., Birth Defects Encyclopedia. Blackwell Scientific Publications 1990:1375-76.
- Fernaández IS, López A, Vila JJ, Lluna JM. Cantrell's pentalogy. Report of four cases and their management. *Pediatr Surg Int* 1997;12(5-6):428-31.
- Carmi R, Boughman JA. Pentalogy of Cantrell and associated midline anomalies: a possible ventral midline developmental field. *Am J Med Genet* 1992;42(1):90-5
- Rodgers EB, Monteagudo A, Santos R, Greco A, Timor Tritsch IE. Diagnosis of pentalogy of Cantrell using 2 and 3 dimensional sonography. *J Ultrasound Med* 2010;29(12):1825-8.
- Doganay S, Kantarci M, Tanriverdi EC. Pentalogy of cantrell with craniorachischisis: MRI and ultrasonography findings. *Ultraschall Med* 2008;29(5):278-80.
- McMahon CJ, Taylor MD, Cassady CI, Olutoye OO, Bezold LI. Diagnosis of pentalogy of Cantrell in the fetus using magnetic resonance imaging and ultrasound. *Pediatr Cardiol* 2007;28(3):172-5.
- Sakasai Y, Thang BQ, Kanemoto S, Takahashi-Igari M, Togashi S, Kato H, et al. Staged repair of pentalogy of Cantrell with ectopia cordis and ventricular septal defect. *J Card Surg* 2012;27(3):390-2.
- Zhang X, Xing Q, Sun J, Hou X, Kuang M, Zhang G. Surgical treatment and outcomes of pentalogy of Cantrell in eight patients. *J Pediatr Surg* 2014;49(8):1335-40.
- Lampert JA, Harmaty M, Thompson EC, Sett S, Koch RM. Chest wall reconstruction in thoracoabdominal ectopia cordis: using the pedicled osteomuscular latissimus dorsi composite flap. *Ann Plast Surg* 2010;65(5):485-9.
- Chia HL, Rasheed MZ, Ong KK, Yeow VK. Repair of ectopia cordis using a resorbable poly-L-lactic-polyglycolic acid plate in a patient with pentalogy of Cantrell. *J Pediatr Surg* 2012;47(6):1-4
- Halbertsma FJ, van OA, Staak F. Cardiac diverticulum and omphalocele: Cantrell's pentalogy or syndrome. *Cardiol Young* 2002;12(1):71-4.
- Diaz JH. Perioperative management of neonatal ectopia cordis: report of three cases. *Anesth Analg* 1992;75(5):833-7.
- Anderson HR. Abnormal positions and relationship of the heart. In: Anderson HR, Beaker JE, McCartney JF, Rigby LM, Shinebourne AE, Tynan M, editors. Paediatric cardiology. Vol II. 2nd ed. London: Churchill-Livingstone; 2002. p. 1577-80.
- O'Gorman CS, Tortoriello TA, McMahon CJ. Outcome of children with pentalogy of Cantrell following cardiac surgery. *Pediatr Cardiol* 2009;30(4):426-30

How to cite this article:

Isik O, Akyuz M, Ayik MF, Koroglu OA, Ozyurek AR, Atay Y. Pentalogy of Cantrell. *J Clin Anal Med* 2014;5(suppl 3): 427-9.



Hüsamettin Erdamar, Fatmanur Hacıeliyagil Kazancı, Sümeyye Gök Turgut Özal Üniversitesi Tıp Fakültesi, Tıbbi Biyokimya, Ankara, Türkiye

Özet

Tüm dünyada ölümlerin en sık nedenleri arasında kardiyovasküler hastalıklardan hemen sonra, ikinci sırada kanser gelmektedir. Bununla birlikte "kanserden kimse ölmez, kanserin oluşturduğu metabolik değişiklikler sonucu hastalar kaybedilir" sözü onkologlar arasında konuşulmaktadır. Kanser nedeniyle oluşan metabolik değişikliklerin tespit edilmesi hekimlere tanı veya tedavide yeni ufuklar açmıştır. Örneğin kanser evrelendirilmesinde kullanılan pozitron emisyon tomografisi (PET) görüntüleme yönteminin prensibinde, kanserli hücrelerin glukoz metabolizmasındaki değişiklikler yer almaktadır. Bu konudaki benzer diğer bir örnek ise; beyin tümörü nedeni ile opere edilmiş bir hastanın postoperatif çekilen kontrol beyin magnetik rezonans (MR) görüntülerinde izlenen şüpheli alanın, MR spektroskopisi cihazı ile, o bölgenin metabolik aktivitesi kolin, kreatinin, N-asetil aspartat ve laktat düzeyleri ile incelenerek, rezidü, metastaz veya ödemin ayırıcı tanısı kolaylıkla yapılabilmektedir. Bu derlemede kanserli hastalarda protein, karbonhidrat, lipid metabolizması ve membran yapısında oluşan başlıca değişikliklerden bahsedilecektir. Ayrıca kanserli hastaların % 20'sinde görülebilen paraneoplastik sendrom ve onkolojik acil bir tablo olan tümör lizis sendromu da ele alınacaktır.

Anahtar Kelimeler

Kanser; Glukoz; Lipid; Protein; Membran

Abstract

After cardiovascular diseases, the most common reasons of death in the world is cancer. However, oncologists think that "Nobody dies from cancer, the patients pass away due to the results of metabolic changes stemmed from cancer". The identification of metabolic changes which is caused by cancer opens new insights to doctors in diagnosing and therapy. For instance, the method of imaging of Positron emission tomography (PET), which is used for the cancer grading, involves the changes of glucose metabolism in cancer cells. Another case related to this subject is that the differential diagnosis between residue metastasis and edema of the suspect area in the image of postoperative control brain magnetic resonance (MR) for a patient who is operated because of brain tumor can be made via MR spectroscopy device by analyzing the metabolic activity of that area regarding the level of choline, creatinine, N-Acetyl aspartate and lactate. In this review, the main changes of metabolism of protein, carbohydrate and lipid, and membrane structure in cancer patient will be mentioned. Furthermore, paraneoplastic syndrome and the tumor lysis syndrome, an urgent oncologic case, which can be seen in the 20 percent of cancer patient, will be undertaken.

Keywords

Cancer; Glucose; Lipid; Protein; Membrane

Giriş

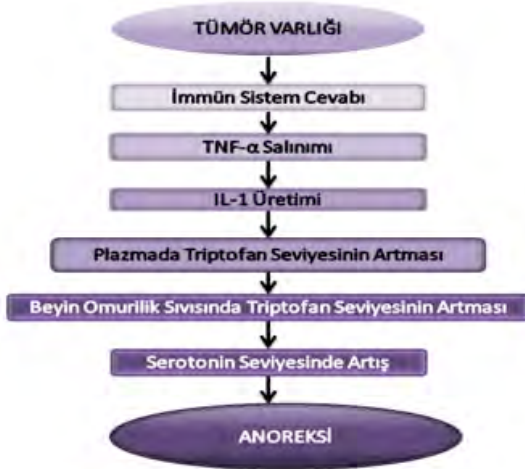Yengeçler, düşmanını uzun dişli kollarıyla tutar ve yavaş yavaş kemirerek yer. Bu benzerlik nedeni ile kanserin kelime anlamı yengeçtir. Kanser bir genom hastalığı olup, DNA'da yapı değişikliğiyle başlayan süreçte temel sorun, kontrolsüz çoğalmadır. Kanserdeki ölümlerin çoğu tümöral dokunun kendisinden değil, kansere sekonder olarak gelişen metabolik değişimlerden kaynaklanmaktadır. Kanser hastalarının %63'ünde kilo kaybı geliştiği ve hastaların yaklaşık %22'sinin kaşeksiye bağlı hayatını kaybettiği yapılan çalışmalarda rapor edilmiştir.[1] Kaşeksi, progresif olarak fonksiyonel bozukluğa neden olan, konvansiyonel nutrisyonel destek ile tamamen düzeltilemeyen, iskelet kası ve adipoz doku kaybının eşlik ettiği tablo olarak tanımlanır ve kaşeksinin pek çok sebebi vardır.

Anoreksi ve Kanser Kaşeksisi

Enerji alımıyla enerji kaybı arasındaki enerji dengesi, kanserli hastalarda, enerji kaybı lehinedir. Kaşeksinin en büyük nedeni anoreksi (iştahsızlık)'dir. Sağlıklı kişilerde ghrelin hormonu iştahı artırırken, kolesistokinin hormonu iştahı azaltarak yemek yemeyi sonlandırır.[2]

Kanserli vakalarda, tümör dokusundan mı yoksa konağın inflammatuar hücrelerden mi salındığı, henüz tam netleşmemiş olan bazı sitokinler, oksijenik peptidlerden ghrelin ve nöropeptid Y'nin salınımını inhibe ederler.[1] Bu nedenle, primer fizyolojik görevi açlık algısı ve gıda alımını artırma, olan bu peptidlerin azalması anoreksiye sebep olur.[2] Hastalara uygulanan kemo-terapi ve radyoterapinin de anoreksi gelişimine katkı sağladığı bilinmektedir.[3]

Bilindiği gibi, hipotalamusun ventromedial nukleusundaki serotonerjik nöronlar tokluk hissini, lateral nukleusundaki dopaminerjik nöronlar ise açlık hissini regülasyonundan sorumludur. Serotonin, triptofandan sentezlenen bir biyolojik amindir. Tümör varlığına, immun sistem tarafından cevap olarak salınan TNF- α (Kaşektin), IL-1 üretimini artırır. Bu da plazmada triptofan seviyesini ve daha sonra da beyin omurilik sıvısındaki (BOS) triptofan seviyesini yükseltir. Böylece BOS serotonin konsantrasyonunu artır ve tokluk hissini hakim olması sonucu anoreksi gelişir (Şekil 1).

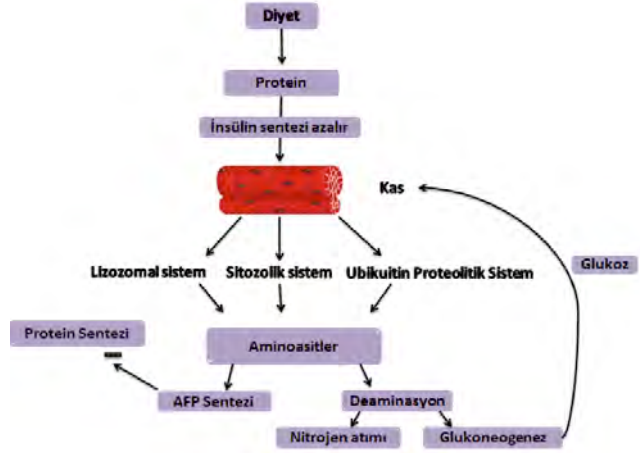


Şekil 1. Anoreksi gelişiminde, serotoninin rolü

Tüm bu nedenler, kanserli olguların gıda alımını kısıtlarken öte yandan, metabolik dengenin katabolizma lehine bozulması sonucu, vücut protein kitlesi azalır ve kaşeksi görülmeye başlar.

Kanser ve Protein Metabolizması

Proteinlerin diğer biyoorganik maddelerden en büyük farkı yapılarında azot bulundurmalarıdır. Kanser hücresi, sağlık hücrelerinden sürekli azot (ç)alan adeta bir kapan gibidir. Yukarıda da belirtildiği gibi hastalarda kas ve total vücut protein konsantrasyonu azalmakta olup bu değişiklik çeşitli mekanizmalarla açıklanmıştır. İskelet kasında protein katabolizmasının (proteoliz) aktif olmasının altında yatan neden: plazma insülin konsantrasyonunda ya da iskelet kasının insülin sensitivitesindeki azalma sonucu iskelet kasında üç ana proteolitik yoldan birinin aktif edilmesidir (Şekil 2).



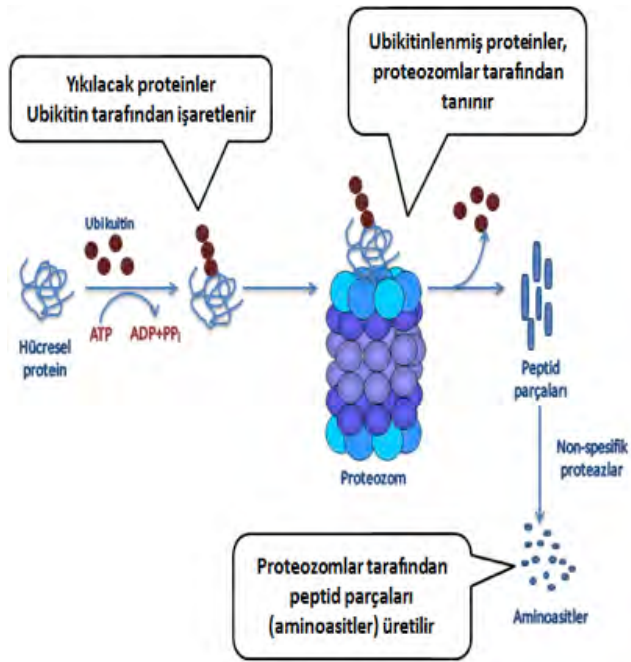
Şekil 2. İnsülin sensitivitesi ile proteolitik yollar arasındaki ilişki (AFP: Akut faz proteini)

Bu üç proteolitik yolak:

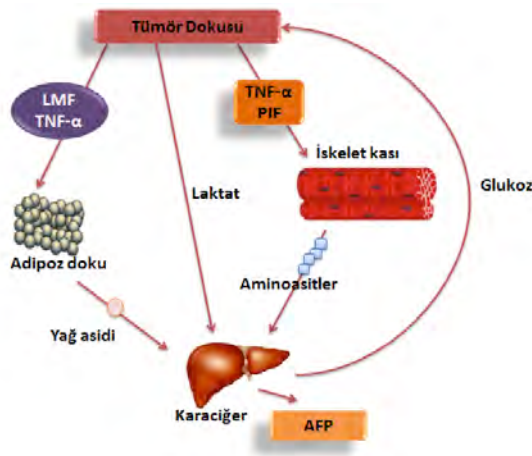
1. Lizozomal Sistem: Ekstrasellüler proteinleri ve hücre yüzey reseptörlerinin proteolizinden sorumludur.
2. Kalsiyumla Aktifleştirilen Sitozolik Sistem (Kalpain 1 ve 2 sistemlerini içerir): Doku hasarı, nekroz ve otolizden sorumludur.
3. ATP Bağımlı Ubikuitin Proteolitik Sistem: Ubikuitin, tüm ökaryotik hücrelerde bol miktarda bulunan (bol bulunan = ubiquitin) 76 aminoasit rezidüsünden oluşan ısıya-dirençli bir proteindir. Görevi, anormal yapıdaki ve kısa ömürlü proteinlerin katabolize edilmesi için, onları işaretleyip yıkım için proteozomlara iletmektir. Bu işaretleme işlemi, ubiquitinin C-terminalindeki glisin rezidüsü ile yıkılacak proteinin lizin rezidüsü arasında, ATP bağımlı non-alfa peptid bağı ile gerçekleşir. İşaretli (yıkılacak) protein ubiquitine spesifik proteazlarca tanınarak yıkıma uğrar (Şekil 3). Yukarıda bahsedildiği gibi, kanserde meydana gelen TNF- α artışı, iskelet kasında, ubiquitin gen ekspresyonunda belirgin artışa neden olur.[4-5]

Tüm bunlara ilaveten diğer bir mekanizma da proteolizi indükleyen faktör (PIF)'dür (Şekil 4).

İskelet kasındaki meydana gelen tüm bu proteoliz işlemleri sonucunda açığa çıkan aminoasitlerin çoğu, karaciğerde akut faz proteinleri sentezinde kullanılır ve bu nedenle iskelet kasında protein sentezi için gereken bazı aminoasitler için rölaf eksiklik görülür. Açığa çıkan aminoasitlerin diğer kısmı deaminasyona uğrayarak katabolize edilir ve sonuçta iki farklı ürün meydana gelir. Ürünlerden biri olan karbon iskeletleri (ketoasit) glukoneogenezde kullanılmak üzere karaciğere gönderilir. Glukone-



Şekil 3. ATP bağımlı ubiquitin ile protein yıkımı



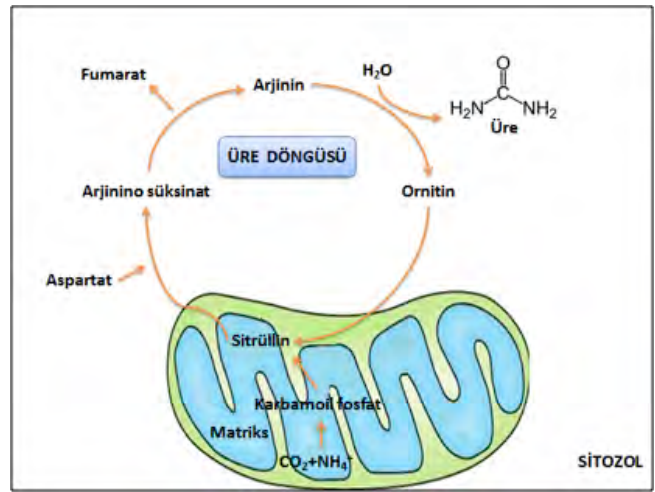
Şekil 4. Proteolizi indükleyen faktör (PIF)'ün etkisi

ogenez, kısa dönemde (açlık gibi) faydalı iken, uzun dönemde (kanser gibi), hücrede aşırı enerji kaybına yol açması nedeni ile zararlı olabilmektedir. Bu konu aşağıda "Kanser ve Karbonhidrat Metabolizması" başlığı altında daha detaylı incelenecektir. İkinci ürün olan azot (amino grubu) ise; atılıma uğrar ve buna bağlı negatif azot dengesi oluşur. Negatif dengenin diğer bir sebebi de, tümör hücrelerinin, serbestleşen azotları adeta bir kapan gibi (ç)alıp, kendi ihtiyacı olan aminoasit ve protein sentezinde kullanmasıdır.

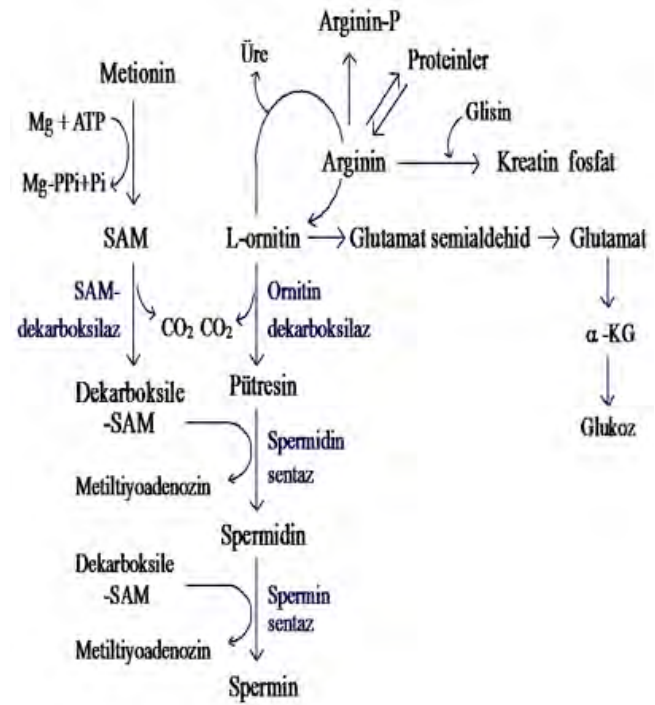
Üre döngüsü de kanserde bir takım değişikliklere uğramaktadır. Fizyolojik şartlarda üre döngüsünün amacı, vücudun zararlı azottan (amonyak) kurtarılmasıdır. Kanserli bir organizmada negatif azot dengesi mevcut olduğundan üre döngüsünün yavaşlaması beklenir (Şekil 5).

Ayrıca üre döngüsünün ara metabolitleri, poliamin sentezine doğru kayar.[6-7]

Şekil 6'da görüldüğü gibi, poliamin sentezinde kavşak nokta ornitindir. Putresin, spermin, spermidin gibi poliaminler yapısında birden fazla (=poli) amino grubu içerirler. Ornitinden sentezlenen poliaminler kanser hücresinin protein sentezi ve hücre pro-

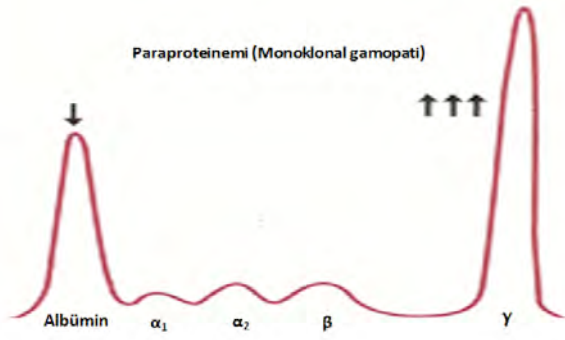


Şekil 5. Üre döngüsü



Şekil 6. Poliamin sentezi ile üre döngüsünün ilişkisi

liferasyonu için kullanılır. Putresin'in, hücre proliferasyonu [8]; spermidin'in ise tümör yıkım belirteci olarak kullanılabilceği, yapılan son çalışmalarda gösterilmiştir.[9] Sonuç olarak, poliamin konsantrasyonu, neoplazi gelişim hızının bir göstergesidir. Rutin biyokimya tahlillerinde kanserli hastalardaki protein metabolizma değişikliklerinin birer yansıması olarak, genellikle beklenen tablo total protein ve albümin konsantrasyonlarında azalma, fibrinojen ve globülin konsantrasyonlarında artma şeklindedir. Fibrinojen artışı, AFP olarak izah edilirken, globülin artışı görecelidir. Protein metabolizmasındaki bu değişiklikler protein elektroforezine, monoklonal gamopati (paraproteinemi) şeklinde yansır (Şekil 7). Paraproteinemi, immunglobulin üreten hücrelerin tek sınıf ve tek tipte anormal miktarda immunglobulin sentezlemesi durumudur. Paraproteinemi neoplaziye karşı immun yanıt veya sitotoksik tedaviye sekonder meydana gelir. Bazı kanserli hastalarda serum protein elektroforezi yapıldığında, albümin pikinde azalmaya eşlik eden gama bandında dar ve dik pik artışı gözlenir. Bunun sebebi, normalde poliklonal olarak, antijenlere cevap veren B lenfositlerin, kanser durumunda tek



Şekil 7. Paraproteineminin serum protein elektroforezindeki görüntüsü

tip immunglobulin üretimiyle cevap vermesi sonucu, monoklonal bir artış olmasıdır. Monoklonal artışın en sık sebebi idiopatik monoklonal gamopati olup malign hastalıklar içerisinde monoklonal gamopatisi olan her üç hastadan ikisi multipl myelomdur. [10]

Bence Jones Proteini: Multipl myelomlu hastaların idrarında tespit edilmiş ve 1847 yılında keşfedilmiş olan ilk tümör belirteçidir. İmmunglobulinlerin hafif zincirlerinin idrarda atılması ile meydana gelir.[11] Bu proteinin bulunduğu idrarın karakteristik özelliği idrarın 45 – 60°C’de ısıtılması ile bulutumsu bir görüntünün ortaya çıkması, (çökeltme sonucu) kaynatılınca kaybolup soğutulunca tekrar oluşmasıdır. Bence Jones Proteinürisi, multiple myelom dışında başka durumlarda da görülür.

Kanser ve Karbonhidrat Metabolizması

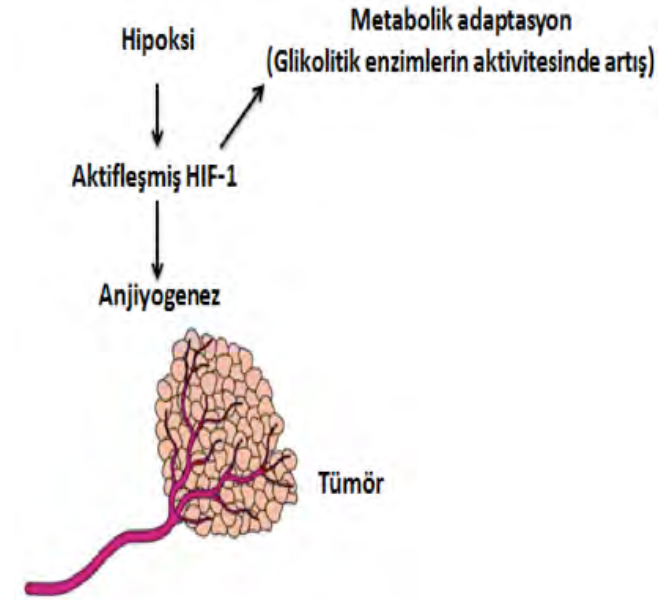
Kanser hastalarında karbonhidrat metabolizmasında birçok değişim meydana gelir ve bu durum, kanser teşhis ve tedavisinde kullanılan yöntemlere kaynaklık etmektedir. Örneğin; kanser evrelendirilmesinde kullanılan PET görüntüleme yönteminin prensibinde, kanserli hücrelerin glukoz metabolizmasındaki değişiklikler yer almaktadır.[12] Benzer diğer bir örnek ise; beyin tümörü nedeni ile opere edilmiş bir hastanın postoperatif çekilen kontrol beyin MR görüntülerinde izlenen şüpheli alanın metabolik aktivitesi; kolin, kreatinin, N-asetil aspartat ve laktat düzeyleri incelenerek, rezidü metastaz veya ödemin ayırıcı tanısı kolaylıkla yapılabilmektedir.[13]

Kanser vakalarının çoğunda özellikle de kanser kaşeksisinde beklenen biyokimyasal bulgu hipoglisemidir. Bunun altında yatan mekanizmaları ise şöyle sıralayabiliriz:

Kanserojeniz boyunca hücre içi hipoksi ve asidoz gözlenir. Anormal hızda, kontrolsüz büyüme ve çoğalma gösteren kanser hücrelerinin, yetersiz perfüzyonuna bağlı hipoksi gelişir. Kanser hücresi, sağlıklı bir hücre için asla istenilmeyecek bu anormal durumu bile, kendisinin vaskülarizasyonu için indükleyici bir sebep/avantaj olarak kullanabilmektedir. Vaskülarizasyon sorunu olan normal bir hücreye madde girişi (örneğin glukoz) problemlili iken kanser hücresinde bu durum görülmez. Kanser hücreleri, normal hücreye göre, kandan glukozu 5 – 10 kat daha fazla alır hatta yapılan çalışmalara göre kanserli bir hücre ağırlığının %30’u kadar glukozu bir saate tüketebilir. [14] Dolayısı ile kanser hücresinde karbonhidrat metabolizmasının iki temel özelliği hipoksi ve hipoglisemidir.

Kanserli dokuda intrasellüler ortamda oksijen az, glukoz bol olduğundan, beklenen temel metabolik yolak anaerobik glikoliz olup, bol miktarda pirüvattan laktatin sentezlendiği bu fenomen, tarihsel olarak Warburg etkisi şeklinde adlandırılır.[15] Bu durumun oluşmasında en büyük rol, spesifik bir transkripsiyon faktö-

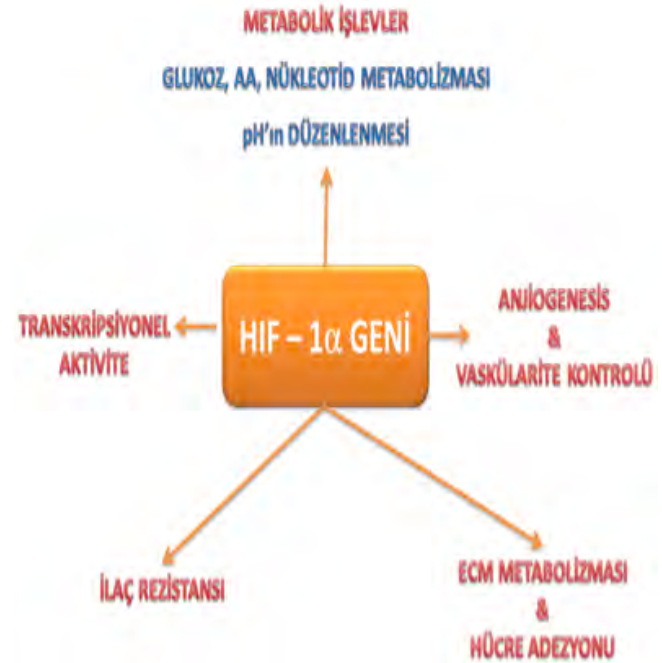rüne (genlerin kontrol elemanlarına bağlanan spesifik protein) aittir. Hipoksi ile indüklenebilir faktör-1 alfa (HIF-1α) olarak bilinen bu faktörün temel görevi kan damarı gelişimini sağlamak



Şekil 8. Tümör dokusunda HIF-1α aracılı değişimler

ve metabolik adaptasyondur (Şekil 8).

HIF-1α, glukoz metabolizmasıyla birlikte aminoasit ve nükleotid metabolizması ve pH’ın düzenlenmesinde de görevlidir. Vasküler endotelial büyüme faktörü (VEGF) salınımı üzerinden anjiyogenez kontrol eder. Bunlara ilaveten ekstrasellüler matris (ECM) metabolizması ve hücre adezyonunda, ilaç rezistansının geliş-

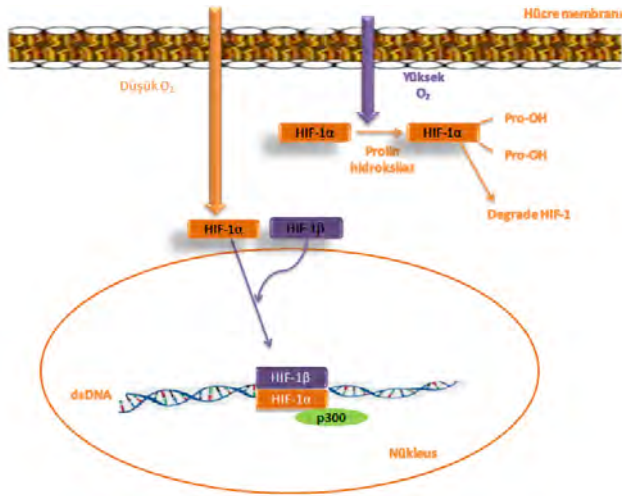


Şekil 9. HIF-1α'nın etkileri (AA. aminoasit)

mesinde de rol alır.[16] (Şekil 9)

Hipoksi durumunda stabil olan HIF-1α, oksijenizasyon arttıkça yıkılır. Yapılan araştırmalarda, yüksek oksijenli ortamda, prolin

hidroksilaz aktivitesinde artışa bağlı HIF-1 α degrade olur.[17] (Şekil 10)

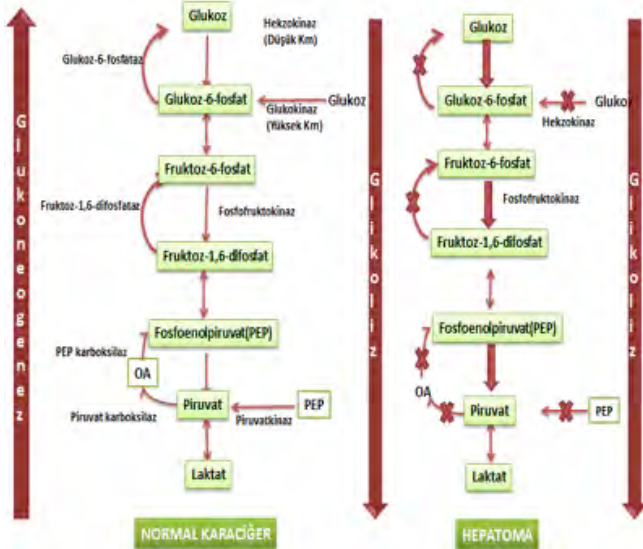


Şekil 10. Oksijenli ortamda HIF-1 α yıkımının şematik gösterimi

Kanser hücresinin kandan glukozu 5-10 kat daha fazla almasından sorumlu başka mekanizmalar da bulunmaktadır. Örneğin, glukoz taşıyıcılarından (= glukoz transporter =GLUT) GLUT1, GLUT3 ve GLUT4'ün aktivasyonları söz konusudur. Bu aktivasyon, tümör supressör gen olan p53'ün, GLUT'lar üzerindeki inhibitör etkisinin kalkmasına bağlıdır.[18]

Ayrıca HIF-1 α da kanser hücre yüzeyindeki GLUT miktarını artırarak bu mekanizmada rol oynar.[19]

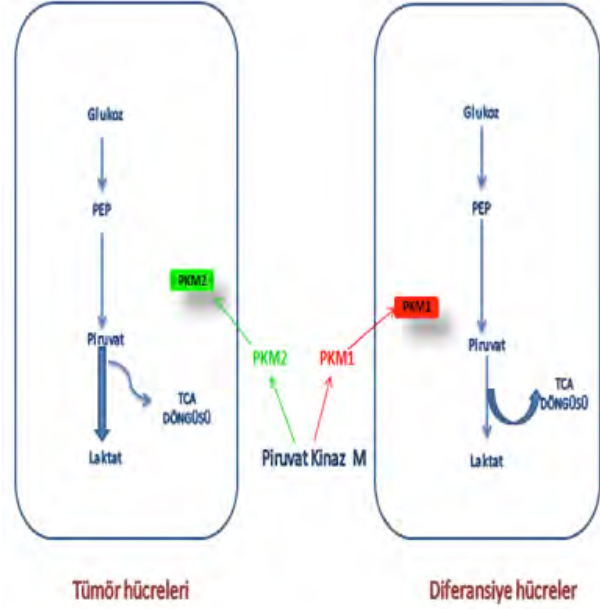
Diğer bir sebep ise hız kısıtlayıcı (düzenlenme basamaklarını katalizyen) allosterik enzimlerin kontrolü kaybetmesidir. Kanserli hepatosit ile sağlıklı hepatositin glikoliz metabolizması incelendiğinde birbirinin aynı olmadığı gözlenmiştir. En önemli fark kanserli hücrede normal glikoliz yolajındaki üç hız kısıtlayıcı enzimin kontrolsüz çalışmasına bağlı glikolizdeki anormal artıştır. [20] (Şekil 11) Yani kanser hücreleri oksijenin varlığına bakmak-



Şekil 11. Kanserli ile Normal hepatositdeki glikoliz metabolizmasının karşılaştırılması

sızın piruvatın büyük çoğunluğunu laktata dönüştürür. Kanserli bir hücredeki glikoliz yolunda görülen diğer bir anormallik piruvat kinaz (PK) basamağındadır. Fizyolojik şartlarda glikolizin son kontrol basamağını katalizleyen ve fosfoenolpiruvatın (PEP) piruvata dönüşümünü sağlayan PK'nın normal do-

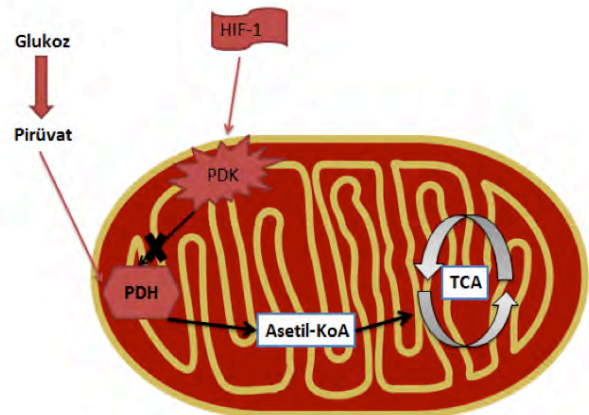
lumlarda bulunan dominant formu M1PK dır. Kanser hücresinde ise M₂PK baskın hale geçer. M₂ izoformun aktivitesi M₁'e göre çok düşüktür çünkü (enzimin aktif bölgesinde bulunan) tirozin rezidülerinden fosforillenmiştir. M2 izoformun düşük aktivitesi nedeniyle piruvat-asetil-CoA dönüşümü azalır. Piruvatların TCA (trikarboksilik asit = sitratdöngüsü) ya girişi engellenir ve laktat oluşumu artar. (Şekil 12)



Şekil 12. Tümör hücresi ve diferansiye hücrede farklı Piruvat Kinaz izoenzimlerinin gösterimi

Kanserli hücrelerde primer aktif metabolik yolağın anaerobik glikoliz olduğunu daha önce belirtmiştik. Yeterince oksijenlenmeyen hücrenin mitokondri fonksiyonları bozulur, dolayısıyla TCA ve elektron transport zinciri (ETZ) de yeterince çalışmaz. Mitokondri fonksiyonlarının baskılanmasında HIF-1 α 'nın rol oynadığı gösterilmiştir.[21] Normalde glikolizin son ürünü olan piruvat, piruvat dehidrogenaz (PDH) enzim kompleksinin katalizlemesi ile astil Ko-A'ya dönüştürülüp TCA'ya girer. PDH'nın defosforile formu aktiftir. HIF-1 α , piruvat dehidrogenaz kinaz üzerinden PDH'yı fosforilleyerek inhibe eder.[21] (Şekil 13)

Sonuçta asetil-koA'ya dönüştürülmeyen piruvatlar laktat dehidrogenaz (LDH) ile laktata dönüştürülür. LDH transkripsiyon hızının düzenlenmesinde HIF-1 önemli rol oynar. Kanserli olguların LDH



Şekil 13. HIF-1'in mitokondri fonksiyonlarını baskılaması (PDH= Piruvat dehidrogenaz PDK= Piruvat dehidrogenaz kinaz)

aktivitesinde çok belirgin artış görülür. Hatta bazı kanserler (küçük hücreli akciğer kanseri gibi) için tümör belirteci olarak kullanılabilirliği bildirilmiştir.[22]

Tümör hücrelerinde oluşan reaktif oksijen türevlerinin akonitazı (TCA enzimlerinden birisi) ve ETZ bileşenlerinden Kompleks I ve Kompleks III'ü inhibe etmesi de mitokondri supresyonunun diğer bir nedenidir.[23] Aşırı laktat üretimi ve ileri dönemde gelişen böbrek yetmezliğine bağlı olarak kanser olgularında metabolik asidoz oluşur. Bu aşırı laktat birikimi iki farklı metabolik sorunu da beraberinde getirir. Birincisi, asidoz nedeniyle hemoglobin-oksijen disosiyasyon eğrisi sağa kayar. Böylece hemoglobinin oksijene olan afinitesi azalır ve hemoglobinin dokuya daha kolay/fazla oksijen bırakması sağlanmış olur. İkincisi ise sentezlenen laktatlar, kori siklusuna girmek için karaciğere taşınır. Kanser varlığında kori siklusunun aktivitesi %20'den %50'ye çıkar.[24] Böylece karaciğere laktat olarak gelen karbon kaynakları glukoneogenezle glukozla dönüşerek tekrar kana geçer. 1 mol glukoz sentezleyebilmek için 6 ATP ve 2 NADH harcanırken, 1 mol glukozdan anaerobik glikoliz ile sadece net 2 ATP elde edilebilir. Bu da vücut için, ayrı bir enerji kaybı manasına gelir (kori döngüsünde anormal artış). Glukozunu glikolizde ve TCA'da verimli bir şekilde metabolize edemeyen kanser hücresi, az çalışan TCA döngüsü için de alternatifler bulmaya çalışır. Kanser hücresi "glutaminoliz yolu" ile glutaminden α -ketoglutarat sentezleyerek TCA siklusunu doldurmaya çalışır.[25] Glutamin glutaminaz aktivitesiyle glutamata, glutamat ise glutamat dehidrogenaz ile α -ketoglutarata dönüşür.

Nükleer magnetik rezonans (NMR) spektroskopik analiz ile yapılan bir çalışmada Glioblastoma hücre kültürüne izotop işaretli glukoz ve glutamin eklenmiş ve kanser hücrelerinde TCA için anaplerotik karbon kaynağının glutamin olduğu tespit edilmiştir.[26] Glutamin birçok kanser hücresi için primer mitokondrial substrattır ve mitokondrial membran potansiyelinin devamı için gereklidir.[27] Glutaminaz inhibitörlerinin tümör oluşumunu ve büyümesini baskıladığı birçok çalışmada gösterilmiş ve bu nedenle kanser tedavisinde de kullanılmaya başlanmıştır.[28-29] Sonuç olarak, kanserli kişilerde görülebilen hipogliseminin nedenleri: Beslenme problemleri, glukozun tümör dokusu tarafından aşırı harcanması, glikoliz yolağının bozulması, ektopek insülin ve/veya somatomedin gibi insülin benzeri hormonların sekresyonu şeklinde sıralanabilir.

Kanserin hipoglisemik etkisi nedeniyle, BOS glukoz konsantrasyonunun çok düşük olması beklenir. Ayrıca kan beyin bariyerinde meydana gelen değişiklikler de BOS glukoz konsantrasyonunun azalmasına sebep olur.

Kanserli hastaların genelinde hipoglisemi beklenirken feokromasitoma, cushing sendromu, hipofiz tümörleri, glukagonoma, ve somatostatinoma gibi istisnai durumlarda açlık hiperglisemisi daha olasıdır. Bunlara ilave olarak; kronik açlık, yatak istirahati, sepsis ve malnütrisyon nedeniyle endojen insülin salınımı azalır. Artan TNF- α 'nın da katkısı ile glukoz intoleransı gelişip nadir de olsa hiperglisemi tablosuyla karşılaşılabilir.

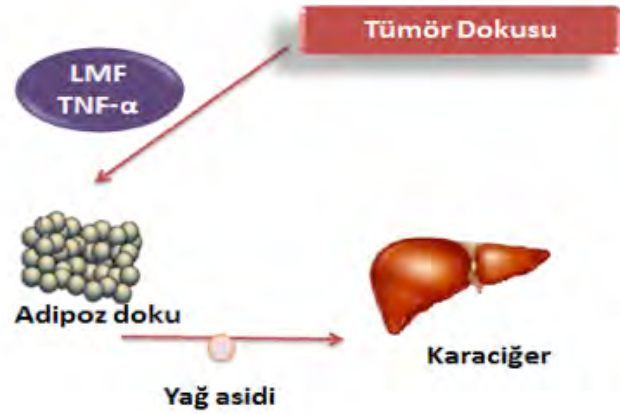
Sonuç olarak kanser hücresi, adeta metabolizma parazitidir, normal hücrelerin enerjisini harcayarak onlara zarar verir. Özellikle, glukoneogenez aktivitesindeki aşırı artış nedeniyle enerji sarfiyatı yaklaşık %50 oranında artar bu da hastada 0,5-1 kg/ay kilo kaybına neden olur.

Kanser ve Lipid Metabolizması

Kanserde lipid metabolizmasındaki değişiklikler en az diğer makro moleküllerdeki değişiklikler kadar önemlidir. Kaşeksi gelişiminde kilo kaybının büyük kısmı yağ dokusu kaybına bağlıdır.

Açlık, glukoz kullanımı yetersizliği, yetersiz besin alımının uzaması, adrenalin ve büyüme hormonlarının sekresyonuna bağlı olarak plazma serbest yağ asidi (FFA) konsantrasyonu artar. Yağ mobilizasyonunun artışı kanserde, yağ asidi metabolizmasında hiperaktiviteye neden olur.

Tümör dokusundan salınan lipid mobilize edici faktör (LMF), PIF ve TNF- α gibi sitokinlerin bu sürece katkısı vardır. (Şekil 14)

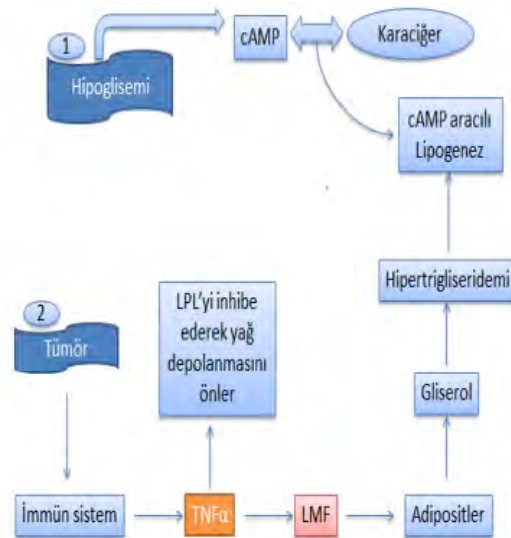


Şekil 14. Tümör varlığında adipoz dokunun LMF ve TNF- α aracılı yıkımı (LMF= lipid mobilize edici faktör)

LMF, adipoz dokuyu yıkıma uğratarak FFA ve gliserolün salınımını indükler. Ayrıca, glukoz yokluğuna bağlı (hipoglisemi) cAMP artışı da adipoz dokuda direkt lipolize neden olur.

PIF, iskelet kasında proteinlerin yıkımına sebep olur. TNF- α da her iki sitokinin bu etkilerine katkıda bulunur. Ayrıca TNF- α glukoneogenez, lipoliz ve proteoliz aktive ederken glikojenez, lipogenez ve protein sentezini inhibe eder. Yapmış olduğu bu etkilerle kaşeksiye sebep olduğundan TNF- α 'ya kaşektin de denir. Makrofajlardan salınan TNF- α 'nın lipoprotein lipaz inhibisyonu yaptığı ve böylece yağ depolanmasını önlediği gösterilmiştir.[30] Açığa çıkan gliseroller, glukoneogenezde kullanılırken FFA'lar ise ATP eldesi için okside edilir. (Şekil 15)

Tümör varlığında lipid metabolizmasında gözlenen diğer bir değişiklik ise, total kolesterolün, özellikle de LDL-kolesterolün azalmasıdır. Bu değişikliğin sebebi kanserli hücre membranında LDL reseptör ekspresyonunun artmasına bağlı LDL klirensi-



Şekil 15. Tümör varlığında lipid metabolizmasındaki değişiklikler

nin artışıdır.[31]

Ayrıca kanserde normal dokularda bulunmayan, atipik lipidler sentezlenir. Bunlar:

- Dezmosterol: Kolesterol sentezinde bir ara ürün olup, normalde yalnızca fetus beyinde tespit edilmiştir. Glioblastomalı hastaların beyinde miktarının arttığı gösterilmiştir.[32]
- Fukolipid: Fukoz (= metil pentoz) içeren lipiddir. Fukoz adenokarsinomların tanısında tümör belirteci olarak kullanılmaktadır.[33]
- Ayrıca kanserde sentezi tamamlanmamış, değişik karbonhidrat dizilişleri olan, artmış çift bağ içeren veya anormal uzunlukta glikosfingolipid sentezi de görülebilir.[34]

Sialik asid, nörominik asitin asetillenmiş türevi olup, doku ve hücrelerin yapısal bileşenidir. Karbonhidrat dizilimindeki farklılıklar sialik asidin glioproteinlere bağlanmasını etkiler. Yapılan çalışmalar, kanser evresi ile ve özellikle metastaz varlığı ile serum sialik asit düzeyi arasında çok güçlü korelasyon olduğunu göstermiştir.[35-36]

Kanser ve Hücre Membranı

Hücrenin malign transformasyonu hücre membranında o kadar büyük değişikliklere yol açar ki, "kansere, bir membran hastalığıdır" denilebilir. Kanserde görülen membran değişikliklerini şöyle özetleyebiliriz:

1. Hücre yüzeyindeki karbonhidrat kalıntılarında değişiklik sonucu membranda yeni karbonhidratlar oluşmaya başlar
 2. Membranda majör histokompatibilite antijeni (MHA = Doku uygunluğu antijeni) kaybı meydana gelir
 3. Sialik asid konsantrasyonunun artmasına bağlı, membranın (-) yükü artar
 4. Membrandan karbonhidratların ve aminoasitlerin transportu artar
 5. Alfa Feto Protein (AFP), Karsino Embriyojenik Antijen (CEA) gibi onkofetal antijenler ortaya çıkar. Bunlara ilaveten membranda çeşitli hormon veya büyüme faktörlerinin reseptörlerinde de değişiklikler olabilmektedir. Hatta bu değişikliklerin tespiti bazı kanser vakalarında spesifik tedaviye olanak sağlamaktadır.
- Örneğin, bazı meme kanserlerinde human epidermal growth faktör reseptör 2 (HER2) reseptörünün aşırı sentezi hücrede çok hızlı bir şekilde büyüme ve sonuçta neoplaziye neden olur. Böyle vakalarda (HER2 mutasyonu pozitif) bu reseptörleri hedef alan tedavi yaklaşımları bulunmaktadır.[37-38]
 - Bir diğer örnek ise akciğer adenokarsinomlarında epidermal growth faktör reseptör (EGFR) mutasyonu bulunmaktadır. Bu mutasyon varlığında tedavi amacı ile tirozin kinaz enzimini doğrudan inhibe ederek antikanserojen özellik gösteren ilaçlar kullanılmaktadır (erlotinib, gefitinib gibi).[39]
 - HER2 (+) meme kanseri ve EGFR (+) adenokanserli vakalarda hedefe yönelik ajanların tedaviye eklenmesi hastaların prognosunun olumlu yönde etkilemiştir.

• Kanserde adenilat siklaz ve Na-K ATPaz gibi membrana bağlı enzimlerin aktivitesinde de değişimler olur.[40]

Kanser metastazı oldukça kompleks bir olaydır. Tümör hücreleri bir yandan anjiyogenik faktörler sağlayarak yeni damar oluşumu sağlarken bir yandan da matriks metalloproteinaz MMP, plazmin gibi proteazlar sağlayarak ekstrasellüler matriksin yıkımına yol açarlar. Böylece tümör hücrelerinin migrasyon ve invazyonu başlar. Önce intravaze olur, metastaz yapacağı dokulara gider ve ekstrasvazyona uğrar, sonunda metastazı tamamlar. Tümörün yayılmasında rol alan enzimler; proteaz, kollajenaz ve glikozidazlardır. Endotel hücrelerinin yeni kan damarı sentezinin önlenmesi amacıyla kollajeni yıkan enzimlerin blokajı (kollajenaz

inhibitörleri), kanserle mücadelede yeni tedavi yaklaşımlarından bir diğeridir. Metastazın ilk basamağı tümör hücresi yüzeyinden fibronektin (bağ dokusunu oluşturan bir protein) kaybidir. Böylece tümör hücrelerinin ECM'ye penetrasyonu kolaylaşır. Tümör hücresi normalden daha az adeziv protein salgılayarak, kendisinin hücre dışı ortamda hareket etme kabiliyetini artırır yani metastaz potansiyelini arttırmış olur.

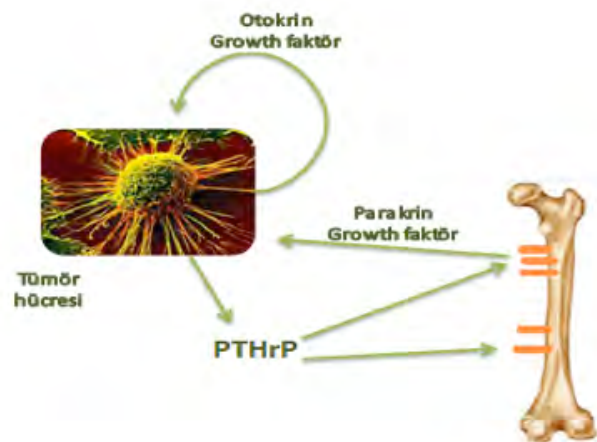
Kanserde membran değişiklikleri ile ilgili söyleyebileceğimiz son örnek ise kontakt inhibisyonudur. Normal hücreler, hücre kültüründe ekzojen büyüme faktörleri varlığında büyüebilirler, yaşam süreleri sınırlıdır ve ortalama 50 kez bölünürler. Kültür plağının bir sıra hücre tabakasıyla kaplanmasından sonra, kontakt inhibisyon nedeni ile proliferasyon durur. Fakat kanser hücrelerinde yapışkanlık, yapışıklık, kontak inhibisyonu, yoğunluk bağımlı inhibisyon özellikleri azalır ya da kaybolur. Dolayısıyla proliferasyon devam eder.[41]

Paraneoplastik Sendrom

Kanserli hastaların %20'sinde görülebilen bir durumdur. Normal fizyolojik koşullarda endokrin dokulardan salgılanan hormonlar, bazı neoplastik durumlarda tümör hücreleri tarafından anormal miktarda ve anormal dokularda sentezlenir (ektopik) ve pek çok sistemik etki ortaya çıkarırlar.[42] Kanser hücrelerinde üretilen sadece hormonlar değil, aynı zamanda enzimler ve eikazonoidler de paraneoplastik sendroma neden olabilir. Sonuçta hastanın yaşam konforu azalır ve yaşam süreci etkilenir. Örneğin ADH (antidiüretik hormon= vazopressin) hormonu normalde hipotalamustan sentezlenip nörohipofiz bezinden salgınır. Fakat küçük hücreli akciğer kanserinde, akciğerlerden ADH sentezlenir ve dilusyonel hiponatremi gelişir.[43] Diğer paraneoplastik sendrom örnekleri aşağıdaki tablo 1'de gösterilmiştir.

Bu tablodan da anlaşılacağı üzere, şimdiye kadar görülen tüm paraneoplastik sendromlu hastalarda, sadece protein yapıdaki hormonların ektopik sentezi tespit edilmiştir.

Bazı tümör hücrelerinden paratiroid hormonu ilişkili peptid (PTHrP) sentezlenir ve aynen paratiroid hormon gibi davranarak osteoklast aktiviteyi artırıp kemik rezorpsiyonuna yol açar. [44] (Şekil 16)



Şekil 16. PTHrP'in kemiklere etkisi (Paratiroid hormonu ilişkili peptid= PTHrP)

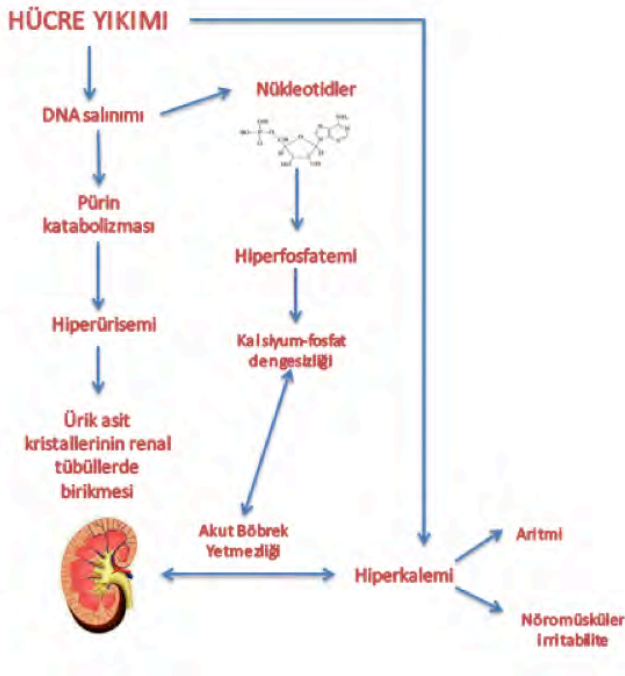
Meydana gelen hiperkalsemi aynı zamanda kanserli hastalarda immobilité hiperkalsemi olarak da adlandırılır.[45] Bu nedenle özellikle kemik metastazı olan kanserli hastaların tedavi protokolüne bifosfonat grubu ilaçlar eklenerek osteoklast inhibisyonu

yapılır. Aksi takdirde hastada malign hiperkalsemi komplikasyonu gelişerek hasta kaybedilebilir.[46]

Tümör Lizis Sendromu

Onkolojik acillerden birisi olan tümör lizis sendromu, yüksek büyüme fraksiyonu olan ve kemoterapiye çok duyarlı tümörlerde görülen bir durumdur. Tedavi sonrası aşırı hücre yıkımına bağlı intraselüler metabolitler (ürik asit, potasyum ve fosfor gibi) böbreğin ekskresyon kapasitesini aşacak şekilde ortama çıkması bu duruma yol açar.

Özellikle myeloproliferatif karsinoma'da (lösemi, lenfoma gibi) aşırı hücre gelişim ve yıkım sonucu hiperürisemiye bağlı gut atakları ve masif tümör erimesi sonucu da hiperkalsemi oluşur. (Şekil 17)



Şekil 17. Tümör lizis sendromunda meydana gelen biyokimyasal değişimler

Tümör lizis sendromunda gözlenen biyokimyasal tablo:

- Hiperürisemi
- Hiperkalsemi
- Hiperfosfatemi
- Serum BUN ve kreatinin seviyelerinde artış
- Hipokalsemi dir.

Hücre yıkımı sonucu DNA'nın serbestleşmesi bir taraftan pürin katabolizması artışına bağlı hiperürisemiye sebep olurken diğer taraftan da hiperfosfatemi gelişir. İntraselüler temel katyon olan potasyumun serbestleşmesi sonucu hiperkalsemi, hiperkalsemi sonucu; nöromusküler irritabilite, aritmi ve akut böbrek yetmezliği (ABY) gelişebilir.[47] ABY'nin diğer sebepleri hiperfosfatemiye sekonder gelişen kalsiyum fosfat dengesizliği ve urat kristallerinin böbrekte çökmesidir.[48]

Sonuç olarak hem kanser hem de metastaz sadece karbonhidrat, lipid ve protein metabolizmasını değil, aynı zamanda membran yapısını alt üst eden çok komplike bir durumdur. Zaten bu derlemedeki amacımız da bir taraftan kanserin çoğalmasını ve metastazını engel olmaya çalışan hekimlere, işin arka planında (mekanizmasında) meydana gelecek metabolik harabiyetin farkındalığını artırmaktır. Belki de bu farklılıklar kanserin patogenezinde, erken tanısında veya spesifik tedavisinde yeni kapılar

açacaktır. Şu da unutulmamalıdır ki, tüm kanser hücreleri bahsetmiş olduğumuz bozukluklara bire bir uymak zorunda değildir, bunlar genel olarak karşılaşılan durumlardan birkaçıdır.

Çıkar Çakışması ve Finansman Beyanı

Bu çalışmada çıkar çakışması ve finansman destek alındığı beyan edilmemiştir.

Kaynaklar

1. Suzuki H, Asakawa A, Amitani H, Fujitsuka N, Nakamura N, Inui A. Cancer cachexia pathophysiology and translational aspect of herbal medicine. *Jpn J Clin Oncol* 2013;43(7):695-705.
2. Sobrino Crespo C, Perianes Cachero A, Puebla Jimenez L, Barrios V, Arilla Ferrero E. Peptides and Food Intake. *Front Endocrinol* 2014;5:58.
3. Nicolini A, Ferrari P, Masoni MC, Fini M, Pagani S, Giampietro O, et al. Malnutrition, anorexia and cachexia in cancer patients: A mini-review on pathogenesis and treatment. *Biomed Pharmacother* 2013;67(8):807-17.
4. Tisdale MJ. Catabolic mediators of cancer cachexia. *Curr Opin Support Palliat Care* 2008;2(4):256-61.
5. Sun YS, Ye ZY, Qian ZY, Xu XD, Hu JF. Expression of TRAF6 and ubiquitin mRNA in skeletal muscle of gastric cancer patients. *Clin Cancer Res* 2012;31:81.
6. Thomas T, Thomas TJ. Polyamine metabolism and cancer. *J Cell Mol Med* 2003;7(2):113-26.
7. Gerner EW, Meyskens FL, Jr. Combination chemoprevention for colon cancer targeting polyamine synthesis and inflammation. *Clin Cancer Res* 2009;15(3):758-61.
8. Farriol M, Segovia-Silvestre T, Castellanos JM, Venereo Y, Orta X. Role of putrescine in cell proliferation in a colon carcinoma cell line. *Nutrition* 2001;17(11-12):934-8.
9. Fu S, Xiao C, Zhao W, Yu X. Polyamines analysis by HPLC and their application as tumor markers. *Front Biosci* 2012;4:1795-801.
10. Landgren O, Kyle RA, Pfeiffer RM, Katzmann JA, Caporaso NE, Hayes RB, et al. Monoclonal gammopathy of undetermined significance (MGUS) consistently precedes multiple myeloma: a prospective study. *Blood* 2009;113(22):5412-7.
11. Tishchenko VM. Role of cis- and trans-interactions in manifestations of amyloidogenic properties of variable domains of Bence-Jones proteins TIM and LUS. *Biochemistry (Mosc)* 2013;78(4):368-76.
12. Alavi A, Dann R, Chawluk J, Alavi J, Kushner M, Reivich M. Positron emission tomography imaging of regional cerebral glucose metabolism. *Semin Nucl Med* 1986;16(1):2-34.
13. Artzi M, Bokstein F, Blumenthal DT, Aizenstein O, Liberman G, Corn BW, et al. Differentiation between vasogenic-edema versus tumor-infiltrative area in patients with glioblastoma during bevacizumab therapy: A longitudinal MRI study. *Eur J Radiol* 2014;83(7):1250-6.
14. Hamanaka RB, Chandel NS. Targeting glucose metabolism for cancer therapy. *J Exp Med* 2012;209(2):211-5.
15. Arora R, Schmitt D, Karanam B, Tan M, Yates C, Dean-Colomb W. Inhibition of the Warburg effect with a natural compound reveals a novel measurement for determining the metastatic potential of breast cancers. *Oncotarget* 2015.
16. Zhao T, Ren H, Jia L, Chen J, Xin W, Yan F, et al. Inhibition of HIF-1 alpha by PX-478 enhances the anti-tumor effect of gemcitabine by inducing immunogenic cell death in pancreatic ductal adenocarcinoma. *Oncotarget* 2014.
17. Marxsen JH, Stengel P, Doege K, Heikkinen P, Jokilehto T, Wagner T, et al. Hypoxia-inducible factor-1 (HIF-1) promotes its degradation by induction of HIF-alpha-prolyl-4-hydroxylases. *Biochem J* 2004;381(Pt 3):761-7.
18. Zhang XD, Qin ZH, Wang J. The role of p53 in cell metabolism. *Acta Pharmacol Sin* 2010;31(9):1208-12.
19. Airley RE, Mobasher A. Hypoxic regulation of glucose transport, anaerobic metabolism and angiogenesis in cancer: novel pathways and targets for anticancer therapeutics. *Chemotherapy* 2007;53(4):233-56.
20. Geschwind JF, Georgiades CS, Ko YH, Pedersen PL. Recently elucidated energy catabolism pathways provide opportunities for novel treatments in hepatocellular carcinoma. *Expert Rev Anticancer Ther* 2004;4(3):449-57.
21. Kim JW, Tchernyshyov I, Semenza GL, Dang CV. HIF-1-mediated expression of pyruvate dehydrogenase kinase: a metabolic switch required for cellular adaptation to hypoxia. *Cell metab* 2006;3(3):177-85.
22. Koukourakis MI, Giatromanolaki A, Sivridis E, Bougioukas G, Didilis V, Gatter KC, et al. Lactate dehydrogenase-5 (LDH-5) overexpression in non-small-cell lung cancer tissues is linked to tumour hypoxia, angiogenic factor production and poor prognosis. *Br J Cancer* 2003;89(5):877-85.
23. Mazurek S, Boschek CB, Eigenbrodt E. The role of phosphometabolites in cell proliferation, energy metabolism, and tumor therapy. *J Bioenerg Biomembr* 1997;29(4):315-30.
24. Tijerina AJ. The biochemical basis of metabolism in cancer cachexia. *Dimens Crit Care Nurs* 2004;23(6):237-43.
25. Yin C, Qie S, Sang N. Carbon source metabolism and its regulation in cancer cells. *Crit Rev in Eukaryot Gene Expr* 2012;22(1):17-35.
26. DeBerardinis RJ, Mancuso A, Daikhin E, Nissim I, Yudkoff M, Wehrli S, et al. Beyond aerobic glycolysis: transformed cells can engage in glutamine metabolism that exceeds the requirement for protein and nucleotide synthesis. *Proc Natl Acad Sci U S A* 2007;104(49):19345-50.

27. Wise DR, Thompson CB. Glutamine addiction: a new therapeutic target in cancer. *Trends Biochem Sci* 2010;35(8):427-33.
28. Aledo JC, Segura JA, Medina MA, Alonso FJ, Nunez de Castro I, Marquez J. Phosphate-activated glutaminase expression during tumor development. *FEBS letters* 1994;341(1):39-42.
29. Lobo C, Ruiz-Bellido MA, Aledo JC, Marquez J, Nunez De Castro I, Alonso FJ. Inhibition of glutaminase expression by antisense mRNA decreases growth and tumorigenicity of tumour cells. *Biochem J* 2000;348 Pt 2:257-61.
30. Tisdale MJ. Wasting in cancer. *Journal Nutr* 1999;129(1S Suppl):243s-6s.
31. Moschetta A. Nuclear receptor LXR as a novel therapeutic antitumoral target in glioblastoma. *Cancer Discov* 2011;1(5):381-2.
32. Paoletti P, Fumagalli R, Weiss JF, Pezzotta S. Desmosterol: a biochemical marker of glioma growth. *Surg Neurol* 1977;8(6):399-405.
33. Singhal AK, Singhal MC, Nudelman E, Hakomori S, Balint JP, Grant CK, et al. Presence of fucolipid antigens with mono- and dimeric X determinant (Lex) in the circulating immune complexes of patients with adenocarcinoma. *Cancer Res* 1987;47(21):5566-71.
34. Hakomori S. Tumor malignancy defined by aberrant glycosylation and sphingo(glyco)lipid metabolism. *Cancer Res* 1996;56(23):5309-18.
35. Vajaria BN, Patel KR, Begum R, Shah FD, Patel JB, Shukla SN, et al. Evaluation of serum and salivary total sialic acid and alpha-L-fucosidase in patients with oral precancerous conditions and oral cancer. *Oral Surg Oral Med Oral Pathol Oral Radiol* 2013;115(6):764-71.
36. Sillanaukee P, Ponnio M, Jaaskelainen IP. Occurrence of sialic acids in healthy humans and different disorders. *Eur J Clin Invest* 1999;29(5):413-25.
37. Early treatment with Herceptin could benefit a wider group of women with breast cancer. *Bonekey reports* 2013;2:403.
38. G DIC, Marengo G, Albanese NN, Marabeti MR, Musso R, Cancemi P, et al. Proteomic profiling of Trastuzumab (Herceptin(R))-sensitive and -resistant SKBR-3 breast cancer cells. *Anticancer Res* 2013;33(2):489-503.
39. Khozin S, Blumenthal GM, Jiang X, He K, Boyd K, Murgo A, et al. U.S. Food and Drug Administration Approval Summary: Erlotinib for the First-Line Treatment of Metastatic Non-Small Cell Lung Cancer With Epidermal Growth Factor Receptor Exon 19 Deletions or Exon 21 (L858R) Substitution Mutations. *Oncologist* 2014;19(7):774-9.
40. van Zoelen EJ, Mummery CL, Boonstra J, van der Saag PT, de Laat SW. Membrane regulation of the Na⁺,K⁺-ATPase during the neuroblastoma cell cycle: correlation with protein lateral mobility. *J Cell Biochem* 1983;21(1):77-91.
41. Zeng Q, Hong W. The emerging role of the hippo pathway in cell contact inhibition, organ size control, and cancer development in mammals. *Cancer cell* 2008;13(3):188-92.
42. Pelosof LC, Gerber DE. Paraneoplastic syndromes: an approach to diagnosis and treatment. *Mayo Clin Proc* 2010;85(9):838-54.
43. McDonald P, Lane C, Rojas GE, Masood A. Syndrome of inappropriate antidiuretic hormone in non-small cell lung carcinoma: a case report. *Ecancermedicallscience* 2012;6:279.
44. Chao Huang D, Fang Yang X, Ochietti B, Fadhil I, Camirand A, Kremer R. Parathyroid hormone-related protein: potential therapeutic target for melanoma invasion and metastasis. *Endocrinology* 2014;en20131803.
45. Ralston SH, Boyce BF, Cowan RA, Gardner MD, Fraser WD, Boyle IT. Contrasting mechanisms of hypercalcemia in patients with early and advanced humoral hypercalcemia of malignancy. *J Bone Miner Res* 1989;4(1):103-11.
46. Vehmanen L, Saarto T. Bisphosphonates and breast cancer. *Duodecim* 2010;126(10):1229-37.
47. Mirrakhimov AE, Ali AM, Khan M, Barbaryan A. Tumor Lysis Syndrome in Solid Tumors: An up to Date Review of the Literature. *Rare Tumors* 2014;6(2):5389.
48. Wilson FP, Berns JS. Tumor lysis syndrome: new challenges and recent advances. *Adv Chronic Kidney Dis* 2014;21(1):18-26.

How to cite this article:

Erdamar H, Kazancı FH, Gök S. Biochemical Changes in Cancer. *J Clin Anal Med* 2014;5(suppl 3): 430-8.



The Importance of Haemospermia and Approach

Hemosperminin Önemi ve Yaklaşım

Hemospermi / Haemospermia

Hüseyin Aydemir¹, Salih Budak², Gokcen Gurkok Budak³

¹Sakarya University Training and Research Hospital, Urology Clinic, Sakarya,

²Tepecik Training and Research Hospital, Urology Clinic, Izmir,

³Tire State Hospital, Infectious Diseases and Clinical Microbiology, Izmir, Turkey

Özet

Hematospermi veya hemospermi ejakülatta kan varlığı olarak tanımlanır. Genellikle, iyi huylu, kendini sınırlayıcı bir durum olduğu düşünülmektedir. Ancak nadir dahi olsa testis tümörü veya prostat kanseri gibi bir malignensinin ilk semptomu olabilmektedir. Hakkında sınırlı bilgi olması nedeniyle bu hastalara yaklaşım ve tedavi konusunda kanıta dayalı görüş birliği henüz yoktur. Bu derlemenin amacı literatür eşliğinde hemospermiyi değerlendirmektir.

Anahtar Kelimeler

Hemospermi; Hematospermi; Ejekülasyon

Abstract

Hematospermia or hemospermia is defined as the presence of blood in ejaculate. It is generally thought to be a benign, self-limiting condition. But rarely, may be a first symptom of testicular tumor or prostate cancer. There is currently no evidence-based consensus on the approach and treatment, this patients for of the limited information about it. The purpose of this review is to evaluate the haemospermia with the accompaniment of literature.

Keywords

Hemospermi; Hematospermi; Ejekülasyon

DOI: 10.4328/JCAM.3223

Received: 15.01.2015 Accepted: 07.02.2015 Printed: 01.06.2014 J Clin Anal Med 2014;5(suppl 3): 439-41

Corresponding Author: Salih Budak, Tepecik Training and Research Hospital, Urology Clinic, Izmir, Turkey.

GSM: +905052639870 F.: +90 2324330756 E-Mail : salihbudak1977@gmail.com

Giriş

Hematospermi ya da hemospermi ejakülata içinde kan olması anlamına gelmektedir. Genellikle benign karakterde ve kendini sınırlayan bir tablo olmasına rağmen akut olması, ejakülata kan lekесinin olması hastalarda ciddi anksiyeteye neden olabilmektedir [1]. Kimi zaman hematüri, dizüri, urge, skrotal veya perineal ağrı gibi yakınmalar da bu tabloya eşlik edebilmektedir [2]. Hemosperminin insidansı konusunda literatürde yeterli bilgi yoktur. Bunun en önemli nedeni erkeklerin çoğu kez ejakülatlarını gözlemleyememeleridir. Ancak prevalansının 40 yaş öncesinde yüksek olduğu bildirilmektedir [3]. Gerek tanısının güçlüğü gerek ise hakkında sınırlı bilgi olması nedeniyle bu hastalara yaklaşım ve tedavi konusunda kanıta dayalı bir konsensus yoktur.

Etiyoloji

Geçmişte hemosperminin uzun süre ejakülasyon olmaması ya da çok sık aralıklı ejakülasyona sekonder olduğu düşüncesi yaygın iken günümüzde gerek görüntüleme yöntemleri gerek ise laboratuvar testleri hemosperminin daha spesifik nedenlerini ortaya koymuştur. Yine de etiyojide %85 oranında benign nedenler yatmaktadır [4]. Bu nedenle çoğu kez ürologlar öncelikle konservatif yaklaşımları tercih etmektedirler. Ancak böyle bir semptomun izole olmayabileceği altta yatan primer başka patolojiler olabileceği literatürde vurgulanmıştır. Han ve ark. prostat kanserli olgularda %14 oranında hemospermi gözlendiğini bildirmişlerdir [5]. Yine testis tümörlü olgularda tanı öncesinde hemosperminin ilk semptom olabileceği gösterilmiştir [6-8]. Literatürde hipertansiyon gibi sistemik hastalıklar ve hemospermi birlikteliği bildirilmiştir [9]. Papoutsoglou ve ark. persistan hematüri ile başvuran hastada sağ seminal vesikül metastazı yapan melanom olgusunu bildirmişlerdir [10]. Yani hemospermi bir prostat veya testis tümörünün ya da ürogenital sistem dışından bir tümör metastazının habercisi olabilir. Bununla birlikte seminal vesikül primer adenokarsinomu gibi oldukça nadir görülen hastalıklarda hemospermi nedeni olarak rapor edilmiştir.[11] Kırk yaş altındaki olgularda en sık neden ürogenital enfeksiyonlar iken daha yaşlı özellikle tekrarlayan veya başka semptomların eşlik ettiği olgularda olası malignitelerin göz önünde tutulması doğru olacaktır [12].

Tanı

Hemospermi nedeniyle başvuran olgular hematüri veya partnere bağlı kanamaları yanlış yorumlayabileceklerinden değerlendirmede ilk olarak detaylı hikaye alınması oldukça önemlidir. Yalancı hemospermi nedenleri akılda tutulmalı ve hematüriye ya da cinsel ilişki sırasında partnerin kanamasına bağlı ejakülata renk değişikliği olabileceği unutulmamalıdır. Hastanın yaşı, semptomun süresi, tekrar edip etmediği, ilave semptomlar ve olası risk faktörleri sorgulanmalıdır. Özellikle hematosperminin izole ya da tekrarlayan atakları olup olmadığı önemlidir. Anamnezde diğer önemli bir konu sistemik hastalıklardır ve hipertansiyon, kanama bozuklukları, böbrek ve karaciğer hastalıkları sorgulanmalıdır [1,4,9]. Fizik muayenede mutlaka skrotum muayenesi ile olası testis tümörü veya olası patolojiler değerlendirilmelidir. Rektal değerlendirme prostat patolojileri ile ilgili önemli bilgiler verecektir [3]. Hemospermi en sık nedeni idiyopatik olsada istenecek tetkiklerin amacı nedenini belirlemeye yönelik

olmalıdır [1]. Laboratuvar incelemelerinde öncelikle enfeksiyon ve malignite nedenleri ekarte edilmeye çalışılmalıdır. İlk incelemede idrar kültürü, özellikle genç yaş grubunda genitoüriner enfeksiyon nedenleri belirlemek için önemlidir. Cinsel yolla bulaşan hastalıklar düşünüldüğünde klamidya, herpes simpleks veya gonore gibi nedenlere yönelik özel tetkikler istenmelidir. Diğer enfeksiyon nedenleri arasında bilhariazis, sitomegalovirus, genitoüriner tüberküloz ve kist hidatik gibi nadir hastalıklar bildirilmiştir [13,14,15].

İleri tetkik ve değerlendirme konusunda literatürde farklı tespitler bildirilmiştir. Zargooshi ve ark. hemosperminin detaylı değerlendirmesine yönelik gerek radyolojik gerekse laboratuvar testlerinin riskli hastalarda yapılmasını önermişlerdir [16]. Yine Raviv ve ark. 115 hemospermi hastasının trasrektal ultrason (TRUS) değerlendirmelerinde çoğunlukla tedavi gerektirmeyecek benign lezyonlar tespit edildiğini bildirmişlerdir [17]. TRUS değerlendirmeleri güvenli, noninvaziv ve göreceli olarak ucuzdur. TRUS ile % 74,5- % 94,8 oranında anomali tespit edilebilmesine rağmen her zaman kanamanın primer kaynağı gösterilememekte veya tedaviye yönelik avantaj elde edilememektedir [18,19]. Kumar ve ark. prospektif yapılan çalışmalarında hemospermi tespit edilen hastaların detaylı hikayelerinin alınması, rektal muayene yapılması, PSA, idrar kültürü ve seksüel geçişli hastalıklar konusunda değerlendirilmesi gerektiği belirtilerek sadece anormal tuşe bulgusu olan veya PSA yüksekliği olan olgularda biyopsi önerilmiştir [20].

Son dönemde transüretal seminal vesiküloskopinin TRUS'dan daha etkin olduğu özellikle tekrarlayan veya persistant hemospermi olgularında tercih edilebilecek bir tanı aracı olabileceği bildirilmektedir [21]. Hemospermi olgularının değerlendirmesinde, endorektal magnetik rezonans kullanıldığında %60 anormal bulgu tespit edildiği bildirilmiş ve özellikle persistan hemospermi olgularında kullanılması önerilmiştir [22].

Tedavi

Hemospermi değerlendirmesinde esas amaç olası malignite durumlarını ekarte etmektir. Hastaların büyük bir çoğunluğu 40 yaş altındadır ve bunların çoğunluğu idiyopatiktir. Özellikle böyle ürkütücü bir semptom ile karşılaşan hastaları ilk olarak konu hakkında bilgilendirmek ve anksiyetelerini azaltmak doğru olacaktır. İzole, yakınması tekrarlamayan genç olgularda konservatif yaklaşım planlanarak hasta takip edilebilir. Enfeksiyon bulguları olan ancak kültürlerde üremesi olmayan hastalara iki hafta ampirik antibiyoterapi başlanabilir [1]. Prostata penetrasyonu yüksek olan kinolon grubu veya trimatoprim sülfametaksazol bu amaç için uygun ajanlar olacaktır. Prostat biyopsisi gibi iatrojenik nedenlere bağlı hemospermiler yaklaşık 10 ejakülasyon ya da birkaç hafta içinde spontan düzelmektedir [23,24]. Yine travma sonrasında ısrarlı hemospermide endoskopik değerlendirme yapılabilir. Böylece üretra veya prostat kaynaklı kanama odaklarına yönelik tanı ve tedavi imkanı sağlanmış olur. Endoskopik değerlendirme distal kanal obstrüksiyonu durumunda kanalın insizyon ile açılmasına olanak sağlar [25,26]. Hipertansiyon, koagülasyon bozukluğu gibi sistemik hastalıkların olduğu olgularda altta yatan nedene yönelik tedavi planlanmalıdır.

Riskli hasta grubunda, yani kırk yaşın üzerinde, ailesinde prostat kanseri öyküsü olan, tekrarlayan veya ısrarlı hemospermi olan, hemospermiye hematüri gibi başka semptomların eş-

lik eden olgularda konservatif yaklaşımdan kaçınılmalı ve ileri tanı yöntemleri ve nedene yönelik tedaviler kullanılmalıdır [27].

Sonuç

Hemospermi düşük riskli, genç hastalarda çoğunlukla idiopattiktir. Tek sefer olan izole hemospermilerde basit temel değerlendirmeler yeterli iken tekrarlayan veya ısrarlı hemospermilerde ileri değerlendirme yöntemlerini kullanmak gerekir. Özellikle gençlerde nadir dahi olsa hemosperminin testis tümörü habercisi olabileceği unutulmamalıdır. Yüksek risk faktörü bulunan yaşlı olgularda malignensilere sekonder hemospermi göz ardı edilmemelidir.

Çıkar Çakışması ve Finansman Beyanı

Bu çalışmada çıkar çakışması ve finansman destek alındığı beyan edilmemiştir.

Kaynaklar

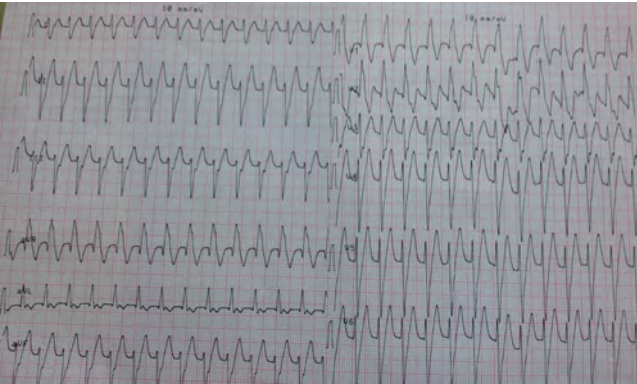
1. Kumar P, Kapoor S, Nargund V. Haemospermi, a systemic review. *Ann R Coll Surg Engl* 2006;88:339-42.
2. Jones DJ. Haemospermi: a prospective study. *BJUrol* 1991;67:88-90.
3. Stefanovic KB, Gregg PC, Soung M. Evaluation and treatment of hematospermi. *Am Fam Physician* 2009;80(12):1421-7.
4. Papp GK, Kopa Z, Szabó F, Erdei E. A etiology of haemospermi. *Andrologia* 2003;35(5):317-20.
5. Han M, Brannigan RE, Antenor JAV, Roehl KA, Catalona WJ. Association of hemospermi with prostate cancer. *J Urol* 2004;172:2189-92.
6. Maheshkumar P, Ote U, Gordon S, Berney DM, Nargund VH. Testicular tumor presenting as hematospermi. *J Urol* 2001;165:188.
7. Vilandt J, Sonksen J, Mikines K, Torp Pedersen S, Colstrup H. Seminoma in the testes associated with haemospermi. *BJU Int* 2002;89:633.
8. Beji S, Hoejgaard M, Lyngdorf P. Seminoma in the testis presenting as hemospermi. *Case Rep Nephrol Urol* 2012;2(2):135-7.
9. Ortiz QL, Laures SA, Martinez PA, Torres LA. Haemospermi in malignat hypertension. *Nefrologia* 2010;30(2):266.
10. Papoutsoglou N, Burger M, Riedmiller H. Persistent painless hemospermi due to metastatic melanoma of the right seminal vesicle. *BMC Urology* 2013;13(1):43.
11. Eken A, Izol V, Aridogan IA, Erdogan S, Acikalin A, Tansug Z. An unusual cause of hematospermi: Primary adenocarcinoma of the seminal vesicle. *Can Urol Assoc J* 2012;6(6):259.
12. Ahmad I, Krishna NS. Hemospermi. *J Urol* 2007;177(5):1613-18.
13. Elem B, Patil PS. Haemospermi: observations in an area of endemic bilharziasis. *Br J Urol* 1987;60:170-3.
14. Pal DK. Haemospermi: Indian experince. *Trop Doct* 2006;36(1):61-2.
15. Whyman MR, Morris DL. Retrovesical hydatid causing haemospermi. *Br J Urol* 1991;68:100-1.
16. Zargooshi J, Nourizad S, Vaziri S, Nikbakht MR, Almasi A, Ghadiri K, et al. Hemospermi: long-term outcome in 165 patients. *Int J Impot Res* 2014;26(3):83-6.
17. Raviv G, Laufer M, Miki H. Hematospermi the added value of transrectal ultrasound to clinical evaluation: is transrectal ultrasound necessary for evaluation of hematospermi? *Clin Imaging* 2013;37(5):913-6.
18. Razek A, Elhanbly S, Eldeak A. Transrectal ultrasound in patients with hematospermi. *J. Ultrasound* 2010;13:28-33.
19. Zhao H, Luo J, Wang D, Lu J, Zhong W, Wei J, et al. The value of transrectal ultrasound in the diagnosis of hematospermi in a large cohort of patients. *J Androl* 2012;33(5):897-903.
20. Kumar AA, Zachariah KK, Dorkin TJ. Is there any value investigating persistent haemospermi? Results of a 12-year prospective study. *Br J Med Surg Urol* 2011;4:202-6.
21. Xing C, Zhou X, Xin L, Hu H, Li L, Fang J, et al. Prospective trial comparing transrectal ultrasonography and transurethral seminal vesiculoscopy for persistent hematospermi. *Int J Urol* 2012;19(5):437-42.
22. Prando A. Endorectal magnetic resonance imaging in persistent hemospermi. *International Braz J Urol* 2008;34(2):171-9.
23. Manoharan M, Ayyathurai R, Nieder AM, Soloway MS. Hemospermi following transrectal ultrasound-guided prostate biopsy: a prospective study. *Prostate Cancer Prostatic Dis* 2007;10(3):283-7.
24. Sheikh M, Hussein AY, Kehinde EO, Al Saeed O, Rad AB, Ali YM, et al. Patients tolerance and early complications of transrectal sonographically guided prostate biopsy: prospective study of 300 patients. *J Clin Ultrasound* 2005;33(9):452-6.
25. Li YF, Liang PH, Sun ZY, Zhang Y, Bi G, Zhou B, et al. Imaging diagnosis, transurethral endoscopic observation, and management of 43 cases of persistent and refractory hematospermi. *J Androl* 2012;33(5):906-16.
26. Fuse H, Nishio R, Murakami K, Okumura A. Transurethral incision for hematospermi caused by ejaculatory duct obstruction. *Arch Androl* 2003;49:433-8.
27. Akhter W, Khan F, Chinegwundoh F. Should every patient with hematospermi

be investigated? A critical review. *Cent European J Urol* 2012;66(1):79-82.

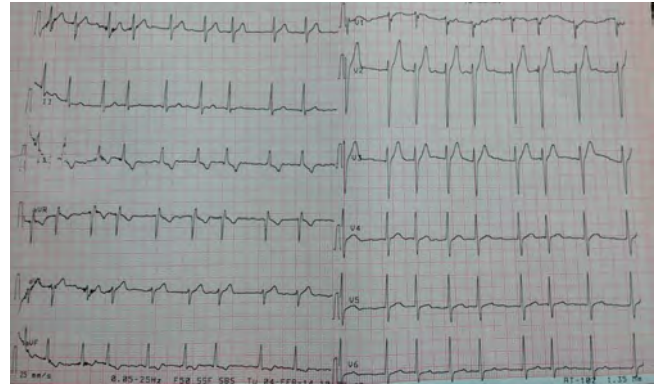
How to cite this article:

Aydemir H, Budak S, Budak GG. The Importance of Haemospermi and Approach. *J Clin Anal Med* 2014;5(suppl 3): 439-41.

21 yaşında erkek hasta çarpıntı ve göğüs ağrısı şikayetleri ile acil servise getirildi. Çarpıntısının yaklaşık 30 dakika önce aniden başladığını ifade eden hastanın özgeçmişinde herhangi bir hastalık yoktu. Vital bulguları ateş: 36,7 C, TA: 172/93 mmHg, Nbz: 157/dk olan hastanın gelişinde çekilen 12 derivasyonlu EKG'sinde Supraventriküler taşikardi saptandı. Hasta monitörize edildi, damar yolu açıldı, oksijenizasyona başlandı. Hastaya vagal manevralar ile müdahale edildi. Vagal manevralara yanıt alınamayan hastaya 6 mg adenozin uygulandı. Taşikardisi düzelmeyen hastaya 12 mg adenozin uygulanması sonrası hastanın ritmi atrial fibrilasyona döndü.



Resim 1. Hastanın geliş EKG'sinde ritim supraventriküler taşikardi

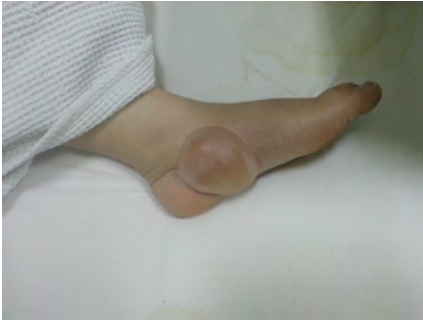

Resim 2. Adenozin uygulanması sonrası gelişen atrial fibrilasyon ritmi

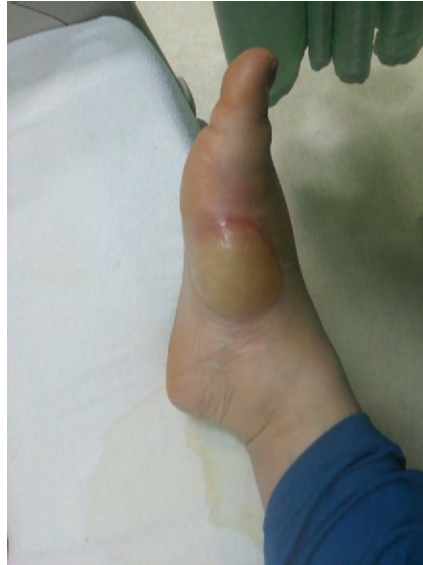Otuz dört yaşında bayan hasta acil servise şuuru kapalı olarak getirildi. Öyküsünde yemek pişirmek için yaktığı zeytin kütüğünü mangal içinde odanın içine getirdiği, yaklaşık 18 saat sonra yakınları tarafından evde baygın olarak bulunduğu öğrenildi.

Hastanın fizik bakışında genel durumu kötü, şuuru konfüze, Glaskow Koma Skalası (GKS):8(E1-M5-V2), pupiller izokorik ve ağızda sekresyon artışı mevcuttu. Hastanın tansiyon arteriyel değeri 110/70mmHg, nabız 110/dk, vücut ısısı 36,80 C, oksijen saturasyonu %83 idi. Sağ ayak bileğinde 6x7 cm, sol ayak bileğinde 7x8 cm bül mevcuttu (Resim 1,2). Hastanın diğer fizik muayene bulguları normaldi. Kan gazında pH:7.30, pO₂:75 mm Hg, pCO₂:60 mm Hg, HCO₃: 20 (22-26 mEq/L). Laboratuar değerlerinde Aspartat aminotransferaz (AST), Alanin aminotransferaz (ALT) yüksekliği dışında anormallik saptanmadı (AST 435 (5 - 40 U/L), ALT 139 (7 - 56 U/L)

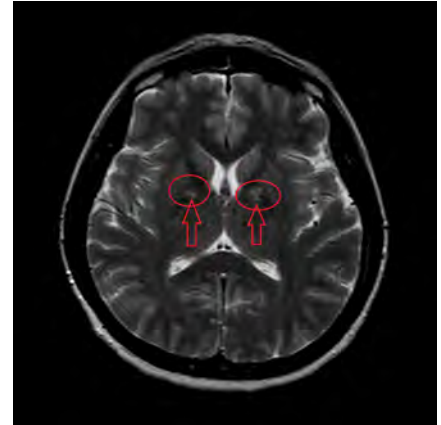
Hasta entübe edilerek solunum desteği sağlandı ve gerekli sıvı tedavisi başlandı. Beyin tomografisi normal değerlendirilen hastanın beyin MR görüntülenmesinde bilateral globus pallidusda hiperintens odaklar tespit edildi (Resim 3). Takibinin 4. saatinde şuuru açılan hasta extübe edildi. Batın ultrasonografi ve diğer ayırıcı tanı için yapılan kontrol laboratuar ve tetkiklerinde anormallik saptanmayan hasta yatışının 4. Gününde şifa ile taburcu edildi.



Resim 1. Hastanın sol ayak bileğindeki 7x8 cm çapında bül

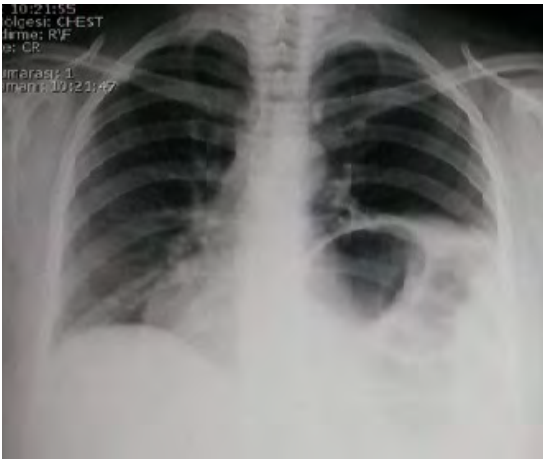


Resim 2. Hastanın Sağ ayak bileğinde 6x7 cm çapında bül

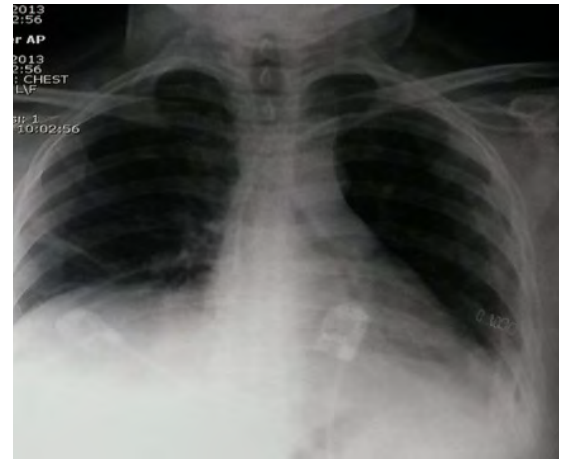


Resim 3. Hastanın beyin MR görüntülenmesindeki bilateral globus pallidusda hiperintens odaklar

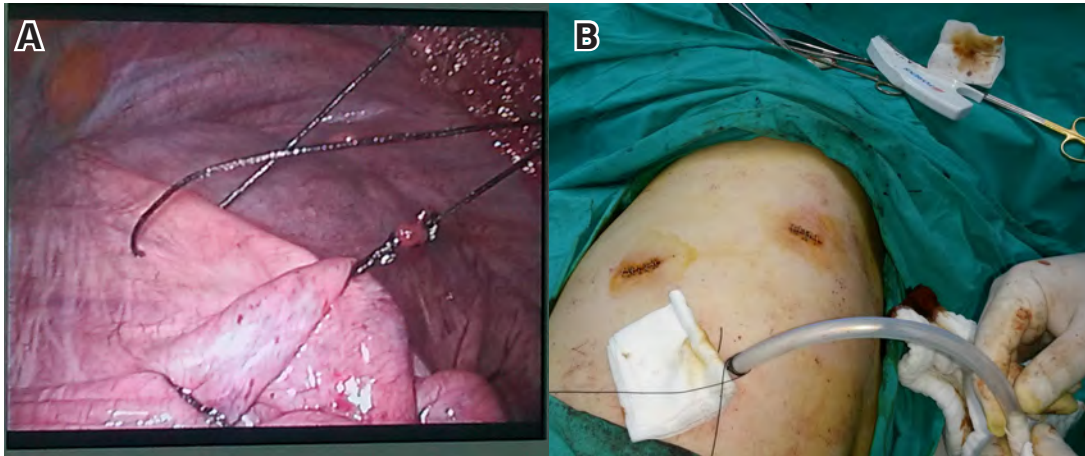
Diyafragma paralizisi olan hastaların birçoğunda etyoloji saptanamamaktadır. Çalışmamızda cerrahi ve travma öyküsü olmayan ve etyolojide majör bir hastalık saptamadığımız hastamızda idiopatik sol diyafram paralizi nedeniyle torakoskopik plikasyon uygulamamızı paylaşmak istedik. Olgumuzda tek taraflı diyafram paralizisi olmasına rağmen ciddi semptomatikti. Solunum fonksiyon testinde FVC: 1,35L (%50,0), FEV1: 1,22L (%53,1), FEV1/FVC%: %90,2 idi. Sol diyafragma paralizisi; akciğer radyografisi ve floroskopi ile sol diyaframın hareketsiz olarak gözlenmesi ile tespit edildi (Resim 1). Olguya torakoskopik sol diyafragma plikasyon ameliyatı uygulandı (Resim 2). Olgunun semptomlarında dramatik düzelme gözlemlendi. Ayrıca solunum fonksiyon testi FVC: 2.10 (%77,8), FEV1; 1,67L (%73), FEV1/FVC%: %79,6 olarak raporlandı. Diyafragma paralizisinin düzeldiği radyolojik olarak gözlemlendi (Resim 3). Diyafragma plikasyonu özellikle ciddi semptomatik olan olgularda güvenli ve etkili bir yöntemdir.



Resim 1. Preop olgunun PA akciğer grafisinde sol diyafragma paralizisi gözlenmektedir.



Resim 3. Olgunun ameliyat sonrası kontrol için çekilen PA akciğer grafisi



Resim 2. Olguya torakoskopik sol diyafragma plikasyon ameliyatına ait görüntüler (A,B)



Editör için:

Pınar Bıçakçioğlu ve arkadaşlarının "intratorasik plevral lipomlar" adlı iyi hazırlanmış makalesini okudum ve oldukça ilgimi çekti. Yayınlanan seri sekiz plevral lipomlu olguyu bildirmekte olup yazarların belirttiği gibi konusunda en geniş serilerden bir çalışma olarak sunulmaktadır. Çalışmada lipomların malign olan lezyonlardan ayırt edilemeyeceğinin çok güç olmasından dolayı bu tür lezyon saptanan hastaların tanı ve tedavi sürecinin cerrahi ile yapılması gerektiği bildirilmektedir. Ayrıca benzer lezyonların sunulduğu çalışmalarda da cerrahi tedavi tek seçenek olarak öne sürülmektedir. Bu nedenle tamamen iyi huylu olmalarına karşın olguların hemen hemen hepsi Pınar Bıçakçioğlu nun bu çalışmasında olduğu gibi cerrahi ile tedavi edilmektedirler (1). Lipomlar en yaygın iyi huylu neoplazi çeşidi olmasına karşın intratorasik bölgede çok sık olmasada karşımıza çıkabilmektedirler. mediastinal lipomların genelde mediasten sınırları içinde görülmekte bu çalışmada sunulan plevral lipomlar ise çok daha nadir olarak bildirilmektedir (2).

Bugüne kadar intratorasik lipomların tanısında cerrahi eksizyon tek seçenek olarak tanımlansada, Mustafa Yıldırımın çalışmasında (3) da öne sürdüğü üzere belirttiği üzere bilgisayarlı tomografi ve manyetik rezonans görüntüleme teknikleri lipomların tanısında çok değerli bilgiler vermektedir (4,5,6).

Lipomlar liposarkom, teratom ve hamartom ile benzer radyolojik özellikler gösterdiği ayırıcı tanıda akılda bulundurulması gerektiği, diyaframa yakın lezyonların ise diyafram hernileri ile kolayca karıştırılabileceği bilinen bir konudur Ancak bilgisayarlı tomografi ve manyetik rezonans görüntüleme yardımı ile diyafram hernisi ayırımı kolayca yapılabilmektedir. Ayrıca yukarıda belirtilen diğer patolojilerde bilgisayarlı tomografi ile yapılan taramalarda lezyon sınırları içinde çok daha yüksek dansiteler (>50HU) saptanmakta, malign durumlarda tümörün çevre dokulara invazyonu gösterilebilmektedir.

Bu nedenlerden dolayı radyolojik taramalarda saptanıp, semptomsuz ve radyolojik malignite şüphesi göstermeyen her hastaya mutlaka cerrahi önerilmesinin bir kez daha düşünülmesinin kanısındayım.

Kaynaklar

1. Successful removal of a giant intrathoracic lipoma: a case report and review of the literature. Hagmaier RM, Nelson GA, Daniels LJ, Riker AI. Cases J. 2008 Aug 12;1(1):87
2. Pleural lipoma: a non-surgical lesion? Jayle C, Hajj-Chahine J, Allain G, Milin S, Soubiron L, Corbi P. Interact Cardiovasc Thorac Surg. 2012 Jun;14(6):735-8
3. Diagnostics of peripherally located intrathoracic lipoma. Yıldırım M, Parlak E, Köroğlu M, Köksal S, Yıldız M, Gürses C. Acta Inform Med. 2012 Jun;20(2):129-30.
4. Case report. Uterine lipoma: advantage of MRI over ultrasound. Lau LU, Thoeni RF. Br J Radiol. 2005 Jan;78(925):72-4.
5. MRI characteristics of lipoma and atypical lipomatous tumor/well-differentiated liposarcoma: retrospective comparison with histology and MDM2 gene amplification. Brisson M, Kashima T, Delaney D, Tirabosco R, Clarke A, Cro S, Flanagan AM, O'Donnell P. Skeletal Radiol. 2013 May;42(5):635-47.
6. Chondroid lipoma: findings on radiography and MRI (2006:7b). Hyzy MD, Hogendoorn PC, Bloem JL, De Schepper AM. Eur Radiol. 2006 Oct;16(10):2373-6



The Importance of Multidisciplinary Approach for the Diagnosis of Interstitial Lung Disease

İntersitisyel Akciğer Hastalıklarında Tanı için Multidisipliner Yaklaşımın Önemi

İntersitisyel Akciğer Hastalıklarında Multidisipliner Çalışma / Multidisciplinary Approach for Interstitial Lung Disease

Sezai Çubuk, Orhan Yücel, Gökhan Ayberik
GATA Göğüs Cerrahisi AD. Etlik, Ankara, Türkiye

Editör için:

Fındıkçioğlu ve ark. yapmış oldukları "İntersitisyel Akciğer Hastalıklarında Cerrahi Biyopsi Gerekli Midir: Retrospektif Klinik Çalışma" başlıklı çalışmayı ilgiyle okuduk [1]. Yapmış oldukları bu titiz çalışmadan dolayı kendilerine teşekkür ediyoruz.

İntersitisyel akciğer hastalıkları pek çok hastalığın ortak adı olarak kullanılmaktadır ve ortak klinik ve radyolojik özelliklere sahiptirler [2]. Bu hastalık grubunda doğru tanının konulması tedavi protokolünün belirlenmesi için son derece önemlidir. Bu hasta grubu genellikle göğüs hastalıkları uzmanları tarafından değerlendirilmekte ve çoğu zaman da ilgili uzmanca bronkoskopik biyopsi tanı alınamaması durumunda açık biyopsi için göğüs cerrahisi uzmanlarına yönlendirilmektedir. Biyopsi yeri göğüs cerrahisi uzmanına bırakılmaktadır. Bu hastalık grubu metinde belirtildiği üzere iki yüz civarı hastalığı kapsamı ve tedavi protokolü özellik arz etmesi nedeniyle göğüs cerrahisi, radyoloji ve patoloji uzmanının da dahil olduğu bir multidisipliner yaklaşım olarak değerlendirilmelidir. Göğüs hastalıkları uzmanı tarafından hastanın kliniği ile uyumlu tanıları ön plana çıkarırken radyolog ve patolog korele halde hastalıklı olan yerlerin tayini ve muhtemel biyopsi alanlarını işaret edeceklerdir. Göğüs cerrahisi uzmanı belirlenen alanlardan biyopsinin alınıp alınmayacağı ve hangi şekilde alınacağı ile ilgili görüşlerini belirtecektir. Vats tekniğinin yaygınlaşması, hasta konforunu artırması, hastanede cerrahi nedeniyle yatış süresinin daha az olması, ameliyat süresini kısaltması ve tüp torakostomi süresini azaltması nedeniyle sıklıkla tercih edilmektedir [3]. Biyopsinin nerelerden alınacağı önem arz etmektedir. Ana hedef kesin tanının konulmasıdır. İkincil olarak da hastaya en minimal invaziv yaklaşım şeklinin benimsenmesi söz konusu olmalıdır. Vats girişimi minimal invaziv olmakta ancak manuel muayene çok sınırlı olmakta ve ameliyatı gerçekleştiren cerrahin tecrübesine bağlı bir yöntemdir. Bu nedenle cerrahi girişim şekli bu kriterler göz önüne alınarak planlanmalıdır. Ayrıca cerrahi biyopsi invaziv bir girişim olması nedeniyle alınacak parçanın tanısal gelmemesi hastaya ikinci bir cerrahi yük getirebilmektedir. Bu nedenle on-site patoloji uygulaması ile tanı değeri artırılabilir değerlendirilmektedir. Böylece her ne kadar fazla sayı ve büyüklükte doku parçasının alınmasının tanıda pozitif etkisi olsa da fazla sayıda biyopsinin daha fazla oranda komplikasyona neden olacağını düşünmekteyiz.

Fındıkçioğlu ve ark. yapmış oldukları çalışmadan dolayı tebrik ediyoruz. İntersitisyel akciğer hastalıklarında disiplinler arası kurulacak diyaloglar ile tanı ve tedavide başarılı sonuçlar alınacağını düşünmekteyiz.

Çıkar Çakışması ve Finansman Beyanı

Bu çalışmada çıkar çakışması ve finansman destek alındığı beyan edilmemiştir.

Kaynaklar

1. Fındıkçioğlu A, Kılıç D, Karadayı Ş, Canpolat T, Hatipoğlu A. İntersitisyel Akciğer Hastalıklarında Cerrahi Biyopsi Gerekli Midir: Retrospektif Klinik Çalışma. J Clin Anal Med 2014;5(3): 204-8
2. Issaka A, Yüksel M. İntersitisyel Akciğer Hastalığı Tanısında Göğüs Cerrahisinin Rolü. In: Yüksel M, çeviri editörü. Erişkin Göğüs Cerrahisi. İstanbul: Nobel matbaacılık;2011. S.762-68.
3. Çobanoğlu U, Sayır F, Mergan D. İntersitisyel Akciğer Hastalıklarının Tanısında İdeal Bir Tercih: Video Yardımlı Torakoskopik Cerrahi. J Clin Anal Med 2012;3(1):46-50

DOI: 10.4328/JCAM.2581 Received: 22.05.2014 Accepted: 22.05.2014 Printed: 01.06.2014
Corresponding Author: Sezai Çubuk, GATA Göğüs Cerrahisi AD. Ankara, Türkiye. T.: +90 3123045192 E-Mail: sezaicubuk@gmail.com

Editör için:

Aysel Sünnetçioğlu ve arkadaşlarının "Ventilatör İlişkili Pnömonilerin Analizi" başlıklı orjinal araştırmasını büyük bir ilgiyle okuduk [1]. Araştırmada yoğun bakım ünitesinde (YBÜ) mekanik ventilasyon uygulanan hastalarda gelişen ventilatör ilişkili pnömoninin (VİP) etkenleri, bu etkenlerin antibiyotiklere duyarlılıkları ve risk faktörleri belirlenmiş. Klinik uygulama açısından önemli olan bu konuyu, başarılı tasarımı ve dökümantasyonu ile bizimle paylaştıkları için teşekkür ediyoruz.

Ventilatör ilişkili pnömoni (VİP) mekanik ventilasyonun önemli bir enfeksiyöz komplikasyonudur ve yoğun bakım hastaları için önemli mortalite, morbidite sebebidir. VİP oluşumundaki etken patojenler genellikle çoklu ilaç direncine sahip mikro-organizmalardır ve mortalite için tek başına bağımsız risk faktörüdürler. Staphylococcus aureus, Pseudomonas aeruginosa, Klebsiella spp. ve Acinetobacter baumannii en sık görülen çoklu ilaç direncine sahip mikro-organizmalardır. Değişik patojenlerin virülansları, patolojik potansiyelleri, mortalite ve morbidite riskleri de değişkendir.

Aysel Sünnetçioğlu ve ark. yoğun bakım ünitesinde takip edilen VİP tanılı hastalarda et-ken patojenleri ve bunların antibiyotik duyarlılıklarını saptaya-rak, ampirik antibiyotik tedavi seçimine katkıda bulunabilecek yerel verileri oluşturmak amacıyla yaptıkları çalışmada VİP gelişen hastalarında en sık (%40.2) Acinetobacter baumannii, ikinci sıklıkla (%22.8) Pseudomonas spp, üçüncü sıklıkla (%16.3) Klebsiella spp ürettiğini tespit etmişlerdir [1]. Stafilokok aures suşlarının hepside geç başlangıçlı VİP'te tespit edilirken, erken başlangıçlı VİP olgularında izole edilen etkenlerin geniş spektrumlu antibiyotiklere karşı önemli oranda dirençli olduğu saptanmışlardır. VİP'te mortaliteyi azaltmak için yoğun bakım ünitesinin mikrobiyolojik direnç paternine ve hasta karakteristiğine uygun, ampirik antibiyotik tedavisi seçilmesi gerektiğini vurgulamışlardır.

Avrupa enfeksiyon kontrol komitesinden Magiorakos ve arkadaşları üç ve daha fazla antimikrobiyal sınıfa da dirençli olan grupları Metisilin dirençli Staphylococcus aureus (MRSA), Vankomisin dirençli Enterococcus spp. (VRE), Enterobacteriaceae, Pseudomonas aeruginosa ve Acinetobacter spp. olarak açıklamışlardır [2]. Cleveland Clinic enfeksiyon kontrol komitesinden Tadj ve arkadaşları Pseudomonas türlerinin virülansının azalmakta olduğunu ve direnç olup olmamasının VİP sonuçlarını etkilemediğini, Enterobacteriaceae grubunun virülansının ise hızla artmakta olduğunu bildirmişlerdir [3].

Ventilatör ilişkili pnömoniden korunma yoğun bakımda tedaviden önce gelen birinci öncelikli konudur. Fakat hangi stratejinin uygulanacağı konusunda ilgili bilgiler sınırlıdır. Mortalitesi oldukça yüksektir. (%25-50) ABD'de entübe bir hastada VİP varsa, maliyet hasta başına 40 bin dolar artmaktadır. VİP le mücadele konusunda 2014 yılı itibariyle hala ideal bir klavuz oluşturulmuş değildir. VİP ten korunmada nonfarmakolojik yöntem olarak oral hijyene dikkat edilmesi, yatak başının elevasyonu, spontan solutulmaya çalışılması önerilmiştir. Oral hijyen bakteri kolonizasyonu ve translokasyonu riskini azaltır. Yatak başının elevasyonu gastrik reflüyü azaltır ve aspirasyonu kolaylaştırır. Günlük olarak belli periyotlarla sedasyona ara verilmesi ve ventilatörden ayırmaya hazırlık için spontan solutulmaya çalışılması mekanik ventilatörde kalış süresini kısaltabilir ki bu VİP riskini azaltır.

Aysel Sünnetçioğlu ve ark. makalelerinde VİP atağında izole edilen mikroorganizmaların erken ve geç başlangıçlı VİP'lerde dağılımı, tablosunda Acinetobacter baumannii erken başlangıçlı VİP grubunda %40.2 iken, geç başlangıçlı VİP grubunda %34 olarak verilmiş [1]. Her iki grupta da Acinetobacter baumannii üreme oranları güncel literatür verilerinin oldukça altında bulunmuş. Balkhy ve arkadaşları 2014 yılında yayımlanmış makalelerinde bu oranı %89 saptamışlardır [4]. Acinetobacterin son çalışmalarda rezistansının hızla arttığını tıpkı yazarlarımız gibi lokal ampirik antibiyotik rejimlerinin belirlenmesini önermişlerdir. Bu sonuçlar ülkemiz adına sevindiricidir. Meslektaşlarımızın çalışmasına benzer çalışmaların sayısının artması ve mikrobiyolojik direnç analizlerinin yapılarak ulusal ve yerel ampirik antibiyotik tedavisi klavuzlarının oluşturulması temennimizdir.

Kaynaklar

1. Sünnetçioğlu A, Karadaş S, Çeğin MB, Sünnetçioğlu M, Kanter A. Ventilator ilişkili pnömonilerin analizi. J Clin Anal Med 2013; DOI: 10.4328/JCAM.1881
2. Magiorakos AP, Srinivasan A, Carey RB, Carmeli Y, Falagas ME, Giske CG, Harbarth S, Hindler JF, Kahlmeter G, Olsson-Liljequist B, Paterson DL, Rice LB, Stelling J, Struelens MJ, Vatopoulos A, Weber JT, Monnet DL. Multidrug-resistant, extensively drug-resistant and pandrug-resistant bacteria: an international expert proposal for interim standard definitions for acquired resistance. Clin Microbiol Infect 2012;18(3):268-81.
3. Tedja R, Nowacki A, Fraser T, Fatica C, Griffiths L, Gordon S, Isada C, van Duin D. The impact of multidrug resistance on outcomes in ventilator-associated pneumonia. Am J Infect Control 2014;42(5):542-5.
4. Balkhy HH, El-Saed A, Maghraby R, Al-Dorzi HM, Khan R, Rishu AH, Arabi YM. Drug-resistant ventilator associated pneumonia in a tertiary care hospital in Saudi Arabia. Ann Thorac Med 2014;9(2):104-11.

Persistent Left Superior Vena Cava, the View of a Rare Case

Persistan Sol Süperior Vena Kava, Nadir Görülen Bir Vaka Görüntüsü

Persistent Left Superior Vena Cava / Persistan Sol Süperior Vena Kava

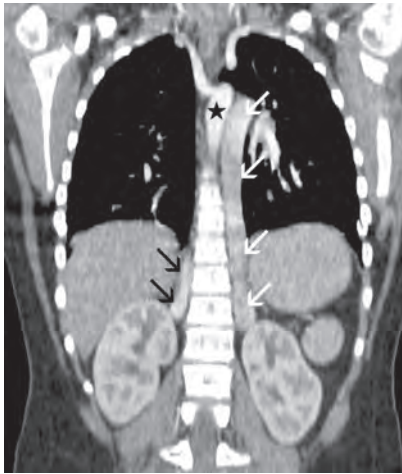Serife Ulsan
Başkent Üniversitesi Tıp Fakültesi, Adana Araştırma ve Eğitim Hastanesi, Radyoloji Bölümü, Adana, Türkiye

Editör için:

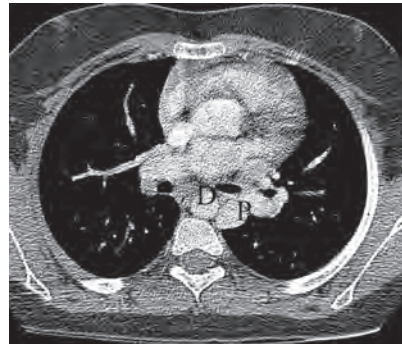
Derginizin, Mart 2014 tarihli ve DOI: 10,4328/JCAM.1127 numaralı, H Volkan Kara ve arkadaşları tarafından orijinal görüntü başlığı altında başarı ile sunulan 'Persistan Sol Superior Vena Cava, Nadir Görülen Bir Vaka Görüntüsü' [1] başlıklı makaleyi okumuş bulunmaktayım. Değerli makaleye katkısı olacağını düşündüğüm, benzer anatomik varyasyona sahip pediatrik olgunun aksiyel ve koronal düzlemde düzenlenmiş intravenöz kontrastlı bilgisayarlı tomografi görüntülerini literatür ve sizlerle paylaşmak istiyorum. Olgumuz 7 yaşında kız çocuğu olup karın ağrısı ve sık kusmaları olması nedeniyle yapılan radyolojik incelemelerde rastlantısal olarak persistent sol süperior vena kava ve polispleni saptanmıştır. Bilindiği üzere persistent sol süperior vena kava oldukça nadir görülen ve rastlantısal saptanan bir anomalidir. Ayrıca olgumuzda polispleni de mevcut olup polispleniye eşlik eden nadir anomalilerden biri de persistan sol süperior vena kavadır (PSSVK)(Resim1-3). Polispleni olguları da nadir anomaliler olup görülme sıklıkları 1/22.500'dir [2] . Polispleniye literatürde bildirilen eşlik eden anomaliler içinde inferior vena kavanın hepatik parçasının yokluğu, PSSVK ve organlarda heterotaksiler mevcuttur [3, 4]. Literatürde olgumuzdakine benzer anomalilik birlikteliği oldukça az bildirilmiş olup, radyolojik bulgularının paylaşılmasının sonraki olguların doğru değerlendirmesine katkıda bulunacağını düşünmekteyiz.

Kaynaklar

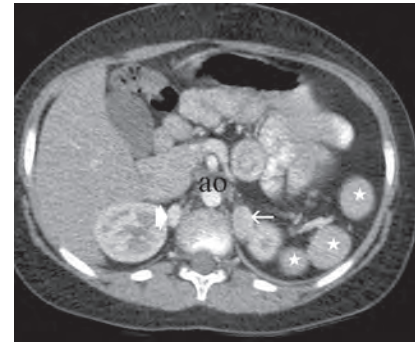
1. Kara H.V., Issaka A, Batirel H.F. Persistan Sol Superior Vena Cava, Nadir Görülen Bir Vaka Görüntüsü JCAM 2014 Mart; orijinal görüntü
2. Hojo Y1, Kuroda T, Yamasawa M, Miyashita H, Seino Y, Mitsuhashi T, et al Polysplenia accompanied by major cardiovascular anomalies with prolonged survival. Intern Med. 1994 Jun;33(6):357-9.
3. Muir CS. Splenic agenesis and multilobulate spleen. Arch Dis Child 34: 431, 1969.
4. Adams FH. Congenital defects, in: Heart Disease in Infants, Children, and Adolescents, Adams FH, Emmanouilides GC, Riemenschneider TA, Eds. Williams & Wilkins, Baltimore, 1989, p. 433.



Resim 1. Koronal düzlemde IV kontrastlı bilgisayarlı tomografi kesitinde ince beyaz oklar PSSVK yı, siyah yıldız arkus aortu, ince siyah oklar sağ vena kava inferioru göstermektedir.



Resim 2. Aksiyel düzlemde IV kontrastlı bilgisayarlı tomografi kesitinde D: desenden aort, P:PSSVK göstermektedir.



Resim 3. Aksiyel düzlemde IV kontrastlı bilgisayarlı tomografi kesitinde yıldızlar dalakları, kalın beyaz ok başı inferior vena kava, ince ok ise sol da devam eden PSSVK yı göstermektedir (ao:abdominal aort).

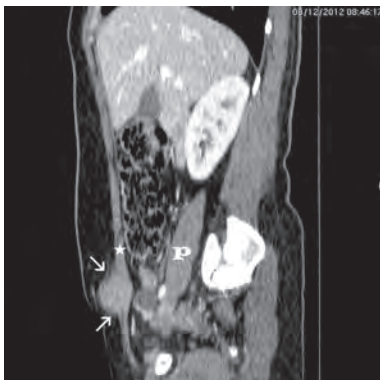Şerife Ulsan
Başkent Üniversitesi Tıp Fakültesi, Adana Araştırma ve Eğitim Hastanesi, Radyoloji Bölümü, Ankara, Türkiye

Editör için:

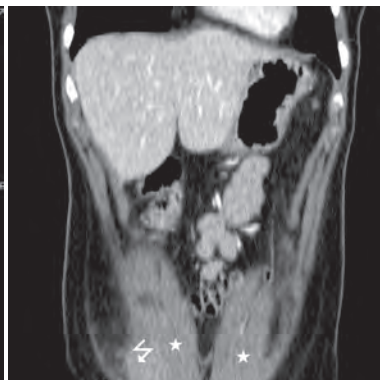
Derginizin, 01.11.2013 tarihli ve 2013;4(6): 506-7 sayılı, Nejat Özgül ve arkadaşları tarafından olgu sunumu başlığı altında başarı ile sunulan 'Endometriosis In Cesarean Scar: A Case Report / Sezaryen Skarında Endometriozis: Olgu Sunumu'[1] başlıklı makaleyi okumuş bulunmaktayım. Sezaryen skarında gelişen endometriozis olgusunun yazar tarafından başarı ile sunulduğu makaleye katkısı olacağını düşündüğüm, aynı tanı ve tedavi ile takip edilmiş olgumuzun aksiel, sagittal ve koronal düzlemde düzenlenmiş intravenöz kontrastlı bilgisayarlı tomografi görüntülerini literatür ve sizlerle paylaşmak istiyorum. Olgumuz 38 yaşında kadın olup sezaryen kesisinin sağ yarısında oluşan sert-fikse yumuşak doku kitlesi nedeniyle hastanemize başvurmuş ve tanıya yardımcı olması için batına yönelik kontrastlı abdominal BT tetkiki uygulanmıştır. BT incelemelerinde (Resim 1-3) sezaryen skarı üzerine sınırlandırılmış yaklaşık 3x4 cm lik rektus kasına bitişik ancak kas dokudan çok daha fazla kontrast tutulumu gösteren iyi sınırlı yumuşak doku kitlesi izlenmiştir. Lezyonların oluşumunda çok sayıda teori mevcut olup en çok kabul görenler teori-lerin başında pluripotent mezenkimal hücrelerin skar dokusu üzerinde endometrial hücrelere farklılaşması ve retrograd menstru-asyon oluşumudur [1-4]. Cerrahi skarda meydana gelen endometriozisin en bilinen ve kabul gören radyolojik bulgusu endomet-rial sıklusa bağlı doku içinde kalan glandular dokulardaki değişiklikler ve lezyon içine kanama ile oluşan dansite ve sinyal farklı-lıkları, yumuşak doku dansitesinde iyi sınırlı belirgin kontrast tutan kitlelerdir [2]. Ancak hiç kuşkusuz en önemli ipucu sezaryen skarı üzerinde olması ve menstrüel sıklusla uyumlu şekilde lezyonun boyut ve hassasiyetinde değişikliklerin takip edilebilmesidir. Bilindiği üzere skar üzeri endometriozis nadir görülen iyi huylu bir patolojidir ve tanınmasında klinik bilgilerin yanı sıra radyolo-jik görüntülerinde yardımcı olacağını düşünmekteyiz. Literatürde az bildirilen bu olgunun, radyolojik bulgularının da paylaşılma-sının sonraki olası olguların doğru değerlendirmesine katkıda bulunacağını düşünmekteyiz.

Kaynaklar

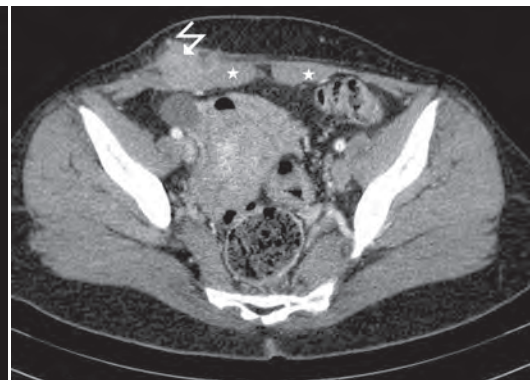
1. Ozgul N, Erten O, Turkcan N, Turan T, Kose MF. Endometriosis in cesarean scar: a case report. J Clin Anal Med 2013;4(6):506-7.
2. Gidwaney RM, Badler RL, Yam BL, Hines JJ, Alexeeva V, Donovan V, et al. Endometriosis of ab-dominal and pelvic wall scars: multimodality imaging findings, patho-logic correlation, and radiologic mimics. Radio Graphics 2012;32(7):2031-43.
3. Blanco RG, Parithivel VS, Shah AK, Gumbs MA, Schein M, Gerst PH. Abdominal wall endometrio-mas. Am J Surg 2003;185(6):596-8.
4. Buda A, Ferrari L, Marra C, Passoni P, Perego P, Milani R. Vulvar endometriosis in surgical scar after excision of the bartholin gland: report of a case. Arch Gyne-col Obstet 2008;277(3):255-6.



Resim 1. Sagittal düzlemde IV kontrastlı bilgisayarlı tomografi kesitinde ince beyaz oklar skar üzerindeki endometriozisi, yıldız sağ rektus kasını, p harfi sağ psoas kasını göstermektedir.



Resim 2. Koronal düzlemde IV kontrastlı bilgisayarlı tomografi kesitinde yıldızlar sağ ve sol rektus kaslarını, ince beyaz ok sezaryen skarını ve zikzak ok skar üzerindeki endometriozisi göstermektedir.



Resim 3. Aksiyel düzlemde IV kontrastlı bilgisayarlı tomografi kesitinde yıldızlar sağ ve sol rektus kaslarını, zikzak ok skar üzerindeki belirgin kontrast tutan iyi sınırlı endometriozis odağını göstermektedir.

